

Klinika za ženske bolesti i porode KBC Zagreb,\*  
Odjel za kliničku citologiju Kliničke bolnice Osijek,\*\*  
Citološki laboratorij Klinike za ginekologiju i porodništvo KBC Rijeka,\*\*\*  
Klinika za ženske bolesti i porodništvo KB »Sestre Milosrdnice«\*\*\*\*

## KLASIFIKACIJA CITOLOŠKIH NALAZA VRATA MATERNICE »ZAGREB 2002« Modifikacija klasifikacija »Zagreb 1990« i »NCI Bethesda system 2001«

### THE CLASSIFICATION OF CYTOLOGIC FINDINGS OF CERVIX UTERI »ZAGREB 2002«

#### The Modification of the »Zagreb 1990« and »NCI Bethesda System 2001« Classifications

Ana Ovanin-Rakić,\* Marija Pajtler,\*\* Teodora Stanković,\*\*\* Silvana Audy-Jurković,\*  
Nikola Ljubojević,\* Goran Grubišić,\*\*\*\* Ivan Kuvačić\*

Izvorni članak

*Ključne riječi:* citologija, klasifikacija citoloških nalaza

**SAŽETAK.** »Zagreb 2002«, nova jedinstvena klasifikacija citoloških nalaza vrata maternice u Hrvatskoj, predstavlja modifikaciju klasifikacija »Zagreb 1990« i »NCI Bethesda system 2001«. Za ocjenu **primjerenosti** uzorka koriste se dvije skupine, »zadovoljava« i »ne zadovoljava«, s tim da ocjena *ne zadovoljava* uključuje i uzorke koji nisu analizirani kao i one koji su analizirani ali procjena abnormalnosti nije moguća, uz dodatna objašnjenja razloga. Prema **općoj podjeli** nalazi se klasificiraju kao »negativno na intraepitelnu ili invazivnu leziju« (uređan nalaz, promjene uz reaktivne i reparatorne reakcije, nalaz koji ukazuje na određeni rizik) i »abnormalne stanice« (stanične promjene koje su morfološki u skladu s intraepitelnim ili invazivnim malignim lezijama). **Opisna dijagnoza** sadrži rubrike »mikroorganizmi«, »drugi ne-neoplastični nalazi« i »abnormalne stanice« (skvamozne, glandularne, neodređena značenja i druge maligne neoplazme). U skupinu »Drugi ne-neoplastični nalazi«, koji se mogu naći uz ili bez abnormalnih stanica, svrstane su *reaktivne promjene na stanicama*, *reparatorni epitel*, *rezervne stanice*, *parakeratoza*, *diskeratoza*, *hiperkeratoza*, *nalaz cilindričnih stanica iza histerektomije*, *nalaz endometrialnih stanica izvan ciklusa ili u postmenopauzi*, te konstatacija da *citohormonski status ne odgovara dobi i/ili anamnezi*. **Skvamozne lezije** su podijeljene u tri skupine: »atipične skvamozne stanice« (ASC), »skvamozna intraepitelna lezija« (SIL) i »carcinoma planocellulare«. Novost je da unutar kategorije *atipične skvamozne stanice* (ASC) razlikujemo podskupine: »neodređena značenja« (ASC-US), »ne može se isključiti HSIL« (ASC-H) i »ne može se isključiti invazija«. Za skupinu *skvamozna intraepitelna lezija* (SIL) u upotrebi su i dalje sva tri aktualna nazivlja, a jedina promjena se odnosi na dodatak »početna invazija se ne može isključiti«, koja se odnosi na inače karakteristične citološke slike karcinoma in situ s nekim promjenama na stanicama i podlozi, koje ukazuju na mogućnost rane invazije strome. **Glandularne lezije** su također podijeljene u tri skupine: »atipične glandularne stanice« (tri podskupine; *vjerojatno reaktivne*, *vjerojatno intraepitelne* i *vjerojatno invazivne*), »adenocarcinoma in situ« (AIS) i »adenocarcinoma«, uz naznaku porijekla. Skupina »abnormalne stanice neodređena značenja« i skupina »druge maligne neoplazme« se odnosi na abnormalnosti, gdje je/nije moguće postaviti diferencijalnu citološku dijagnozu.

Original paper

*Key words:* cytology, modification of classification, cervix uteri

**SUMMARY.** »Zagreb 2002«, a new unique classification of cytologic findings of the cervix uteri in Croatia presents the modification of the »Zagreb 1990« and »NCI Bethesda system 2001« classifications. There are two categories, that are »adequate« and »inadequate«, applied for the assessment of specimen **adequacy**. The category of *inadequate* also includes specimen that have not been analysed as well as the ones that have been analysed but the abnormality assessment cannot be given for whatever the reason is, accompanied by the additional explanation. According to the **general division**, the findings are classified as »negative for intraepithelial or invasive lesion« (no irregularities, changes with reactive and reparative reactions, results indicating certain risk) and »abnormal cells« (cellular changes which morphologically are in compliance with intraepithelial or invasive malignant lesions). **Descriptive diagnosis** contains the following sections: »micro-organisms«, »other non-neoplastic findings« and »abnormal cells« (squamous, glandular, non-defined and other malignant lesions). Reactive cellular changes, reparative epithelium, reserve cells, parakeratosis, dyskeratosis, hyperkeratosis, glandular cells status post hysterectomy, endometrial cells finding out of the cycle or during the postmenopause, as well as the definition that cytohormonal status is not adequate to the age and/or anamnesis all pertain to the category of »other non-neoplastic findings«, that can be found with or without abnormal cells. **Squamous lesions** are divided into the three groups: »atypical squamous cells« (ASC), »squamous intraepithelial lesion« (SIL) and »carcinoma planocellulare«. The news is there are the three subgroups, those are »non defined« (ASC-US), »HSIL cannot be excluded« (ASC-H) and »invasion cannot be excluded« within the category of »atypical squamous cells«. There are still three current names applied for the category of *squamous intraepithelial lesion* (SIL). The only change concerns the supplement »initial invasion cannot be excluded« which refers to typical cytologic pictures of carcinoma in situ with several changes on cells and

the base that indicate the possibility of the early stroma invasion. **Glandular lesions** are also divided into the three groups: »atypical glandular cells« (three subgroups: »favor reactive, favor intraepithelial and favor invasive), »adenocarcinoma in situ« (AIS) and »adenocarcinoma«, accompanied by the suggestion of origin. The »abnormal non-defined cells« group and »other malignant neoplasms« group refer to abnormalities where it is not/is possible to set a differential cytologic diagnosis.

## Uvod

Posljednjih 10 godina u Hrvatskoj se koristi jedinstvena klasifikacija citoloških nalaza vrata maternice, poznata kao »Zagreb 1990«,<sup>1</sup> koja predstavlja modifikaciju originalne Bethesda klasifikacije iz 1988. godine (The Bethesda System – TBS).<sup>2</sup> TBS je od uvođenja u više navrata dopunjena i/ili izmjenjena,<sup>3–6</sup> pa je bilo potrebno revidirati i našu klasifikaciju, na način da se izmijene i/ili dopune sporne točke uočene proteklih godina, te da se usuglasi sa svjetskim trendovima. Prijedlog nove klasifikacije citoloških nalaza vrata maternice, nazvan »Zagreb 2002«, kojeg su izradili Ana Ovanin-Rakić (Zagreb), Marija Pajtlar (Osijek) i Teodora Stanković (Rijeka), a predstavlja modifikaciju klasifikacija »Zagreb 1990«<sup>1</sup> i »NCI Bethesda system 2001« (National Cancer Institut – NCI),<sup>7,8</sup> poslan je 2. prosinca 2002. god. na uvid svim citolozima koji rade ginekološku citologiju u Hrvatskoj. Na sastanku Hrvatskog društva za kliničku citologiju HLZ, održanom 31. siječnja 2003. godine u Zagrebu, nakon rasprave taj je prijedlog prihvaćen i koristit će se kao nova jedinstvena klasifikacija citoloških nalaza vrata maternice (slika 1).

## Primjerenost uzorka

Ocjena primjerenosti uzorka po mnogima je jedna od najvažnijih kvalitativnih komponenti Bethesda sistema.<sup>2</sup> Originalnu podjelu u tri skupine: »zadovoljava za ocjenu«, »zadovoljava za ocjenu, ali ograničena sa...« i »ne zadovoljava za ocjenu« smo u cijelosti preuzeli u klasifikaciji »Zagreb 1990«,<sup>1</sup> ali smo za ovu srednju skupinu koristili naziv »nije najbolja«. Međutim, brojne su primjedbe da je skupina »zadovoljava za ocjenu, ali ograničena sa...« zbujujuća i dovodi kliničara u dilemu glede potrebe ponavljanja razmaza, dovele do njezina napuštanja. Tako TBS 2001<sup>7,8</sup> za ocjenu primjerenosti uzorka koristi samo dvije skupine, »zadovoljava« i »ne zadovoljava«, s tim da ocjena ne zadovoljava uključuje i uzorke koji nisu analizirani kao i one koji su analizirani, uz dodatna objašnjenja. Na primjer »Uzorak nije analiziran jer je staklo razbijeno, ili nije točno označeno, itd« u odnosu na »Uzorak je analiziran, ali ne zadovoljava za ocjenu abnormalnosti epitela jer je prekriven krvlju, upalnim stanicama, slabo fiksiran itd.« Takav smo pristup smatrali prihvatljivim i zajedno s ostalim kriterijima primjerenosti ugradili u klasifikaciju »Zagreb 2002«.

Što se tiče **celularnosti razmaza**, dotadašnji kriterij zadovoljavajućeg konvencionalnoga razmaza da »dobro očuvane i dobro vidljive pločaste epitelne stanice moraju pokrivati > 10% površine stakla« je zbog različite interpretacije<sup>9,10</sup> zamijenjen numeričkom ocjenom celularnosti, prema kojoj razmaz mora sadržavati 8000–12 000 dobro očuvanih i dobro vidljivih pločastih epitelnih sta-

nica. Jasno je da je brojenje stanica neprihvatljivo pa se broj procjenjuje, a predložen je i jednostavan način za brzo određivanje celularnosti uporabom komparativnih grafikona.<sup>11</sup> Razmaze s gustim nakupinama stanica, atrofijom i citolizom je teško ocijeniti na standardni način, pa je citolozima prepušteno da primijene vlastiti sud na temelju profesionalnog iskustva.

S obzirom na elemente zone transformacije, zadovoljavajući uzorak sadrži »minimalno 10 dobro očuvanih endocervikalnih cilindričnih i/ili pločastih metaplastičnih stanica, pojedinačno ili u nakupinama«. U prilog uporabe tog kriterija govore radovi koji su pokazali da se displastične/SIL stanice češće nađu u razmazima u kojima su endocervikalne cilindrične stanice,<sup>12,17</sup> dok su protiv radovi koji su pokazali da žene bez endocervikalnih cilindričnih stanica nemaju veću vjerojatnost lažno negativnog nalaza<sup>18–20</sup> ili veću vjerojatnost pločaste lezije u naknadnim razmazima.<sup>18,21</sup>

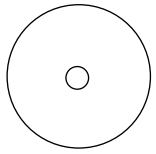
Logično objašnjenje je ponudio Birdsong,<sup>22</sup> pokazujući da se spomenute studije mogu podijeliti u dvije skupine, koje u biti postavljaju različito pitanje, pri čemu jedno ne isključuje drugo. Jedna skupina pita: je li prisutnost endocervikalnih cilindričnih stanica povezana s prisutnošću abnormalnih stanica? Drugi pitaju: je li odsutnost endocervikalnih cilindričnih stanica u negativnim razmazima povezana s većom vjerojatnošću lažno-negativne interpretacije? Ovdje citirane studije sugeriraju da je odgovor na prvo pitanje »da«, a na drugo »ne«, što može biti iznenađujuće, ali ne i kontradiktorno. Ispravnost takvog razmišljanja upravo su potvrdili rezultati studije u kojoj su na istom uzorku postavljena istovremeno oba pitanja.<sup>23</sup> Informacija o elementima zone transformacije ima vrijednost u poboljšanju ukupne kvalitete uzorka, jer potiče nastojanja da se dobije optimalni uzorak, no njihova odsutnost ne zahtijeva ranije ponavljanje razmaza. Parabazalni tip stanica se ne smije upotrijebiti kao indikator uzorka zone transformacije, jer ga je teško razlikovati od pločastih metaplastičnih stanica, osobito u atrofičnim razmazima.

Kriteriji koji se odnose na **prekrivenost epitelnih stanica** (krv, upalne stanice, nekroza) ostali su nepromijenjeni. Nezadovoljavajući su uzorci u kojima je više od 75% stanica prekriveno, dok su parcijalno prekriveni oni s 50% do 75% prekrivenih stanica.

## Opća podjela

Opća podjela je fakultativna komponenta Bethesda sistema, koja služi kliničaru i/ili njegovu asistentu za brzu trijažu nalaza. Zadržali smo je i u ovoj klasifikaciji, a sadrži samo dvije skupine: »negativno na intraepitelnu ili invazivnu leziju« i »abnormalne stanice«. Skupina »abnormalne stanice« se odnosi na sve stanične promjene koje su morfološki u skladu s intraepitelnom ili invaziv-

## NAZIV LABORATORIJA

Prezime i ime _____ Datum rođenja _____ Grad _____									
Ulica i kućni broj _____ Tel./Fax/e-mail _____ Datum _____									
Zdravstvena jedinica _____ Br. pacijenta _____ Br. O.O. _____									
P	Ciklus	ZM	Postmenopauza	Uzorak	Identif. br.	Br. lab. dnevnika			
KONTRACEPCIJA: <input type="checkbox"/> HORMONI <input type="checkbox"/> ULOŽAK <input type="checkbox"/> DRUGO <input type="checkbox"/> BEZ				<input type="checkbox"/> V	_____	_____			
RANIJI DIJAGNOSTIČKO – TERAPIJSKI POSTUPCI				<input type="checkbox"/> C	_____	_____			
Citološka dg. _____				<input type="checkbox"/> E	_____	_____			
Histološka dg. _____				<input type="checkbox"/> Vulva	_____	_____			
Drugo _____				<input type="checkbox"/>	_____	_____			
Liječenje				KLINIČKA DIJAGNOZA <input type="checkbox"/> b.o. <input type="checkbox"/> drugo					
St. č.	1	2	3	NAPOMENE:					
<input type="checkbox"/> Gardnerella vag.							Potpis ordinariusa		
<input type="checkbox"/> Trichomonas vag.									
<input type="checkbox"/> Fungi									
<input type="checkbox"/> .....									
<input type="checkbox"/> Kolposkopija									
<input type="checkbox"/> Endocervikoskopija									
Datum: _____									
									

<b>PRIMJERENOST UZORKA</b>		<b>Abnormalne stanice</b>				
<input type="checkbox"/> Zadovoljava za interpretaciju	<input type="checkbox"/> Ne zadovoljava za interpretaciju	<input type="checkbox"/> Skvamozne stanice	<table border="1" style="width: 100px; height: 100px;"> <tr><td style="text-align: center;">V</td></tr> <tr><td style="text-align: center;">C</td></tr> <tr><td style="text-align: center;">E</td></tr> </table>	V	C	E
V						
C						
E						
<input type="checkbox"/> Nije analiziran	<input type="checkbox"/> Analiziran, ali nije moguća procjena abnormalnosti epitela	<input type="checkbox"/> Atipične skvamozne stanice (ASC)				
Tumačenje za primjerenost uzorka:		<input type="checkbox"/> Neodređena značenja (ASC-US)				
<input type="checkbox"/> Netočna oznaka	<input type="checkbox"/> Razbijeno staklo	<input type="checkbox"/> Ne može se isključiti invazija				
<input type="checkbox"/> Slabo fiksiran ili slabo očuvan	<input type="checkbox"/> Oskudan	<input type="checkbox"/> Skvamozna intraepitelna lezija (SIL)				
<input type="checkbox"/> Nema endocervikalnih cilindričnih stanica	<input type="checkbox"/> Prekriven leukocitima	<input type="checkbox"/> Dysplasia levis → CIN I → <input type="checkbox"/> SIL niska stupnja				
<input type="checkbox"/> Prekriven krvlju	<input type="checkbox"/> Razvučen u više nivoa	<input type="checkbox"/> Dysplasia media → CIN II				
<input type="checkbox"/> Prisutan strani materijal	<input type="checkbox"/> Drugo: _____	<input type="checkbox"/> Dysplasia gravis > CIN III				
		<input type="checkbox"/> Plus: promjene povezane s HPV				
		<input type="checkbox"/> Početna invazija se ne može isključiti				
		<input type="checkbox"/> Carcinoma planocellulare				

<b>OPĆA PODJELA</b>		<b>Glandularne stanice</b>				
<input type="checkbox"/> Negativno na intraepitelnu ili invazivnu leziju	<input type="checkbox"/> Abnormalne stanice (vidi opisnu dijagnozu)	<input type="checkbox"/> Atipične glandularne stanice	<table border="1" style="width: 100px; height: 100px;"> <tr><td style="text-align: center;">V</td></tr> <tr><td style="text-align: center;">C</td></tr> <tr><td style="text-align: center;">E</td></tr> </table>	V	C	E
V						
C						
E						
<b>OPISNA DIJAGNOZA</b>		<input type="checkbox"/> Vjerojatno reaktivne promjene				
<b>Mikroorganizmi</b>		<input type="checkbox"/> Vjerojatno intraepitelna lezija				
<input type="checkbox"/> Bacillus vaginalis	<input type="checkbox"/> Gardnerella vaginalis	<input type="checkbox"/> Vjerojatno invazivna lezija				
<input type="checkbox"/> Miješana flora	<input type="checkbox"/> Chlamydia trachomatis	<input type="checkbox"/> Adenocarcinoma in situ (AIS)				
<input type="checkbox"/> Fungi	<input type="checkbox"/> Promjene povezane s HSV	<input type="checkbox"/> Adenocarcinoma				
<input type="checkbox"/> Trichomonas	<input type="checkbox"/> Promjene povezane s HPV					
<input type="checkbox"/> Actinomyces	<input type="checkbox"/> Drugo: _____					

<b>Drugi ne-neoplastični nalazi</b>		<b>Atipične stanice neodređena značenja</b>				
<input type="checkbox"/> Reaktivne promjene na stanicama združene s:	<input type="checkbox"/> upalom <input type="checkbox"/> IUD	<input type="checkbox"/> Druge maligne neoplazme	<table border="1" style="width: 100px; height: 100px;"> <tr><td style="text-align: center;">V</td></tr> <tr><td style="text-align: center;">C</td></tr> <tr><td style="text-align: center;">E</td></tr> </table>	V	C	E
V						
C						
E						
<input type="checkbox"/> zračenjem <input type="checkbox"/> drugo: _____	<input type="checkbox"/> Reparatorni epitel <input type="checkbox"/> Rezervne stanice	<input type="checkbox"/> Ponoviti pretragu				
<input type="checkbox"/> Parakeratoza <input type="checkbox"/> Diskeratoza <input type="checkbox"/> Hiperkeratoza	<input type="checkbox"/> Cilindrične stanice nakon histerektomije	<input type="checkbox"/> Ponoviti pretragu nakon liječenja				
<input type="checkbox"/> Endometralne stanice	<input type="checkbox"/> izvan menstruacije <input type="checkbox"/> u postmenopauzi	<input type="checkbox"/> Ponoviti pretragu za 4 mjeseca				
<input type="checkbox"/> Citohomronski status ne odgovara dobi i/ili anamnezi	<input type="checkbox"/> Drugo	<input type="checkbox"/> Ponoviti pretragu za 6 mjeseci				
		<input type="checkbox"/> Redovita kontrola				

<b>UPUTE</b>		<b>NAPOMENE:</b>	
<input type="checkbox"/> Kolposkopija	<input type="checkbox"/> Histologija		
<input type="checkbox"/> Daljnja obrada	<input type="checkbox"/> Drugo		

Primijeno: _____	Odgovoreno: _____	Potpis citotehničara: _____	Potpis citologa: _____	Pročelnik Zavoda: _____
------------------	-------------------	-----------------------------	------------------------	-------------------------

Slika 1. Jedinствena klasifikacija citoloških nalaza vrata maternice »ZAGREB 2002«, modifikacija klasifikacija »ZAGREB 1990« i »NCI Bethesda System 2001«

nim malignim lezijama. »*Negativno na intraepitelnu ili invazivnu leziju*« obuhvaća nalaz koji je u granicama normale za određenu dob i fiziološko stanje, zatim promjene na stanicama vezane uz određene reaktivne i reparatorne reakcije, kao i slučajeve u kojima nema morfoloških abnormalnosti na samim stanicama; međutim, ti nalazi mogu ukazati na određeni rizik (na primjer, nalaz endometralnih stanica benignog izgleda izvan ciklusa i u postmenopauzi).

## Opisna dijagnoza

Opisna dijagnoza sadrži rubrike »*mikroorganizmi*« (navedeni su mikroorganizmi koje se može identificirati direktno ili na temelju specifičnog citopatskog efekta) i »*drugi ne-neoplastični nalazi*«, koje se može naći uz oba glavna tipa nalaza, te »*abnormalne stanice*« (skvamozne, glandularne, abnormalne stanice neodređena značenja i druge maligne neoplazme).

U skupinu »*Drugi ne-neoplastični nalazi*«, koji se mogu naći uz ili bez abnormalnih stanica, svrstane su reaktivne promjene na stanicama, reparatorni epitel, rezervne stanice, parakeratoza, diskeratoza, hiperkeratoza, nalaz cilindričnih stanica nakon histerektomije, nalaz endometralnih stanica izvan ciklusa ili u postmenopauzi, te konstatacija da citohormonski status ne odgovara dobi i/ili anamnezi.

Za razliku od nas, NCI 2001 ne koristi termin »*dijagnoza*«, nego »*interpretacija/rezultat nalaza*«, naglašavajući stajalište da je cervikalna citologija primarno test probira, koji u nekim slučajevima može poslužiti i kao medicinska konzultacija, koja interpretacijom pridonosi dijagnozi.

## Abnormalne stanice – skvamozne

Za pločaste intraepitelne lezije TBS 1988<sup>2</sup> je uveo novi naziv *SIL – skvamozna intraepitelna lezija*, sa samo dvije podgrupe, *SIL niskog* i *SIL visokog stupnja*. U *SIL niskog* stupnja su uvrštene laka displazija i citološke promjene kod humanog papiloma virusa (HPV) bez istodobne diskarioze tih stanica, dok *SIL visokog stupnja* uz tešku displaziju i karcinom in situ obuhvaća i srednje tešku displaziju. Zadržavanjem paralelne terminologije (dysplasia-CIS, CIN i SIL) u klasifikaciji Zagreb 1990<sup>1</sup> izbjegnuto je dijagnostičko-terapijsko poistovjećivanje srednje teške displazije (CIN II) s teškom displazijom i karcinomom in situ, te je tako ostavljena mogućnost citološkog i kolposkopskog praćenja te lezije do regresije ili progresije, što je osobito važno za populaciju mladih žena i nulipara. U TBS 2001 klasifikaciji je zadržana ista podjela, s tim da je uz HSIL dodana skupina »*suspektno na početnu invaziju*«. Taj smo dodatak zbog praktične vrijednosti i mi prihvatili, no i dalje smo zadržali paralelnu uporabu sva tri nazivlja.

TBS 1988 je u klasifikaciju uveo i pojam »*atipične skvamozne stanice neodređena značenja*« (ASCUS), koji je prihvaćen u klasifikaciji Zagreb 1990, ali je naziv »*atipične*« zamijenjen s »*abnormalne*« (jer u histologiji pojam atipične stanice podrazumijeva maligne stanice). Ta se skupina u cijelosti poistovjetila sa značenjem koje je imala skupina III-suspektan u našoj klasifikaciji iz 1968.

godine,<sup>24</sup> u koju su se najčešće svrstavali citološki nalazi suspekti na neoplastični proces, odnosno, kada nije bilo moguće postaviti diferencijalnu citološku dijagnozu zbog lošije primjerenosti uzorka (loša tehnička priprema u ginekološkoj ambulanti i/ili citološkom laboratoriju, jake upalne i degenerativne promjene na stanicama i sl.) ili se jednostavno nije moglo izjasniti o vrsti lezije.

Međutim, autori TBS 1988 su tek 1993. i 1994. godine objavili citomorfološke kriterije i definicije za pojedine citološke slike<sup>4,5</sup> i tada je postalo jasno da se poimanje značenja skupine »*abnormalne skvamozne stanice neodređena značenja*« (ASCUS) u našoj klasifikaciji razlikuje od onoga u TBS. Naime, prema toj definiciji u skupinu ASCUS svrstavaju se promjene na stanicama koje su jače od benignih reaktivnih, a kvantitativno i kvalitativno slabije od onih kod SIL-a. Hrvatsko društvo za kliničku citologiju HLZ provelo je 2000. godine anketu u laboratorijima za ginekološku citologiju u Hrvatskoj; anketa je pokazala da se citolozi razilaze u shvaćanju skupine ASCUS, što je bilo potrebno uskladiti. Smatra se da su postavljeni citomorfološki kriteriji neprecizni na što ukazuje vrlo niska reproducibilnost tog nalaza, pa su stalne rasprave o njegovoj opravdanosti.<sup>25</sup> Tako Titus smatra da ta dijagnoza u praksi predstavlja košaru za smeće i zagonetku bez rješenja, koja samo stvara glavobolje citolozima i ginekolozima;<sup>26</sup> Vooijs smatra da je ASCUS američka izmišljotina koja je odraz defenzivne citološke prakse s ciljem izbjegavanja lažno negativnih citoloških nalaza.<sup>6</sup> Bilo je prijedloga da se ASCUS ne uvrsti u klasifikaciju NCI 2001, no umjesto toga atipične skvamozne stanice su podijeljene na dvije podskupine: *neodređena značenja* (ASC-US) i *HSIL se ne može isključiti* (ASC-H).<sup>8</sup> U cilju osiguranja kvalitete laboratorija prevalencija ASCUS-a bi se smjela kretati između 2% i 5% razmaza u nisko rizičnoj populaciji, a u visoko rizičnoj može biti dva do tri puta veća od učestalosti SIL-a.<sup>5,6,25</sup> Histološki je kod ASCUS-a nađen SIL u 29,1% do 43%, a invazivni karcinom u 1,7%.<sup>25,27</sup>

Uzimajući u obzir te promjene i kritike publicirane tijekom 14 godina, prilagođeno našim uvjetima i iskustvu u citološkoj praksi, podijelili smo skvamozne lezije kao i do sada u tri skupine: »*atipične skvamozne stanice*«, »*skvamozna intraepitelna lezija*« i »*carcinoma planocellulare*«. Novost je da unutar kategorije »*atipične skvamozne stanice*« (ASC) razlikujemo podskupine:

- *neodređena značenja* (ASC-US) – koje se odnose na promjene na stanicama koje su jače od benignih reaktivnih, a kvantitativno i kvalitativno slabije od onih kod SIL-a.
- *ne može se isključiti HSIL* (ASC-H) – koje se odnose na promjene suspektne na HSIL, ali diferencijalnu citološku dijagnozu se ne može postaviti zbog lošije primjerenosti uzorka (loša tehnička priprema u ginekološkoj ambulanti i/ili citološkom laboratoriju, jake upalne i degenerativne promjene na stanicama, malobrojne stanice i sl.).
- *ne može se isključiti invazija* – koje se odnose na promjene suspektne na invazivnu leziju, ali diferencijalnu citološku dijagnozu se ne može postaviti, naj-

češće zbog lošije primjerenosti uzorka. To je zapravo bivši »suspektan«,<sup>24</sup> odnosno »abnormalan« nalaz iz naših ranijih klasifikacija.

Za skupinu »skvamozna intraepitelna lezija (SIL)« jedina promjena se odnosi na dodatak »početna invazija se ne može isključiti«, koja se odnosi na inače karakteristične citološke slike karcinoma in situ s promjenama na stanicama i pozadini razmaza, koje ukazuju na mogućnost rane invazije strome. Skupina »carcinoma plano-cellulare« ostala je kao u klasifikaciji »Zagreb 1990«.

## Abnormalne stanice –glandularne

Citodijagnostika lezija cilindričnog epitela vrata maternice zaostaje, kako u probiru tako i u diferencijalnoj dijagnozi, za citodijagnostikom lezija pločastog epitela. Citološka dijagnoza *adenocarcinoma in situ* (AIS) endocervikalnog cilindričnoga epitela,<sup>28–30</sup> kao zasebna dijagnoza, uvrštena je tek u klasifikaciji »NCI Bethesda System 2001«.<sup>7</sup> Displazija endocervikalnog cilindričnoga epitela, kao prekursor AIS, smatra se citološki i histološki nedovoljno definiranim entitetom,<sup>31,32</sup> pa nije uvrštena u klasifikaciju.<sup>7</sup> TBS klasifikacija 1988<sup>2</sup> dijeli abnormalnosti cilindričnog epitela u »atipične cilindrične stanice neodređena značenja« – »atypical glandular cells of undetermined significance« (AGCUS) i »adenokarcinoma«, uz naznaku porijekla kad god je to moguće, jer je daljnja dijagnostička obrada bitno različita. U većini slučajeva morfološke karakteristike omogućuju razlikovanje atipičnih endometralnih od endocervikalnih stanica.<sup>33</sup>

U klasifikaciji »Zagreb 1990«<sup>1</sup> promjene na cilindričnom epitelu također se dijele na dvije skupine, s time da je naziv atipičan zamijenjen abnormalnim, koji je po značenju bio istovjetan suspektom nalazu iz naše ranije klasifikacije.<sup>24</sup> Revizija »Bethesda 1988« godine 1991. za AGCUS sugerira podjelu na: »neklasificirane«, »vjerojatno reaktivne« i »vjerojatno premaligne/maligne«. Prema definiciji autora »Bethesda« objavljenoj tek 1993. i 1994. godine, nalaz AGCUS ukazuje na postojanje stanica cilindričnog epitela s promjenama koje su jače od benignih reaktivnih, ali su nedovoljne za postavljanje dijagnoze invazivnog adenokarcinoma.<sup>4,5</sup> AGCUS endocervikalnog cilindričnoga epitela citološki dijagnosticiran u vaginalnim, cervikalnim i endocervikalnim (VCE) obriscima je rijedak i u različitim studijama zastupljen između 0,19% i 0,27%.<sup>34–36</sup> Histološkom provjerom citološke dijagnoze AGCUS nađen je široki spektar abnormalnosti,<sup>37</sup> kako pločastog tako i cilindričnog epitela. Signifikantno češće su nađene histološke abnormalnosti u subklasifikaciji AGCUS-a – *vjerojatno neoplazija* (34,9%), nego u onim – *vjerojatno reaktivno* (9,8%),<sup>38</sup> što istovremeno upućuje na korisnost subklasifikacije AGCUS dijagnoze u kliničkoj praksi. Australijska modifikacija TBS-a klasificira preinvazivne lezije endocervikalnog cilindričnoga epitela u tri podskupine; »endocervikalne abnormalnosti niska stupnja«, gdje su prisutne minimalne promjene na cilindričnim stanicama, analogno onima reaktivnog tipa, zatim »nejasan – moguća lezija visoka stupnja« (AIS ili invazivni adenokarcinom), ali definitivna procjena nije moguća, te podskupina »en-

docervikalne abnormalnosti visoka stupnja – adenocarcinoma in situ (AIS)« s jasnim arhitektonskim i citološkim karakteristikama.<sup>39</sup> U usporedbi s TBS 1988,<sup>2</sup> australijska klasifikacija za glandularne lezije<sup>39</sup> bolje ukazuje na rizik postojanja abnormalnosti visoka stupnja, što rezultira adekvatnijim preporukama u postupniku.

Glandularne lezije u klasifikaciji »Zagreb 2002« su podijeljene u tri skupine:

Prva skupina *atipične glandularne stanice*, gdje se kao i kod pločastog epitela razlikuju tri podskupine,

- *vjerojatno reaktivne* – koje se odnose na promjene na stanicama koje su jače od benignih reaktivnih, a kvantitativno i kvalitativno slabije od onih kod intraepitelne lezija,
- *vjerojatno intraepitelne* – koje se odnose na promjene na stanicama slabijeg i srednjeg intenziteta, bez upalnih promjena na stanicama, ili i sa sumnjom na AIS, ali bez jasnih kriterija,
- *vjerojatno invazivne* – koje se odnose na promjene suspektne na invazivnu leziju, ali diferencijalnu citološku dijagnozu nije moguće postaviti, najčešće zbog lošije primjerenosti uzorka.

Druga skupina je *adenocarcinoma in situ (AIS)*, za kojeg su se sudionici konferencije na Havajima 1997. god. jednoglasno očitovali za odvajanje od atipičnih glandularnih stanica neodređena značenja (AGUS – atypical glandular cells of undetermined significance), kada su prisutni dostatni kriteriji, što je našlo odraza u »NCI Bethesda System 2001« i u »Zagreb 2002«.

Treća skupina je *adenocarcinoma*, isto kao u klasifikaciji »Zagreb 1990«. Uz svaku skupinu ili podskupinu abnormalnih glandularnih stanica bitno je navesti *porijeklo* cilindričnog epitela, kad god je moguće, zbog daljnjeg dijagnostičkog i terapijskog postupnika. Treća skupina *atipične stanice neodređena značenja*, te *druge maligne neoplazme* odnose se na abnormalnosti, gdje nije/moguće postaviti diferencijalnu citološku dijagnozu.

## Upute i napomene

Citolog na kraju nalaza daje kliničaru upute koje se odnose na poboljšanje kvalitete razmaza i smjernice za dalji postupak kod određenog citološkog nalaza. Navedene upute su u skladu s važećim dijagnostičko – terapijskim postupnikom u Hrvatskoj.<sup>40</sup>

## Zaključak

Nova uputnica s predloženom klasifikacijom, u kojoj su izmijenjene i/ili dopunjene sporne točke uočene proteklih godina u ranijoj klasifikaciji, *jedinstvena* je za cijelu Hrvatsku, *omogućuje* unutarnju i vanjsku kvalitetu rada, te je *temelj* za kompjuterizaciju.

## Literatura

1. Audy-Jurković S, Singer Z, Pajtler M, Dražančić A, Grizelj V. Jedinstvena klasifikacija citoloških nalaza vrata maternice u Hrvatskoj. Gynecol Perinatol 1992;1:185–8.

2. National Cancer Institute Workshop. The 1988 Bethesda System for reporting cervical/vaginal cytologic diagnoses. Developed and approved at the National Cancer Institute Workshop. Bethesda, Maryland, USA, December 12–13, 1988. *Acta Cytol* 1989;33:567–74.
3. The revised Bethesda System for reporting cervical/vaginal cytologic diagnoses. Report of the 1991 Bethesda workshop. *Acta Cytol* 1992;36:173–6.
4. National Cancer Institute Workshop. The revised Bethesda System for reporting cervical/vaginal cytologic diagnoses. *Acta Cytol* 1993;37:115–24.
5. Kurman RJ, Solomon D. The Bethesda System for reporting cervical/vaginal cytologic diagnoses. Definitions, criteria, and explanatory notes for terminology and specimen adequacy. New York: Springer-Verlag; 1994.
6. Solomon D, Frable WJ, Vooijs GP, Wilbur DC, Amma NS, Davey DD, Luff RD, Rosenthal DL, Suprun HZ. ASCUS and AGUS criteria. IAC Task Force Summary. *Acta Cytol* 1998;42:16–24.
7. NCI Bethesda System 2001. website <http://bethesda2001.cancer.gov>.
8. Solomon D, Davey D, Kurman R, Moriarty A et al. The 2001 Bethesda System: Terminology for reporting results of cervical cytology. *JAMA* 2002;287:2114–9.
9. Gill GW. Pap smear cellular adequacy: what does 10% coverage look like? *Acta Cytol* 2000;44:873.
10. Renshaw AA, Friedman MM, Rahemtulla A, Granter SR et al. Accuracy and reproducibility of estimating the adequacy of the squamous component of cervicovaginal smears. *Am J Clin Pathol* 1999;111:38–42.
11. [http://bethesda2001.cancer.gov/postwrkshp\\_resc.html](http://bethesda2001.cancer.gov/postwrkshp_resc.html).
12. Elias A, Linthorst G, Bekker B, Vooijs PG. The significance of endocervical cells in the diagnosis of cervical epithelial changes. *Acta Cytol* 1983;27:225–9.
13. Vooijs PG, Elias A, van der Graaf Y, Veling S. Relationship between the diagnosis of epithelial abnormalities and the composition of cervical smears. *Acta Cytol* 1985;29:323–8.
14. Henry JA, Wadehra V. Influence of smear quality on the rate of detecting significant cervical cytologic abnormalities. *Acta Cytol* 1996;40:529–35.
15. Young W. Comparison of transformation zone sampling rates – a potentially useful indicator of smear taker performance. *Cytopathology* 2000;11:116–23.
16. Mintzer M, Curtis P, Resnick JC, Morrell D. The effect of the quality of Papanicolaou smears on the detection of cytologic abnormalities. *Cancer Cytopathology* 1999;87:113–7.
17. Mitchell H, Medley G. Differences between Papanicolaou smears with correct and incorrect diagnoses. *Cytopathology* 1995;6:368–75.
18. O'Sullivan JP, A'Hern RP, Chapman PA, Jenkins L et al. A case-control study of true-positive versus false-negative cervical smears in women with cervical intraepithelial neoplasia (CIN) III. *Cytopathology* 1998;9:155–61.
19. Sidawy MK, Tabbara SO, Silverberg SG. Should we report cervical smears lacking endocervical component as unsatisfactory? *Diagn Cytopathol* 1992;8:567–90.
20. Kivlahan C, Ingram E. Papanicolaou smears without endocervical cells. Are they inadequate? *Acta Cytol* 1986;30:258–60.
21. Mitchell H, Medley G. Longitudinal study of women with negative cervical smears according to endocervical status. *Lancet* 1991;337:265–7.
22. Birdsong GG. Pap smear adequacy: Is our understanding satisfactory or limited? *Diagn Cytopathol* 2001;24:79–81.
23. Pajtler M, Audy-Jurković S. Pap Smear Adequacy: Is the assessing criterion including endocervical cells really valid? *Coll Antropol* 2002;26:565–70.
24. Audy-Jurković S. Citološka klasifikacija cerviksa uterusa. Medicinska enciklopedija, II. Dopunski svezak, Zagreb: Jugoslavenski leksikografski zavod; 1986, str. 93.
25. Kaufman RH. Atypical squamous cells of undetermined significance and low-grade squamous intraepithelial lesion: diagnostic criteria and management. *Am J Obstet Gynecol* 1996;175:1120–8.
26. Titus K. Abnormal Pap smears, ASCUS still Ob/Gyn puzzle. *JAMA* 1996;276:1014–6.
27. Howell LP, Davis RL. Follow-up of Papanicolaou smears diagnosed as atypical squamous cells of undetermined significance. *Diagn Cytopathol* 1996;14:20–4.
28. Bousfield L, Pacey F, Young Q, Krumins I, Osborn R. Expanded cytologic criteria for the diagnosis of adenocarcinoma in situ of the cervix and related lesions. *Acta Cytol* 1980;24:283–96.
29. Ayer B, Pacey F, Greenberg M, Bousfield L. The cytologic diagnosis of adenocarcinoma in situ of the cervix uteri and related lesions. I. Adenocarcinoma in situ. *Acta Cytol* 1987;31:397–411.
30. Biscotti CV, Gero MA, Toddy SM, Fischler DF, Easley KA. Endocervical adenocarcinoma in situ: an analysis of cellular features. *Diagn Cytopathol* 1997;17:326–32.
31. Solomon D, Frable WJ, Vooijs GP et al. ASCUS and AGUS criteria. IAC Task Force Summary. *Acta Cytol* 1998;42:16–24.
32. Zaino RJ. Glandular lesions of the uterine cervix. *Mod Pathol* 2000;13:261–74.
33. Wilbur DC. The cytology of the endocervix, endometrium, and upper female genital tract. In: Bonfiglio TA, Erozan YS (eds.). *Gynaecologic Cytopathology*. Philadelphia, Pa: Lippincott-Raven; 1997;107–56.
34. Kennedy AW, Salmieri SS, Wirth SL, Biscotti CV et al. Results of the clinical evaluation of atypical glandular cells of undetermined significance (AGCUS) detected on cervical cytology screening. *Gynecol Oncol* 1996;63:14–8.
35. Manetta A, Keefe K, Lin F, Ahdoon D, Kaleb V. Atypical glandular cells of undetermined significance in cervical cytology screening. *Gynecol Oncol* 1996;63:14–8.
36. Korn AP, Judson PL, Zalovdek CJ. Importance of atypical glandular cells of uncertain significance in cervical cytologic smears. *J Reprod Med* 1998;43:774–8.
37. Eddy GL, Strumpf KB, Wojtowycz MA, Piraino PS, Mazur MT. Biopsy findings in five hundred thirty-one patients with atypical glandular cells of uncertain significance as defined by the Bethesda system. *Am J Obstet Gynecol* 1997;177:1188–95.
38. Eltabbakh GH, Lipman JN, Mount SL, Morgan A. Significance of atypical glandular cells of undetermined significance on ThinPrep Papanicolaou smears. *Gynecol Oncol* 2000;78:245–50.
39. Roberts JM, Thurloe JK, Bowditch RC, Laverty CR. Subdividing atypical glandular cells of undetermined significance according to the Australian modified Bethesda system. *Cancer* 2000;90:87–95.
40. Ljubojević N, Babić S, Audy-Jurković S, Ovanin-Rakić A, Jukić S, Babić D, Grubišić G, Radaković B, Ljubojević-Grgec D. Improved national Croatian diagnostic and therapeutic guidelines for premalignant lesions of the uterine cervix with some cost-benefit aspects. *Collegium Antropologicum* 2001;25:467–474.

Članak primljen: 20. 10. 2003.; prihvaćen: 10. 11. 2003.

Adresa autorice: Mr. sci. Ana Ovanin-Rakić, Klinika za ženske bolesti i porode KBC-a, Petrova 13, 10000 Zagreb