

Radiološka dijagnostika pneumonija

Imaging Pneumonia

IVICA MAŽURANIĆ

Klinika za plućne bolesti „Jordanovac“, KBC Zagreb, 10000 Zagreb, Jordanovac 104

SAŽETAK Radiološka obrada prsnog koša ključna je za detekciju i obradu pneumonija, a uvijek počinje konvencionalnim snimkama, koje potvrđuju ili isključuju pneumoniju. Iako se kompjutorizirana tomografija (CT) ne preporučuje za početnu procjenu bolesnika s upalom pluća, ona je važan dodatak kod neuvjerljivih konvencionalnih prikaza. Radiološki nalaz treba uvijek interpretirati u punom suodnosu s podacima iz anamneze, fizikalnog pregleda, laboratorijske i mikrobiološke obrade. Kombinacija karakterističnih radioloških uzoraka i kliničkih podataka omogućuje pravilan pristup upalnim plućnim bolestima. Kompjutorizirana tomografija visoke rezolucije (HRCT – engl. High resolution computed tomography) ima veću osjetljivost za radiološku potvrdu radne dijagnoze pneumonije. Posebne prednosti HRCT-a naspram rendgenu jesu preciznija evaluacija intersticijske bolesti pluća te verifikacija pleuralnog izljeva i limfadenopatije. Kod većine će bolesnika rendgenska snimka biti sasvim dovoljna za potvrdu kliničke sumnje na pneumoniju.

KLJUČNE RIJEČI: pneumonija, rendgenska snimka pluća, kompjutorizirana tomografija visoke rezolucije (HRCT)

SUMMARY Radiography of the thorax is essential for detecting and treating pneumonia, and it always begins with traditional chest x-rays, which either confirm pneumonia or rule it out. Although computed tomography (CT) is not recommended for the initial evaluation of patients with pneumonia, it is an important addition to inconclusive conventional images. Radiological findings should always be interpreted in full correlation with the data from medical history, physical examination, laboratory and microbiological treatment. The combination of characteristic radiological samples and clinical data allows a proper treatment of inflammatory lung diseases. High resolution computed tomography (HRCT) has higher sensitivity to radiological confirmation of the working diagnosis of pneumonia. Specific advantages of HRCT compared to chest x-rays are more precise evaluation of the interstitial lung disease, and the verification of pleural effusion and lymphadenopathy. For most patients chest x-ray is sufficient for confirming the clinical suspicion of pneumonia.

KEY WORDS: pneumonia, chest x-rays, high resolution computed tomography (HRCT)



Uvod

Radiološka obrada prsnog koša ključna je za detekciju i obradu pneumonija, a uvijek počinje konvencionalnim snimkama, koje potvrđuju ili isključuju pneumoniju. Rendgenska slika pluća daje ključni odgovor u infekcijama donjeg dijela dišnog sustava i potvrđuje nam ili isključuje pneumoniju. Iako se kompjutorizirana tomografija (CT) ne preporučuje za početnu procjenu bolesnika s upalom pluća, ona je važan dodatak kod neuvjerljivih konvencionalnih prikaza.

No, radiološki nalaz treba uvijek interpretirati u punom suodnosu s podacima iz anamneze, fizikalnog pregleda, laboratorijske i mikrobiološke obrade. Kombinacija karakterističnih radioloških uzoraka i kliničkih podataka omogućuje pravilan pristup upalnim plućnim bolestima. Budući da mnoga klinička stanja mogu imati rendgenski nalaz na plućima sličan radiološkom nalazu kod pneumonije, radiografske nalaze teško je interpretirati izvan konteksta kliničke slike. Ako klinička obrada ne upućuje na pneumoniju, a bolesnik ima abnormalnu rendgensku snimku pluća, valja razmotriti druge dijagnoze poput tumora, krvarenja, plućne embolije, upalnih infiltrata neinfektivnih uzroka (razne imunogeno posredovane bolesti

uključujući i reakcije na lijekove) itd. Vrijedi i obrnuto: ako rezultati kliničke obrade uvjerljivo upućuju na pneumoniju, a rendgenska snimka ne pokaže upalne infiltrate, moguće je da se radi o lažno negativnom nalazu (koji je češći kod bolesnika s hipovolemijom) te se u slučaju temeljite sumnje na pneumoniju može učiniti CT pluća (veća osjetljivost). Navedeni klinički scenarij razmjerno je čest. Primjerice, u jednom istraživanju svaki treći bolesnik (911/2706) hospitaliziran zbog kliničke dijagnoze pneumonije inicijalno nije imao upalne infiltrate na plućima. S druge strane, ovi su bolesnici imali podjednaku učestalost pozitivne kulture sputuma i pozitivne hemokulture kao i bolesnici kod kojih je radna dijagnoza pneumonije bila praćena rendgenski verificiranim upalnim infiltratom na plućima (1).

Kompjutorizirana tomografija visoke rezolucije (HRCT – engl. *High resolution computed tomography*) ima veću osjetljivost za radiološku potvrdu radne dijagnoze pneumonije. Tako je u istraživanju kod 47 bolesnika s kliničkom sumnjom na pneumoniju ona potvrđena klasičnim rendgenom u 38,3% slučajeva, dok je HRCT-om potvrđeno dodatnih 17% (odnosno 55,3%) (2). Posebne prednosti HRCT-a naspram

rendgenu jesu preciznija evaluacija intersticijske bolesti pluća te verifikacija bilateralne bolesti, kavitacija, empijema i hilarne limfadenopatije.

S druge strane, nedostaci CT-a jesu visoka cijena i veće zračenje bolesnika (analogno 400 snimaka prsnog koša!). Upitna je i činjenica utječe li CT pozitivno na ishod pacijenata s pneumonijom u odnosu prema klasičnoj radiografiji. Kod većine će bolesnika rendgenska snimka biti sasvim dovoljna za potvrdu kliničke sumnje na pneumoniju. Također, ako je inicijalna rendgenska snimka u bolesnika sa suspektnom pneumonijom negativna, može se ona ponoviti za 24 – 48 sati, s time da se empirijskom antibiotskom terapijom započinje odmah (3).

Treba li kod svakog bolesnika s radnom dijagnozom pneumonije napraviti rendgensku snimku?

Nacionalne smjernice za dijagnostiku pneumonija zasad nisu objavljene. Prema američkim smjernicama IDSA/ATS (*Infectious Diseases Society of America and the American Thoracic Society*) povrh kliničkih karakteristika koje upućuju na pneumoniju, za njezinu dijagnozu potreban je nalaz infiltrata na rendgenskoj snimci pluća (ili nekoj drugoj slikovnoj metodi) (3). To, dakako, ne znači da treba uskratiti empirijsku antibiotsku terapiju bolesnicima s kliničkom sumnjom na infekciju donjeg dijela respiratornog sustava, niti da je rendgenska snimka pluća nužna u svih bolesnika. Također, ako anamneza i fizikalni pregled upućuju na virusnu infekciju gornjega respiratornog sustava (npr. suhi kašalj praćen kongestijom nosne sluznice i rinorejom), rendgenska se snimka pluća ne preporučuje.

Važnost rendgenske potvrde pneumonije proizlazi iz činjenice da je potvrda mikrobiološkog uzročnika upale donjeg dijela respiratornog sustava u kulturi (sputuma ili krvi) teška. Kultura sputuma i hemokulture u pneumoniji su često negativne. Primjerice, u bolesnika s izvanbolničkom pneumonijom hemokulture uzete prije uvođenja antibiotske terapije pozitivne su u samo 5 – 14% slučajeva (3). Stoga se pouzdajemo u slikovnu dijagnostiku.

Radiološkoj potvrdi kliničke sumnje na pneumoniju valja težiti u ovim okolnostima:

- a) teška klinička slika / pneumonija kao razlog hospitalizacije
- b) potvrda dijagnoze kod dvojbene kliničke slike
- c) isključivanje drugih mogućih razloga dispneje (npr. kardijalne dekompenzacije), pogotovo kod bolesnika sa znatnim komorbiditetima
- d) prolongirana pneumonija nepovoljnoga kliničkog tijeka (koja ne reagira na empirijsku antibiotsku terapiju) (4).

Iako je fizikalni pregled bolesnika nezaobilazni element u po-

stavljanju dijagnoze pneumonije, valja naglasiti da je manje osjetljiv i specifičan za postavljanje dijagnoze od rendgenske snimke. Primjerice, u jednom se istraživanju osjetljivost postavljanja dijagnoze na temelju (samo) auskultacije pluća kod bolesnika s radiografski verificiranom pneumonijom kretala između 47 i 69%, a specifičnost između 58 i 75% (5).

Inicijalna rendgenska snimka indicirana je ako nemamo povoljan klinički tijek bolesti nakon kliničkog postavljanja radne dijagnoze pneumonije (na temelju fizikalnog nalaza, laboratorijskih pretraga itd.) i uvođenja empirijske antibiotske terapije.

No, kada se pneumonija radiološki verificira, kontrolne se rendgenske snimke prema uputi radiologa ponavljaju do potpune rezolucije upalnih promjena u razmacima od desetak dana, a do nje mora doći u prvih mjesec dana. Na taj način možemo procijeniti tijek i dinamiku bolesti i registrirati rendgenske odlike pneumonije te procijeniti radi li se o regresiji, progresiji, recidivu, komplikacijama, migraciji infiltrata itd. U torakalnoj radiologiji to je pravilo struke: da se na vrijeme otkriju pneumonični oblici raka pluća, poststenotična upala zbog bronhopneumonije ili radiološka dijagnoza kroničnoga plućnog infiltrata koja je za kliničare izuzetno važna.

Ipak, valja imati na umu da rendgenska rezolucija pneumonije može kasniti za kliničkim oporavkom. Primjerice, u jednom je istraživanju nakon 10 dana prema procjeni liječnika kod 93% bolesnika s pneumonijom (106 od 114) došlo do kliničkog izlječenja, dok je u istom uzorku pacijenata kompletna radiološka rezolucija postignuta kod svega 30,8% (33/105) (6).

Također, na radiologovo očitavanje rendgenske snimke mogu utjecati priložene kliničke informacije, odnosno osjetljivost rendgena u dijagnostičiranju pneumonije u tom se slučaju povećava, čime raste i broj lažno pozitivnih nalaza. Tako je u istraživanju na 286-ero febrilne djece u dobi od 3 do 24 mjeseca udio pozitivnih nalaza rendgena bio 51,8% kad su rendgenske snimke očitavali „zaslijepljeni“ radiolozi naspram 74,4% kad su očitavanja radili radiolozi kojima su bili dostupni klinički nalazi i očitavanja pedijataru koji su zbrinjavali bolesnike ($p < 0,005$) (7).

Moramo uvijek odagnati sumnju na pneumonične oblike karcinoma pluća ili na postopstrukcijsku sliku pneumonije uzrokovane centralnim karcinomom.

U svim gore navedenim slučajevima nepovoljnog tijeka bolesti indicirana je dodatna radiološka obrada kompjutoriziranim tomografijom.

U trudnica se katkada može dijagnosticirati periferna pneumonija ili pleuropneumonija ultrazvukom kako se ne bi izložile ionizirajućem zračenju.

Prije se vjerovalo da rendgenski nalaz upalnog infiltrata ovisi o uzročniku. Međutim, novija klinička istraživanja to opovrgavaju i ne nalaze jedinstvene rendgenske kriterije za eti-

ološku dijagnozu pneumonije. Presudnu važnost u rendgenskoj prezentaciji pneumonija ima i vrijeme od pojave prvih simptoma do učinjene rendgenske snimke (6 – 12 sati nakon početka tegoba)! Radiologu treba dostaviti kliničke podatke i tok bolesti kako bi mogao utvrditi radi li se o bakterijskoj ili o atipičnoj pneumoniji te procijeniti moguću etiološku dijagnozu pneumonije.

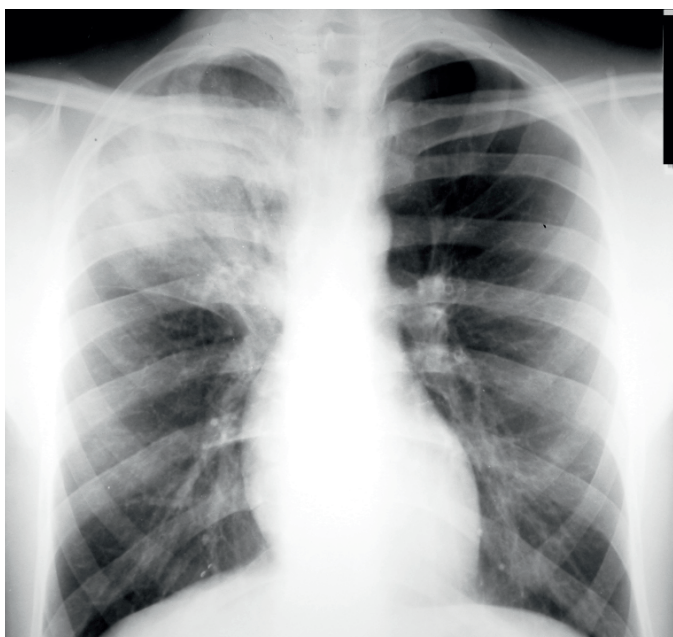Rendgensko razlikovanje pneumonija

Određene radiološke karakteristike češće su prisutne kod bakterijske, atipične bakterijske odnosno virusne pneumonije, ali pouzdana etiološka raščlamba na temelju analize rendgenske snimke nažalost nije moguća. U većini slučajeva radiološki nalaz uključuje segmentalnu ili lobarnu konsolidaciju i intersticijsku plućnu bolest (8).

Lobarna pneumonija

Lobarna pneumonija radiološki se najčešće prikazuje kao homogena lezija koja polazi od periferije prema jezgri plućnog parenhima sa zračnim bronhogramom ili bez njega, uz moguće povećanje volumena zahvaćenog parenhima. Najčešći uzročnici jesu *S. pneumoniae*, *Klebsiella pneumoniae*, *L. pneumophila*, *H. influenzae* i katkad *M. pneumoniae*. Ovakav je nalaz, dakle, karakterističan (specifičan) za bakterijsku pneumoniju (slika 1.).

SLIKA 1. Lobarna pneumonija kao homogena lezija s prikazanim zračnim bronhogramom

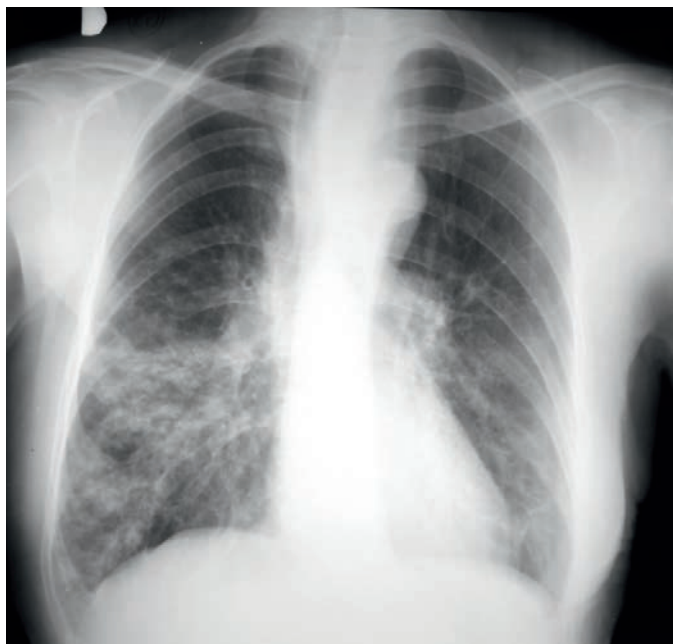

Bronhopneumonija

Bronhopneumonija je upalna reakcija koja se širi zračnim putovima prema susjednim plućnim režnjićima, a radiološki se prikazuje kao konfluentna mrljasta žarišta neoštro ograničena uz smetnje ventilacije, najčešće segmentalna, a može i kavitirati.

Ovako se najčešće prezentiraju sekundarne pneumonije, pneumonije nastale hematogenom diseminacijom, ali i primarne pneumokokne pneumonije te katkad i atipične pneumonije. Najčešće je uzrokovana *S. aureusom* i *H. influenzae* (slika 2.).

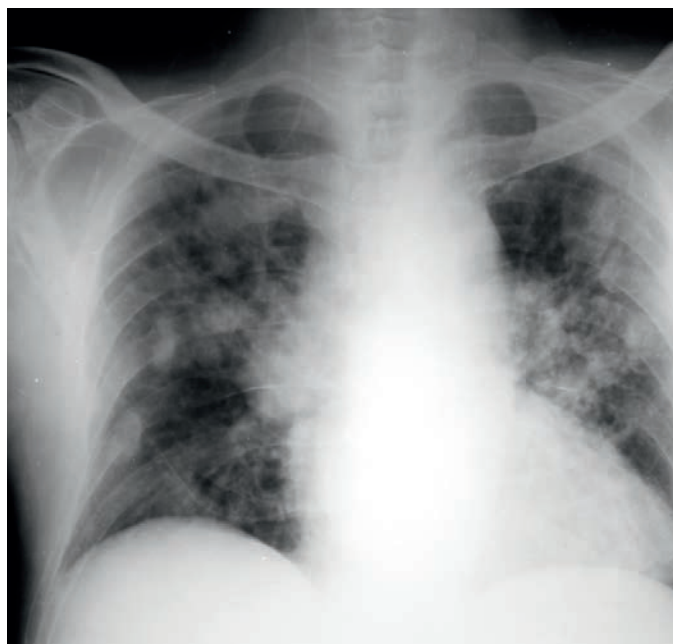
SLIKA 2. Bronhopneumonija – konfluentna mrljasta žarišta neoštro ograničena



„Okrugla“ („Round“) pneumonija

„Okrugla“ („Round“) pneumonija najčešće se javlja u djece u obliku multiplih okruglih nodula ili masa s kavitacijama ili bez njih. Uzrokovana je nokardijom, aspergilusom, legionelom, Q-groznicom i *M. tuberculosis* (slika 3.).

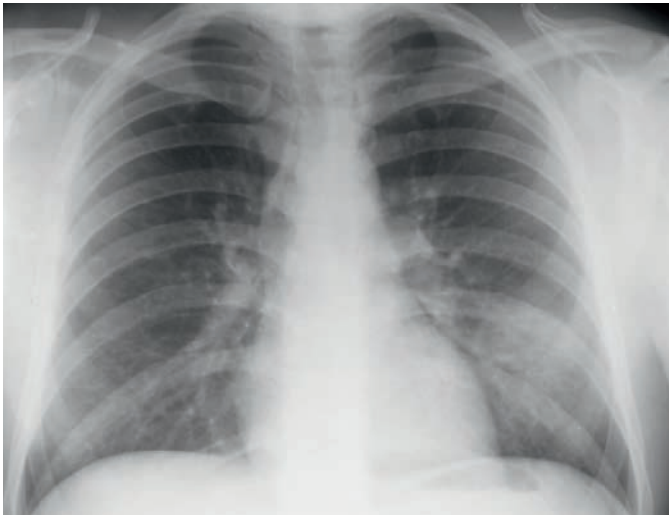
SLIKA 3. „Okrugla“ („Round“) pneumonija – multipli okrugli noduli



Intersticijska pneumonija

Intersticijska pneumonija prikazuje se kao difuzni bilateralni nježni, mrežoliki ili mrljasti neoštro ograničeni infiltrati. Mogući su uzročnici virusi, *Mycoplasma pneumoniae* i *Pneumocystis jirovecii* (više od 30% svih pneumonija). U tih (atipičnih) pneumonija postoji nerazmjer između velikoga rendgenskog nalaza i malog ili posve normalnog auskultacijskog nalaza. U pravilu je ovdje indicirano učiniti kompjutoriziranu tomografiju visoke rezolucije (HRCT) radi približavanja različitoj radiomorfologiji intersticijskih pneumonija (slika 4.).

SLIKA 4. Intersticijska pneumonija – difuzni bilateralni nježni, mrežoliki ili mrljasti neoštro ograničeni infiltrati



U početku i legionarska bolest ima intersticijski tip rendgenskog nalaza, ali se vrlo brzo pojavljuje i alveolarna komponenta.

Valja naglasiti da su istraživanja pokazala kako se na temelju rendgenske slike ipak ne može pouzdano razlikovati tipična (bakterijska) pneumonija od atipične (nebakterijske).

Ključne poruke:

1. Mikrobiološka potvrda kliničke sumnje na pneumoniju često je teška pa potvrđivanje klinički postavljene dijagnoze u praksi počiva na rendgenskoj snimci pluća.
2. U potvrdi kliničke sumnje na pneumoniju najveću osjetljivost ima kompjutorizirana tomografija, ali kod većine bolesnika dovoljna je rendgenska snimka pluća.
3. Radiološka potvrda dijagnoze pneumonije nije nužna u svih bolesnika, ali joj valja težiti u slučajevima dvojbene dijagnoze, teške kliničke slike, nepovoljnoga kliničkog tijeka i sumnji na komplikacije.
4. Radiološka rezolucija pneumonije može kasniti za kliničkim oporavkom bolesnika.
5. Kompjutorizirana tomografija visoke rezolucije omogućava precizniju dijagnostiku promjena plućnog parenhima te je posebno korisna kod intersticijskih bolesti pluća i u dvojbjenim kliničkim situacijama.
6. Iako su određene radiološke promjene karakteristične za bakterijsku, atipičnu bakterijsku odnosno virusnu pneumoniju, pouzdana etiološka raščlamba na temelju analize rendgenske snimke nije moguća.

LITERATURA

1. Basi SK, Marrie TJ, Huang JQ, Majumdar SR. Patients admitted to hospital with suspected pneumonia and normal chest radiographs: epidemiology, microbiology, and outcomes. *Am J Med* 2004;117:305–11.
2. Syrjälä H, Broas M, Suramo I, Ojala A, Lähde S. High-resolution computed tomography for the diagnosis of community-acquired pneumonia. *Clin Infect Dis* 1998;27:358–63.
3. Mandell LA, Wunderink RG, Anzueto A, Bartlett JG, Campbell GD, Dean NC, Dowell SF, File TM Jr, Musher DM, Niederman MS, Torres A, Whitney CG; Infectious Diseases Society of America; American Thoracic Society. Infectious Diseases Society of America/American Thoracic Society consensus guidelines on the management of community-acquired pneumonia in adults. *Clin Clin Infect Dis* 2007;44:S27–72.
4. Up To Date database: Community-acquired pneumonia in children: Clinical features and diagnosis. Topic 5986 Version 33.0.
5. Wipf JE, Lipsky BA, Hirschmann JV i sur. Diagnosing pneumonia by physical examination: relevant or relic? *Arch Intern Med* 1999;159:1082–7.
6. Bruns AH, Oosterheert JJ, El Moussaoui R, Opmeer BC, Hoepelman AI, Prins JM. Pneumonia recovery: discrepancies in perspectives of the radiologist, physician and patient. *J Gen Intern Med* 2010;25:203–6.
7. Kramer MS, Roberts-Bräuer R, Williams RL. Bias and 'overcall' in interpreting chest radiographs in young febrile children. *Pediatrics* 1992;90;11–3.
8. Franquet T. Imaging of pneumonia: trends and algorithms. *Eur Respir J* 2001;18:196–208.



ADRESA ZA DOPISIVANJE:

Prof. dr. sc. Ivica Mažuranić
Klinika za plućne bolesti „Jordanovac“
KBC Zagreb
Jordanovac 104, 10000 Zagreb
e-mail: ivicamazuranic@gmail.com

PRIMLJENO/RECEIVED:

18. 2. 2016. / February 18, 2016

PRIHVAĆENO/ACCEPTED:

19. 3. 2016. / March 19, 2016

