

ASISTIRANI POROD KOD DISTOCIJE FETALNIH RAMENA SHOULDER DYSTOCIA: ASSISTED DELIVERY

Dubravko Habek

Pregled

Ključne riječi: distocija ramena, hvatovi, asistirani porod

SAŽETAK. Distocija ramena (DR) je nepredvidiva opstetrička hitnost s učestalošću od 0,1–2,3%. Kao inicijalni postupak oslobađanja DR preporučuje se trakcija fetalne glavice uz Koller-Mc Robertsov hvat (ili Gaskin hvat), a ukoliko on ne uspije, treba primijeniti vanjske opstetričke postupke kao što su Resnikov ili Mazzantijev suprapubički pritisak, a potom unutrašnje hvatove kao što su Woodsov hvat i Barnum-Swatzov hvat oslobađanja stražnje ručice. Izvođenje svih opstetričkih postupaka zahtijeva izvježbanoga opstetričara i cijeli porodnički tim.

Review

Key words: shoulder dystocia, maneuvers, assisted delivery

SUMMARY. Shoulder dystocia is unpredictable obstetric emergency with incidence from 0.1 to 2.3%. Fetal head traction and Koller-McRoberts (or Gaskins) maneuver is recommended as the initial procedure for shoulder release, followed by other procedures such as Resnik's or Mazzanti's suprapubic pressure. When external procedures are not successful the internal or Woods maneuver and Barnum-Swatz's posterior arm delivery would be used. All these procedures should be carried out by an experienced and skilled obstetrician and obstetric team.

Uvod

Distocija fetalnih ramena (DR) (*engl. shoulder dystocia, stuck shoulders; njem. Schulterdystokie*) je nepredvidiva opstetrička hitnost s incidencijom 0,1–2,3% (otprilike 1:140 poroda), a predstavlja uklještenje fetalnih ramena u porodnom kanalu, što onemogućava normalni porodni mehanizam.^{1,2} Smatra se da vremenski interval od rođenja glavice do rođenja ramena ne smije biti duži od 60 sekundi. DR se definira kao visoka ili longitudinalna (uzdužna) gdje se prednje ili oba ramena u uzdužnom položaju uklješte za simfizu (ili i promontorij), te duboka ili transverzalna (poprečna) gdje su ramena uklještena poprijeko na izlazu zdjelice.^{3,4} Kod visoke DR po rođenju fetalne glavice (turtle fenomen), trakcijom nije moguće poroditi ramena, a brada je retrahirana i deprimira perineum (double chin), dok kod duboke DR izostaje vanjska rotacija glavice zbog poprečnog uklještenja, a izostaju navedeni znaci visoke DR.^{1,3,4} Čimbenici rizika za nastanak DR su fetopelvina disproporcija (fetalna makrosomija, anomalije zdjelice, veliki prsni koš zbog anasarke-hidropsa, fetalne malformacije i tumori), nepovoljna biomehanika poroda zbog uklještenja prednjeg ramena ili malrotacije (jatrogeni čimbenici: preuranjena ili forsirana trakcija glavice i/ili Kristellerov hvat; kratka pupkovina). Fetalna makrosomija uz anomalije zdjelice i forsiranu Kristellerovu ekspresiju su najčešći uzrok visoke DR, dok je uzrok duboke DR malrotacija najčešće zbog forsirane trakcije glavice, precipitiranog poroda i Kristellerove ekspresije.^{1–6}

Ručne pomoći – asistirani porod

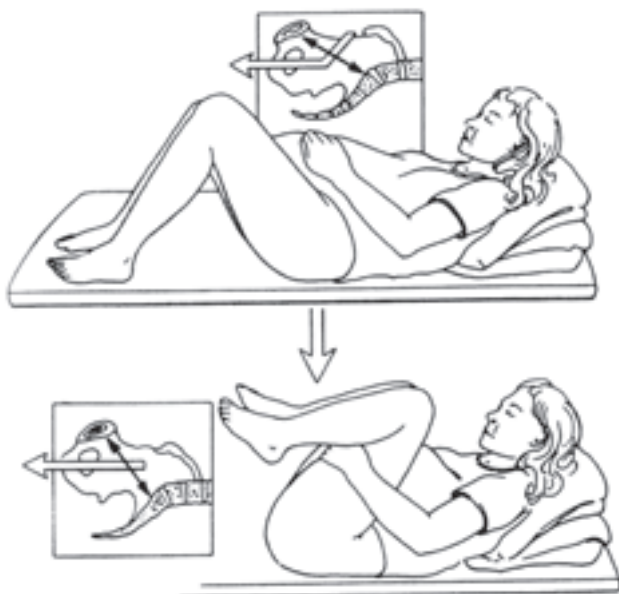Iskusan, uvježbani opstetričar i adekvatni postupci imaju kod DR direktan utjecaj na perinatalni ishod. Tako su ekstenzivna trakcija glavice i nekritična Kristellerova ekspresija direktno povezane s ranim neonatalnim oštećenjem. Mnoge opstetričke kuće preporučuju akutnu toko-

lizu, analgeziju i relaksaciju majke, te opću anesteziju s ciljem relaksacije uterine muskulature i unutrašnje hvatove pa i Zavanellijev, no u većini (manjih) rodilišta za ovakve hvatove nije moguće ishoditi vrijeme ni ekipirati tim zbog same anksiozne situacije.^{4,7,8} Reanimaciju novorođenčeta bi trebalo početi već tijekom poroda, brisanjem i aspiracijom sluzi iz usne šupljine i postavljanjem orofaringealnog tubusa.^{2,4,9} Pravovremeno prepoznavanje vrste DR (visoka, duboka) i pružanje adekvatne ručne pomoći od stručnog su značenja za perinatalni ishod djeteta i majke, ali i s forenzičnim implikacijama. Visoka DR se oslobađa Koller-McRobertsovim, Resnikovim i Martiusovim hvatom, a ona duboka Koller-McRobertsovim i rotirajućim »screw« hvatovima poput Woodsova i Kinchova. Unutrašnji, tzv. »screw« hvatovi i Barnum-Swatzov hvat su tzv. »fetalni hvatovi«, dok su vanjski, primarni tzv. »maternalni hvatovi« Koller-McRobertsov i Resnikov. Kod uklještenja prednjega ramena koriste se Koller-McRobertsov i Woodsov hvat, dok kod stražnjeg ramena Barnum-Swatzov hvat. Fetalni hvatovi su povezani s boljim majčinim perinatalnim ishodom i obrnuto. Ipak, manipulacije tijelom fetusa (Barnum-Swatz, Woods) imaju značajno nižu incidenciju neuroloških sekvela za razliku od manipulacija fetalnom glavicom (trakcija, Hibbard, Zavanelli).^{1,2,4,6,9,10,11}

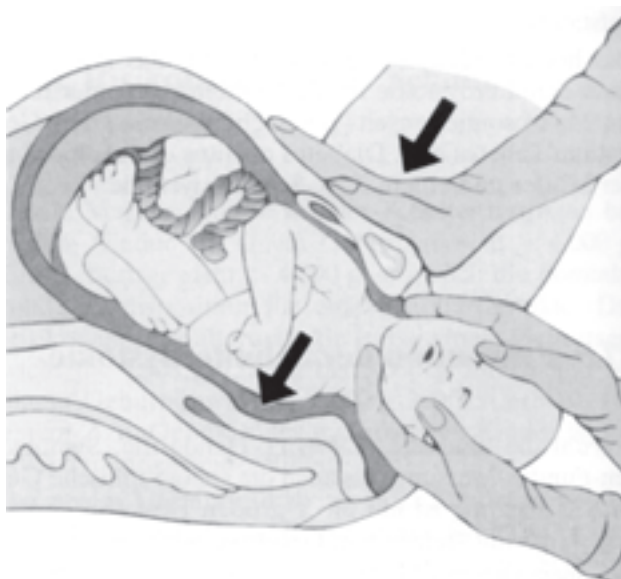
Tri su načina oslobađanja uklještenih ramena, odnosno tri su vrste ručnih pomoći: 1. vanjski (ekstravaginalni) primarni hvatovi, 2. unutrašnji-sekundarni, vaginalni hvatovi te 3. kombinirani abdominalno-vaginalni hvatovi.

Vanjski hvatovi

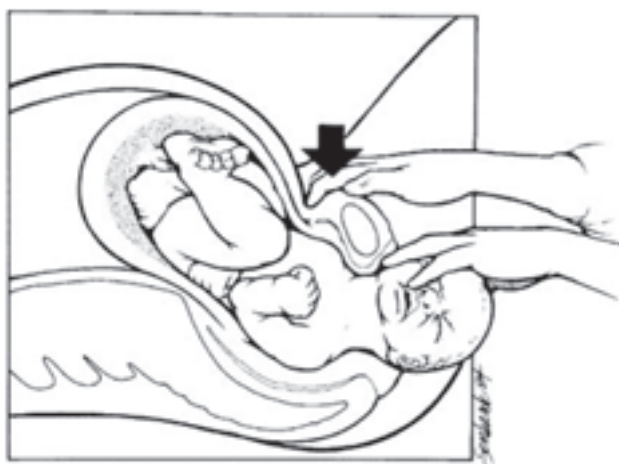
Vanjskim se hvatovima proširi sakropubični dijametar, a suprasimfiznim kompresijama se utisne ili dezinkarcerira uklješteno rame. Koller 1948. god, a potom i McRoberts opisuju hvat (hiperfleksijom nogu) kao prvi stupanj oslobađanja uklještenih ramena (*slika 1.*), kojim se sma-



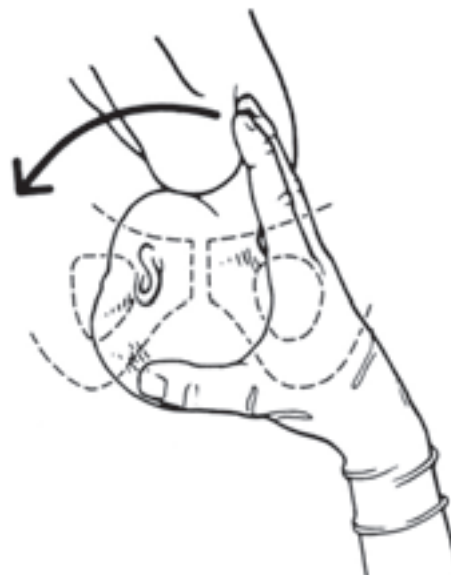
Slika 1. Koller-McRobertsov hvat
Figure 1. Koller-McRobert's maneuver



Slika 3. Mazzantijeva suprasimfizična kompresija
Figure 3. Mazzanti suprasymphyseal compression



Slika 2. Resnikov suprapubički lateroinferiorni pritisak
Figure 2. Resnik's suprapubic lateroinferior pressure



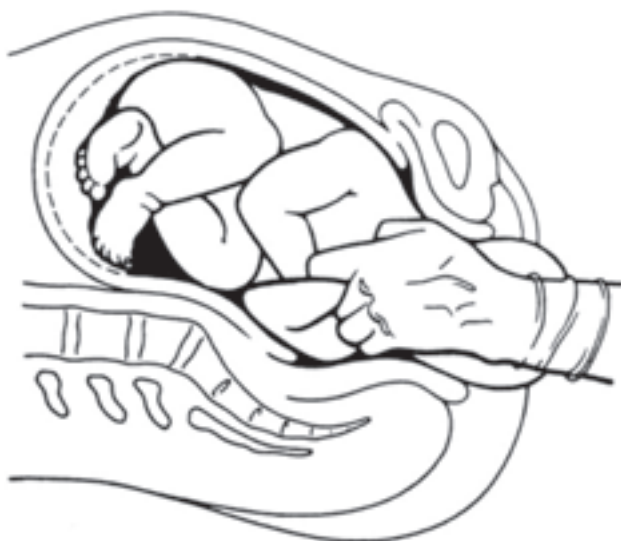
Slika 4. Woodsov rotacijski hvat
Figure 4. Woods »screw« maneuver

njuje potreba za trakcijom glavice; smatra se da je uspješan u oko 40% kao jedina metoda, a u kombinaciji sa suprapubičnim pritiskom je uspješnost oko 54%.¹⁵ Tijekom hvata simfiza se raširi otprilike za 1 cm. McRobertsovom hvatom reducira se potreba za većom snagom trakcije, uz manje fraktura klavikule i istegnuća brahijalnoga pleksusa, mada se bilježi oko 10% brahiopareza.^{1,4,9,11,12} »All-fours maneuver« po primalji Ini May Gaskin (slika 2.) u koljeno-lakatnom položaju proširi kapacitet zdjelista za oko 30% i olakšava dezinkarceraciju ramena prvenstveno mogućnošću manipulacija u sakralnoj jami.¹³ Njemački autori predlažu Walcherov položaj (njem. *Walcher-sche Hängelage*, 1889. god.) kojim se roditelj postavlja preko kreveta u viseći položaj donjih ekstremiteta, kako bi se rastezanjem sakroilijakalnih sveza proširila conjugata vera za 3–5 cm. Ova se metoda koristila inače kod rješavanja ulaska glavice kod suženih zdjelica.

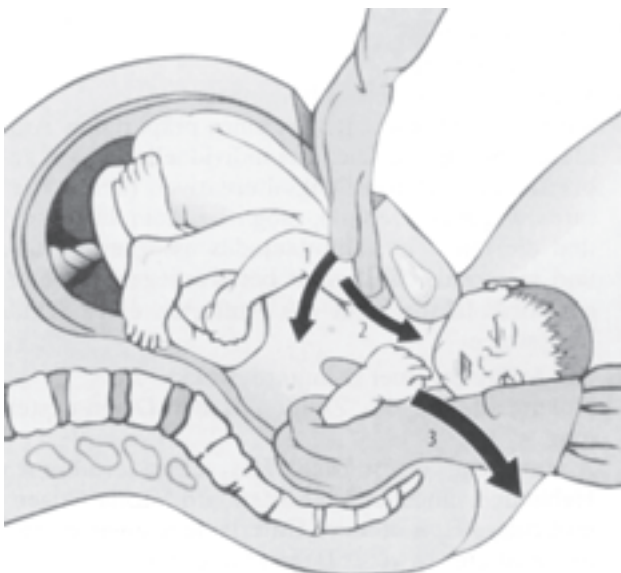Trakcija glavice se izvodi sinkrono s opisanim vanjskim hvatovima, ali oprezno zbog opasnosti od subkliničkih i dugoročnih oštećenja cervikalne leđne moždine (tzv. *SCIWORA-spinal cord injury without radiographic abnormalities*). Suprapubičnim lateroinferiornim Resnikovim hvatom (slika 3.) i Mazzantijevom suprasimfiznom kompresijom (slika 4.) prednje se rame lateroponira ili pak utisne ispod simfize.^{14,15} Martiusov vanjski pritisak također je indiciran kod visoke DR.¹⁹ Oni se izvode u kombinaciji s Koller-McRobertsovom hvatom, nakon neuspješnog oslobađanja ramena, slijedeći jedan za drugim.

Unutrašnji hvatovi

Unutrašnji-sekundarni, vaginalni hvatovi su rotacijski hvatovi i hvat po Barnumu. Rotacijski tzv. »screw« hva-

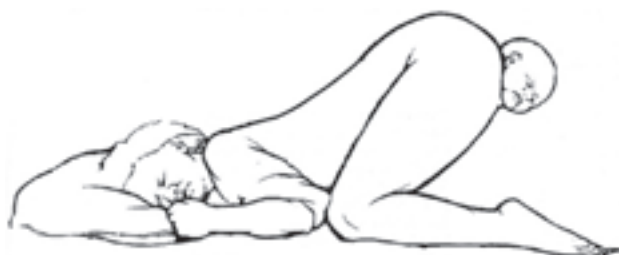

Slika 5. Barnum-Swatzov hvat oslobađanja stražnje ručice
Figure 5. Barnum-Swatz posterior arm release maneuver



Slika 6. Histerotomijom asistirani vaginalni porod
Figure 6. Hysterotomy assisted vaginal delivery

tovi, poput Woods-Westbury-ova ili Kinchova^{5,8,11} imaju za cilj unutrašnju rotacijsku lateropoziciju ramena kako bi se ručica dezinkarcerirala i u jednom od kosih promjera uspjela poroditi.^{16,17} Uspješnost Woodsove digitalne rotacije (slika 5.) kod duboke DR uz McRobertsov manevr iznosi 33%, a kod visoke DR je ona vrlo velika.⁴ Barnumov (1945. god.) i Swatzov hvat (1960. god.) oslobađanja stražnje ručice su uvedeni kao unutrašnji hvat kod DR, kada još McRobertsov i Resnikov hvat nisu bili etablirani. Njihova pogodnost temelji se na činjenici oko 20% smanjenja 13 cm širokog biakromijalnog promjera u 11 cm aksiloakromijskog promjera tijekom izvođenja ovog hvata. Kako se u prvoj polovici XX. stoljeća primjenjivao samo Woodsov i Barnumov hvat, primijećena je u



Slika 7. Koljeno-lakatni položaj po May Gaskin
Figure 7. Gaskin's »all-fours maneuver«

novorođenčadi češća fraktura humerusa. Drugi su autori iz novijih studija izvještavali o smanjenju neonatalnih ozljeda Barnumovim hvatom ili o redukciji brahiopareza.²⁰ I unutrašnje hvatove treba izvoditi uz Koller-McRobertsov hvat, jer se njihova uspješnost time povećava.

Abdominalno-vaginalni hvatovi

Abdomino-vaginalni hvatovi su Zavanellijev hvat i histerotomijom asistirani vaginalni porod inkarceriranih ramena (slika 7.). Zavanellijev hvat je tzv. »cephalic replacement« ili fetalna reinteriorizacija: manualno se glavičica, slijedeći povratni porodni mehanizam II. porodne dobi vraća u zdjelicu kako bi je se sekundarnim carskim rezom rodilo. Preporuča se kod bilateralne DR nakon neuspješnih prethodnih vanjskih i unutrašnjih hvatova. Brahiopareza je učestalija kod bilateralne nego unilateralne DR.²²⁻²⁴

Opstetrički hvatovi koji se izvode samo u teškim, refrakternim DR ili u mrtve djece (*ultima ratio* hvatovi) su: simfiziotomija, Hibbardov hvat, Shutov forceps, embriotomije (kleidotomija, dekapitacija). Hibbardov se manevr opisuje kao jaka trakcija glavičice prema dolje s umećanjem kažiprsta u aksilu čeda zbog fiksacije ramena uz fetalnu ekspresiju čeda po Kristelleru.^{21,24}

Epiziotomija

Blagotvornost epiziotomije kod hvatova za DR je u redukciji tkivne opstrukcije i proširenju mjesta za manipulacije kod unutrašnjih hvatova (preporuča se Schuchardtova epiziotomija). Upitna je njena izvedivost nakon rođene glavičice koja komprimira međicu. Ako je moguće izvesti je, sugerira se lijevostrana mediolateralna epiziotomija kod I., a desnostrana kod II. namještaja čeda, radi prevencije jatrogenih lezija vratnih struktura ili disekcije pupkovine.

U posljednjem desetljeću javljaju se studije koje su pokazale veću incidenciju perioneovaginalnih laceracija i ruptura uz epiziotomiju, nego bez nje,^{25,26} tako da je njena profilaktična uporaba postala upitnom. Gurewitsch i sur.²⁷ nisu dokazali blagotvornost epiziotomije u rješavanju DR, dok Breeze i Lees² ipak nalaze smanjenje učestalosti brahiopareze kod teške DR kombinacijom epiziotomije i unutrašnjih opstetričkih hvatova. Naprotiv, Gurewitsch i sur.²⁷ imali su češće teške rupture međice s lezijama analnoga sfinktera u skupini DR s fetalnim manipulacijama i epiziotomijom, bez smanjenja neonatalne depresije i brahiopareze.

Kristellerova ekspresija

U većini poroda nepotreban, a u nas neprihvatljivo čest nekritični *Kristellerov hvat* je značajni čimbenik rizika za nastanak DR. On je nedozvoljeni – opsoletni »pomoćni« hvat pri opstetričkim operacijama kod DR i smatra se štetnom radnjom u DR.^{19,28} Kristellerova ekspresija onemogućuje izvođenje ručnih pomoći, rame još više inkarcerira na simfizu ili duboko u zdjelicu kod duboke DR. Blagi pritisak na fundus može pomoći tek pošto su ramena dezinkarcerirana ručnim hvatovima. Navodi se visokih 77% komplikacija uranjene Kristellerove ekspresije: fiksiranje DR, ruptura uterusa, lezija trbušnih organa djeteta, teške ortopedske ili neurološke lezije, neonatalna smrt.^{1,4,29–31}

Rasprava

Aktualna porodna ozljeda i asfiksija su relativno rijetke i povezane su s ekstenzivnim porođnim hvatovima i teškom DR. Nisu rijetke serijske fetalne ozljede, a frakture kostiju (najčešće humerusa i klavikule) posljedica su multiplih unutrašnjih i kombiniranih hvatova. Što je potrebije više pomoći pri DR, time je i sama DR »težeg stupnja«, a time i veći perinatalni morbiditet i mortalitet. Duže vrijeme dezinkarceracije ramena nosi veći rizik težeg perinatalnog oštećenja,² što uključuje ablaciju medule, hematimijeliju, disekciju cervikalnog ili brahijalnog pleksusa, s posljedičnom urinarnom i rektalnom inkontinencijom i neuromotoronom lezijom gornjih ekstremiteta.^{2,32} Veliki rizik navedenih ozljeda vratnih struktura ima nekritična i jaka (rotacijska) trakcija glavice.³³ Visoki perinatalni morbiditet u šestero djece s teškom DR opisali su Varadi i Iffy:³⁴ petero djece je razvilo cerebralnu paralizu, a jedno Erbovu klijenut. Barnumov uz McRobertsov hvat ima uspješnost oko 66% no uz 18% fraktura humerusa ili klavikule i 35% brahiopareza.^{4,5,9,19,35} Habek i sur.³⁶ su McRobertsovim hvatom u jednoj studiji riješili DR u sedam od trinaest slučajeva, dok su u drugoj studiji³⁷ na sedam slučajeva DR njih pet riješili McRobertsovim hvatom, u jedne DR McRobertsovim i Resnikovim, dok su u jedne refrakterne DR učinili uz navedena dva i Barnum-Swatzov hvat.

Lurie i sur.⁹ su McRobertsovim hvatom dezinkarcerirali ramena u 88,2%, u kombinaciji s Resnikovim u 2,6% te u 9,2% s oba i Woodsovim. Poggieva i sur.³⁵ nisu pronašli razliku u perinatalnom ishodu u elektronskoj mzuracijskoj studiji između McRobertsova hvata i litotomijske pozicije u DR kod multipara. McFarland²⁴ je našao incidenciju DR od 0,7% na 39280 vaginalnih poroda; McRobertsovim i Resnikovim hvatom oslobodili su 58% DR. Smatra da Woodsov i Barnumov hvat treba ostaviti za refrakterne slučajeve jer se njihovim izvođenjem značajno povisuje incidencija neonatalne paralize, fraktura i maternalnog peripartalnog morbiditeta. Uspjeh McRobertsova hvata može biti limitiran zbog tzv. »soft tissue« distocije, napose u adipoznih, dijabetičkih trudnica u kojih je ionako DR česta. I Resnikov hvat je u njih također otežan, te se preporučuju unutrašnji hvatovi poput Barnum-Swatzova.²⁰

Zelig i Gherman³⁸ su opisali modificirani Zavanellijev hvat nakon neuspješne serije Mc Robertsova, Woodsova, Resnikova, Barnumova hvata i »proktoepiziotomije«, uz rođenje zdrave djevojčice 3870 g, Apgar zbroja 3 i 9, pH 7,23, s obostranom brahioparezom i subkutanom masnom nekrozom ramena zbog impakcije o simfizu i sakralni promontorij. Nakon navedenih hvatova odlučili su se na Zavanellijev hvat: učinili su »cephalic replacement« tijekom kojega se ramena dezinkarceriraju i vaginalno porodi novorođenče. Ovim hvatom, smatraju autori, smanjuje se vrijeme potrebno za organizaciju urgentnog sekundarnog carskog reza kod Zavanellijeva hvata te time i smanjuje majčin i fetalni morbiditet i mortalitet. Zavanellijev hvat je dokazano najkontroverzniji i »ultima ratio« hvat, što su i potvrdila brojna izvješća o perinatalnom morbiditetu i mortalitetu. Spellacy čak sugerira da ga treba izbjegavati zbog visoke incidencije moždane peripartalne lezije i smrtnosti djece.²²

O'Leary⁸ izvještava o 59 slučajeva Zavanellijeva hvata kod bilateralne DR: 31 dijete je rođeno 15 minuta nakon glavice; 42 (71,2%) je imalo prvominutni Apgar zbroj 1–3, a evidentirali su dvije intrapartalne smrti. Dvije pacijentice su imale rupturu uterusa i učinjena je histerektomija. Sandmire⁷ je opisao pet slučajeva teške DR Zavanellijevim hvatom: dvoje djece je neonatalno umrlo, jedno u dojenačkoj dobi, jedno je bilo ovisno o mehaničkoj ventilaciji (decerebrirano), a jedno je dijete preživjelo; sva su djeca bila makrosomna (3985–5324 grama).

Nakon dijagnosticiranja DR potrebno je alarmirati opstetrički tim, te bez panike započeti vanjske hvatove, poput koordinirane trakcije glavice uz tiskanje roditelje, potom Koller-McRobertsov hvat kojem treba pridružiti i neki od dva suprasimfizealna kompresijska hvata (Resnik, Mazzanti). Gaskinin hvat može se primjeniti samostalno. Ukoliko učinak ovakve pomoći izostane, uz McRobertsov hvat treba učiniti ili rotacijski hvat (Woods, Kinch) ili Barnum-Swatzov hvat oslobađanja stražnje ručice. Vaginalno-abdominalni hvatovi i ultima ratio hvatovi rezervirani su samo za refrakterne slučajeve DR ili mrtav plod.

Velika je i česta pogreška kad se kod zapelih ramena forsirano povlači i rotira glavica djeteta, uz istovremeni pritisak po Kristelleru, umjesto da se po McRobertsu maksimalno centralno flektiraju natkoljenice.

Sve opstetričke hvatove treba izvoditi staloženo i energično uz dobru istreniranost cijelog opstetričkog tima, uz superviziju iskusnog opstetričara,^{38–40} što zahtijeva permanentnu edukaciju vještina.

Literatura

1. Habek D. Fetal shoulder dystocia. Acta Med Croat 2002;56: 57–63.
2. Breeze ACG, Lees CC. Managing shoulder dystocia. Lancet 2004;364:2160–1.
3. Gross TL, Sokol RJ, Williams MA, Thompson K. Shoulder dystocia: A fetal-physician risk. Am J Obstet Gynecol 1987;156: 1408–18.

4. Dudenhausen JW. Die Schulterdystokie-Folgen und Vorgehen. *Zentralbl Gynäkol* 2001;123:369–74.
5. Berle P. Schulterdystokie, ein Risiko mit forensischen Folgen. *Gynäkologe* 1999;32:816–9.
6. Meill AM. Shoulder dystocia: room for improvement. *J Obstet Gynaecol* 1999;19:132–4.
7. Sandmire HF. Catastrophic shoulder dystocia. *Int J Gynecol Obstet* 2004;82:190–4.
8. O'Leary JA. Cephalic replacement for shoulder dystocia: present status and future role of the Zavanelli maneuver. *Obstet Gynecol* 1993;83:847–50.
9. Lurie S, Ben-Arie A, Hagay Z. The ABC of shoulder dystocia management. *Asia Oceania J Obstet Gynaecol* 1994;20:195–7.
10. Gibb CMF. Shoulder dystocia: the obstetrics. *Clin Risk* 1995;1:49–54.
11. Gherman RB. Shoulder dystocia: prevention and management. *Obstet Gynecol Clin North Am* 2005;32:297–305.
12. Ouzounian JG, Gherman RB. Shoulder dystocia: are historic risk factors reliable predictors? *Am J Obstet Gynecol* 2005;192:1933–5.
13. Bruner JP, Drummond SB, Meenan AL, Gaskin IM. All-fours maneuver for reducing shoulder dystocia during labor. *J Reprod Med* 1998;43:439–43.
14. Resnik R. Management of shoulder girdle dystocia. *Clin Obstet Gynecol* 1980;23:556–9.
15. Mazzanti GA. Delivery of the anterior shoulder. *Obstet Gynecol* 1959;13:603–8.
16. Woods CE, Westbury NY. A principle of physics as applicable to shoulder delivery. *Am J Obstet Gynecol* 1943;45:796.
17. Kinch AHR. Shoulder girdle dystocia. *Clin Obstet Gynecol* 1962;5:1031–7.
18. Barnum CG. Dystocia due to the shoulders. *Am J Obstet Gynecol* 1945;439–50.
19. Martius G. Die äussere Überdrehung des Kopfes zur Behandlung des hohen Schultergeradstandes. *Geburtsh Frauenheilkd* 1987;47:197–201.
20. Poggi SH, Spong CY, Allen RH. Prioritizing posterior arm delivery during severe shoulder dystocia. *Obstet Gynecol* 2003;101:1068–72.
21. Hibbard LT. Coping with shoulder dystocia. *Contemp Obstet Gynecol* 1982;20:229–31.
22. Spellacy WN. The Zavanelli maneuver for fetal shoulder dystocia. Three cases with poor outcomes. *J Reprod Med* 1995;40:543–4.
23. Baskett TH, Allen AC. Perinatal implications of shoulder dystocia. *Obstet Gynecol* 1995;86:14–7.
24. McFarland MB, Langer O, Piper JM, Berkus MD. Perinatal outcome and the type and number of maneuvers in shoulder dystocia. *Int J Gynecol Obstet* 1996;55:219–24.
25. David M, Pachaly J, Vetter K. Die Episiotomie: protektiv- oder Risikofaktor beim schweren Dammriss? *Geburtsh Frauenheilk* 2005;65:604–11.
26. Blewitt T. Case Reviews: Obstetrics-Episiotomy. *Clin Risk* 2001;7:162.
27. Gurewitsch ED, Donithan M, Stallings SP et al. Episiotomy versus fetal manipulation in managing severe shoulder dystocia: A comparison of outcomes. *Am J Obstet Gynecol* 2004;191:911–6.
28. Borell U, Fernstrom I. Radiographic studies of the rotation of the fetal shoulders during labour. *Acta Obstet Gynecol Scand* 1954;37:54–7.
29. Jung H. Die Schulterdystokie – Ein geburtshilflich-forensisches und gesellschaftlich-psychologisches Problem. *Ztschr Geburtsh Neonat* 2002;206:75–81.
30. Beck L, Weber B. Die Schulterdystokie in der Beurteilung der Gutachterkommission bei der Ärztekammer Nordrhein, Düsseldorf. *Gynäkologe* 1998;31:990–2.
31. Habek D. Sudsko-forenzični problem distocije fetalnih ramena. U: Habek D. (ur). *Iz forenzične ginekologije i opstetricije*. Osijek: Gradska tiskara 2003;118–28.
32. Hankins GD. Lower thoracic spinal cord injury – a severe complication of shoulder dystocia. *Am J Perinatol* 1998;15:443–4.
33. Allen RH, Gurewitsch ED. Temporary Erb-Duchenne palsy without shoulder dystocia or traction to the fetal head. *Obstet Gynecol* 2005;105:1210–12.
34. Varadi V, Iffy L. Long range effects of acute intrapartum fetal asphyxia. *Gynaecol Perinatol* 1994;3:125–8.
35. Poggi SH, Allen RH, Patel CR, et al. Randomized trial of McRoberts versus lithotomy positioning to decrease the force that is applied to the fetus during delivery. *Am J Obstet Gynecol* 2004;191:874–8.
36. Habek D, Ivičević-Bakulić T, Herman R, et al. Distocija ramena. *Gynaecol Perinatol* 2000;9:59–63.
37. Vujić B, Habek D, Rosso M, Ugljarević M, Širić N. Distocija ramena i perinatalni ishod u Kliničkoj bolnici Osijek u razdoblju 2003–2004. XXI. Perinatalni dani »Ante Dražančić«, Osijek-Bizovac, *Gynaecol Perinatol* 2004;13(suppl.2.):146.
38. Zelig CM, Gherman RB. Modified Zavanelli maneuver for the alleviation of shoulder dystocia. *Obstet Gynecol* 2002;100:1112–4.
39. Mascarenhas AO. Review of shoulder dystocia at the Birmingham Women's Hospital. *J Obstet Gynaecol* 2000;20:267–70.
40. Burke C. Scenario training: how we do it and the lessons we have learned. *Shoulder dystocia. Clin Risk* 2003;9:103–6.

Članak primljen: 11. 08. 2005.; prihvaćen: 17. 10. 2005.

Adresa autora: Dr. sc. Dubravko Habek, dr. med., Klinika za ginekologiju i porodništvo Opće bolnice »Sveti Duh«, Sveti Duh 64, 10 000 Zagreb