

Zamke u dijagnosticiranju i liječenju bolnog ramena

Nikola ČIČAK

Akromion, Specijalna bolnica za ortopediju i traumatologiju, Krapinske Toplice

*Dopisivanje s:
Prof.dr.sc. Nikola Čičak
Akromion
Specijalna bolnica za ortopediju i traumatologiju
Gajeva 2
Krapinske Toplice
tel. 049 587 487
E-mail: nikola.cicak@akromion.hr*

Sažetak

Bolno rame je karakterizirano bolovima u području ramena i ograničenim pokretima. U liječničkim krugovima pod bolnim ramenom se podrazumijeva periartritis humeroscapularis (PHS). Bolno rame je općenita dijagnoza koja nam samo kaže da nešto nije u redu s ramenom, da je rame bolno s ograničenim pokretima. Prije nego se započne s liječenjem neophodno je postaviti ispravnu dijagnozu kako bismo bolesniku pomogli, a ne odrekli krivim načinom liječenja. Najčešća oštećenja i bolesti ramena koja se podrazumijevaju pod nazivom bolno rame su: ruptura tetiva rotatorne manšete, kalcificirajući tendinitis ramena ismrznuto rame.

Glavne riječi: bolno rame, rupturi tetiva rotatorne manšete, kalcificirajući tendinitis, smrznuto rame.

Pitfalls in the diagnosis and treatment of painful shoulder

Summary

Painful shoulder is characterized by a dull, aching pain in the shoulder region as well as a limited range of motion. The medical term for the painful shoulder is periarthritis humeroscapularis (PHS). Painful shoulder is a general diagnosis which only tells us that something is not right with the shoulder, that it is painful and its movements are limited. Before starting the treatment, it is essential to make an accurate diagnosis in order to help the patients instead of harming them with the wrong treatment. The most common shoulder conditions that are classified by the term painful shoulder are rotator cuff tears, calcific tendinitis and frozen shoulder.

Key words: painful shoulder, rotator cuff tear, calcific tendinitis, frozen shoulder

Uvod

Bolno rame je karakterizirano bolovima u području ramena i ograničenim pokretima. U liječničkim krugovima pod bolnim ramenom se podrazumijeva periarthritis humeroscapularis (PHS)(1).

Bolno rame je općenita dijagnoza koja nam samo kaže da nešto nije u redu s ramenom, da je rame bolno s ograničenim pokretima (Slika 1).



Slika 1. Ograničenje aktivnih pokreta u ramenu:

A. Elevacija,

B. Vanjska rotacija

C. Unutarnja rotacija

Prije nego se započne s liječenjem neophodno je postaviti ispravnu dijagnozu kako bismo bolesniku pomogli, a ne odmgli krivim načinom liječenja. Kako bismo izbjegli postavljanjekrive dijagnoze, moramo uzeti u obzir nekoliko činjenica. Životna dob bolesnika, dobro uzeta anamneza te klinički pregled moraju voditi liječnika postavljanju ispravne dijagnoze u većini slučajeva.

Najčešća oštećenja i bolesti ramena koja se podrazumijevaju pod nazivom bolno rame su:

1. Ruptura tetiva rotatorne manšete
2. Kalcificirajući tendinitis ramena
3. Smrznuto rame.

Druge bolesti ramena koje imaju ograničenje pokreta, kao što je osteoartritis glenohumeralnog zgloba te stražnja luksacija ramena, jednostavno se mogu prikazati rendgenskom snimkom ramena i nisu predmet ovog rada (2).

Rupture rotatorne manšete ramena

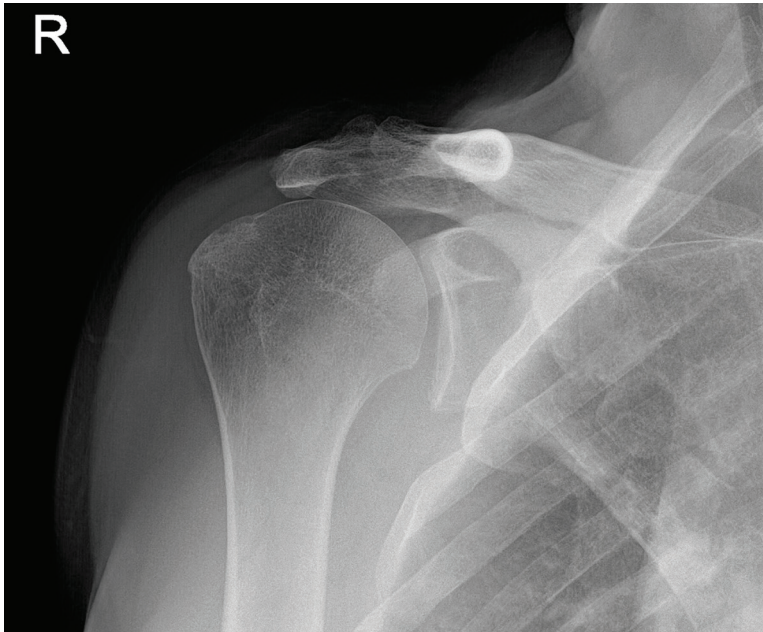
Rupture nastaju kao posljedica ozljede i degeneracije tetiva u osoba starije životne dobi. Kod sportaša ili osoba koje se bave sportom, pogotovo aktivnostima iznad glave (tenis, rukomet, bacački sportovi i dr.) rupturi tetiva susreću se u ranijoj životnoj dobi, čak i u dvadesetim godinama života (3). Najčešće su to parcijalne rupturi tetive supraspinatusa koje s vremenom postaju potpune. Razlog nastanka rupturi u ranijoj životnoj dobi je preopterećenje.

Pacijenti se žale na bol s vanjske strane nadlaktice, pogotovo kod obavljanja poslova iznad glave te slabost ruke. Poslove ispod razine ramena obavljaju bez većih poteškoća. Često navode da im je i plahta noću teška. Bol se javlja noću i ne dozvoljava spavanje na bolesnom ramenu. Kod akutnih ozljeda bolesnik ne može odignuti ruku od tijela.

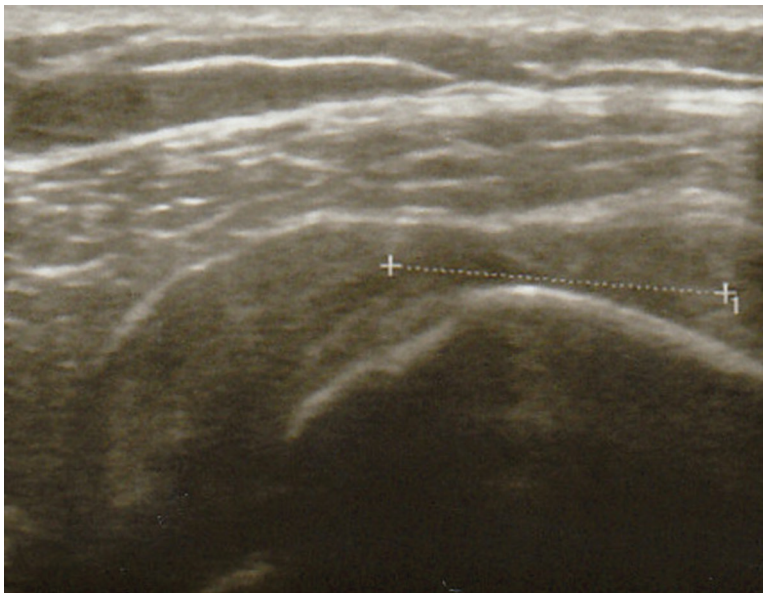
Dijagnostika

Rendgenska snimka ramena ima koristi samo kod kroničnih slučajeva gdje dolazi do kranijalne migracije glave humerusa zbog gubitka dinamičke stabilizacije glave humerusa u odnosu na glenoid (Slika 2). Sklerozacija velikog tuberkula humerusa upućuje na kroničnu degenerativnu rupturu tetive supraspinatusa.

Ultrazvučni pregled ramena upotpunjuje kliničku sliku bolesnika. Ultrazvukom je moguće s velikom vjerojatnosti naći oštećenu tetivu te odrediti veličinu rupturi. Potpuna rupturi manšete prikazuje se kao žarišno stanjenje, prekid kontinuiteta tetive, kod veće rupturi deltoidni mišić naliježe na glavu humerusa (Slika 3). Pri dinamičkom ispitivanju dolazi do konkavitetu burzalne strane tetive. Poteškoće stvaraju parcijalne rupturi, pri čemu je oštećena samo jedna strana tetive i to obično zglobna strana tetive. Ultrazvučno se prikazuje kao anehogena zona ili kao znak nepokrivene hrskavice.



Slika 2. Ultrazvuk ramena. Potpuna ruptura sa žarišnim stanjenjem tetive supraspinatusa



Slika 3. AP rendgenska snimka bolesnika s kroničnom rupturom rotatorne manšete prikazuje kranijalizaciju glava humerusa sa suženjem subakromijalnog prostora

Magnetska rezonancija (MR) omogućava prikaz cijele tetive i mišića, pri čemu se može vidjeti mjesto i veličina rupture te stanje mišića. MR omogućava uvid u veličinu retrakcije tetive te promjene koje se događaju u rupturiranom mišiću, tzv. masna degeneracija, pri čemu se mišićne niti zamjenjuju masnim tkivom.

Liječenje

Bolesnici koji nemaju većih poteškoća, a starije su životne dobi ne trebaju operaciju. Njima se savjetuje da izbjegavaju veće opterećenje ruke preko dana te da uzimaju nesteroidne protuupalne lijekove. Kod svih ostalih bolesnika se preporuča operacija. Vrsta operacije ovisi o veličini i tipu rupture. Svježu rupturu tetiva manšete treba odmah operirati zbog skraćanja, retrakcije tetive budući da je kasnija rekonstrukcija često nemoguća. Artroskopska rekonstrukcija tetiva rotatorne manšete danas je rutinska metoda.

Kod parcijalne rupture, najčešće je ruptura tetive supraspinatusa, radi se debridement puknutog dijela tetive ako je defekt manji, a ako je defekt veći i zauzima veću površinu, neophodna je fiksacija tetive za kost. Kod potpunih ruptura tetiva se rekonstruira ivraća po mogućnosti na svoje anatomske mjesto, tzv. „footprint“. Koštana plastična sidra s neresorbirajućim koncima prevladavaju kao sredstvo fiksacije tetive za kost. U uznapredovalim slučajevima kod bolesnika kod kojih se razvila artropatija ramena kao posljedica masivne ruptуре rotatorne manšete ugrađuje se obrnuta proteza ramena. Indikacija za ovaj tip proteze je životna dob bolesnika iznad 70 godina te pseudoparaliza ruke.

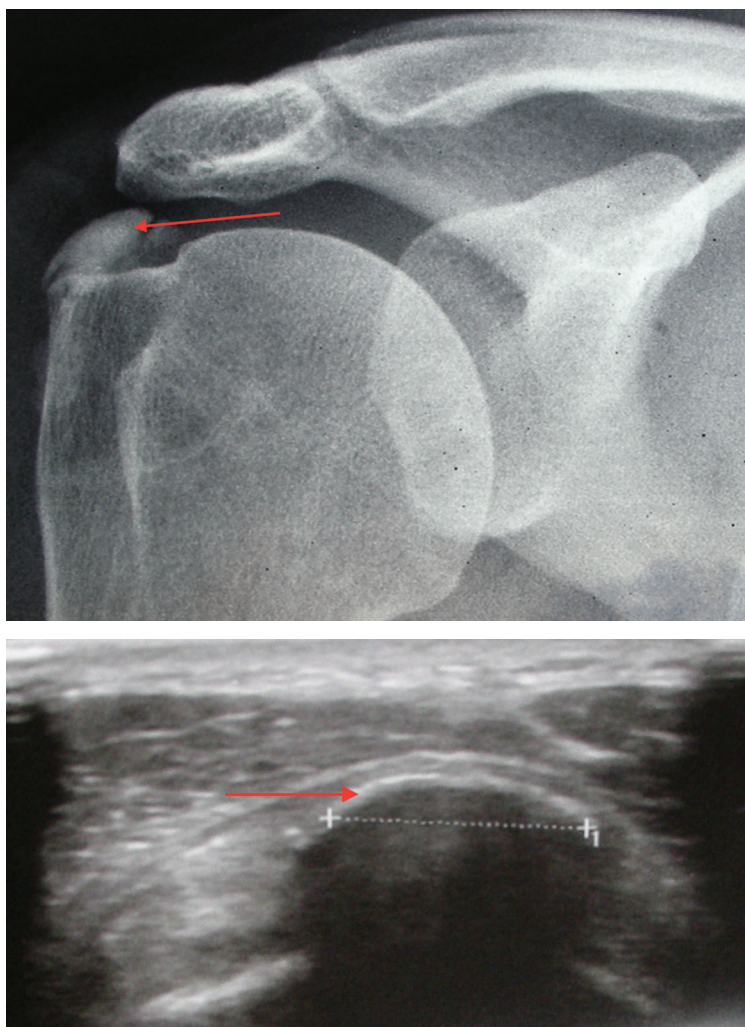
Rehabilitacija

Nakon operacije, artroskopske rekonstrukcije manšete, bolesnik nosi ortoza za rame 4 tjedna. Dan nakon operacije započinje se s fizikalnom terapijom, izvode se pasivni potpomognuti pokreti rukom uz pomoć druge ruke ili fizioterapeuta. Prvih 6 tjedana ne smije se aktivno abducirati ruka. Za to vrijeme nastoji se postići puna pasivna pokretljivost ruke. Jačanje mišića rotatorne manšete započinje s 8 tjedana od operacije. Puno opterećenje ruke dozvoljava se nakon 4 mjeseca od operacije.

Kalcificirajuća tendinopatija ramena

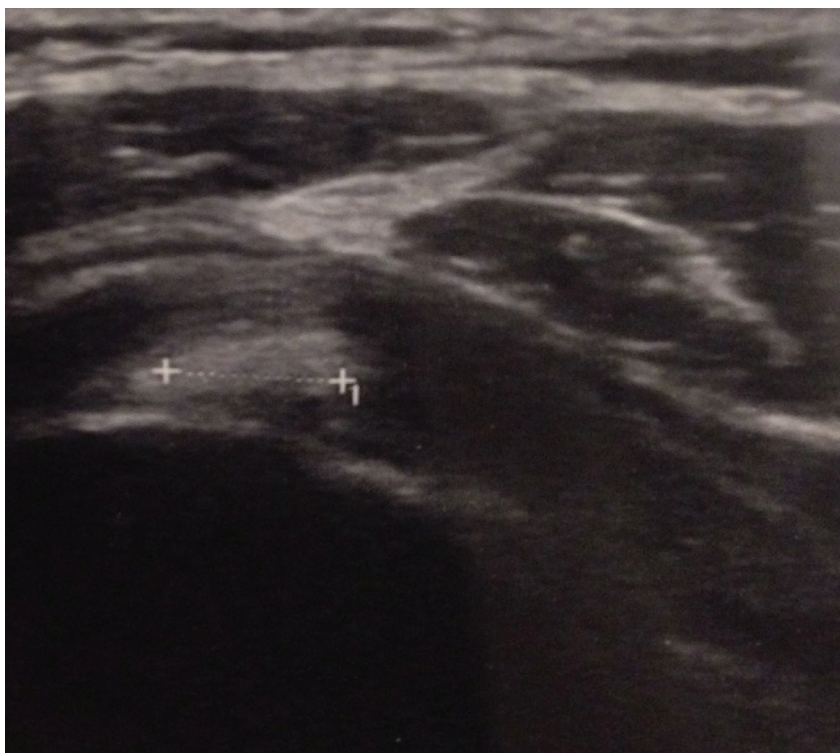
Kalcificirajuća tendinopatija ili kalcificirajući tendinitis čest je poremećaj nepoznate etiologije koji se očituje nakupljanjem depozita kalcija u tetivama

rotatorne manšete uz spontanu resorpciju kalcifikata i posljedično cijeljenje tetiva (4). Za vrijeme odlaganja kalcija bolesnik je uglavnom bez većih tegoba. No, za vrijeme resorpcije kalcifikata rame je izrazito bolno zbog nastale vaskularne proliferacije te porasta intratetivnog tlaka. Za vrijeme formativne faze bolesnik se žali više na nelagodu nego na bol. Na rendgenskoj snimci kalcifikat je homogen, ultrazvučno se prikazuje kao lučni kalcifikat s akustičnom sjenom (Slika 4).



Slika 4. Kalcifikat u kroničnoj formativnoj fazi u tetivi supraspinatusa prikazan A. Rendgenskom snimkom ramena (homogen kalcifikat) i B. Ultrazvukom (lučni kalcifikat s akustičnom sjenom).

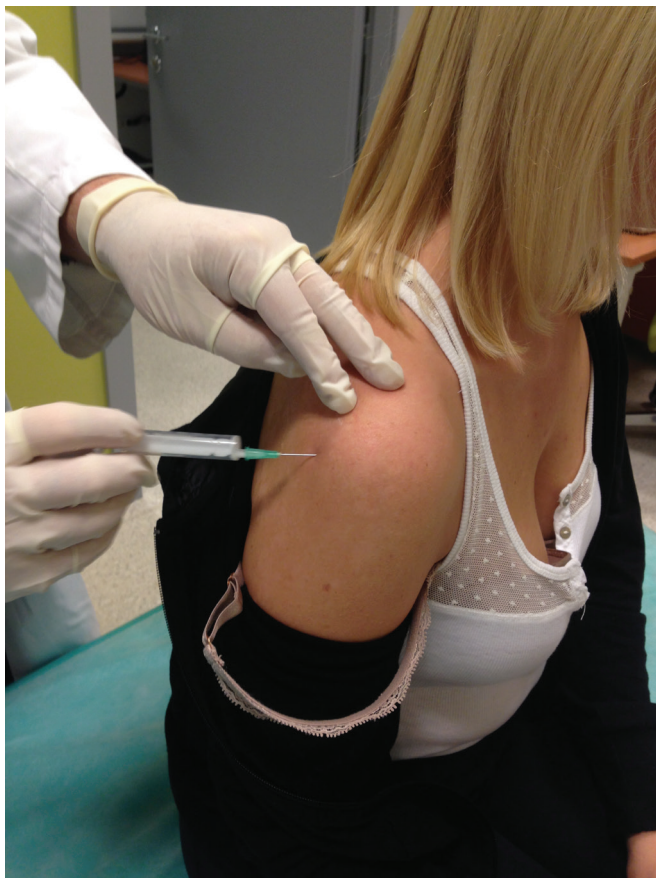Naprotiv, u akutnoj, resorptivnoj fazi bol je toliko jaka da bolesnik drži ruku uz tijelo i ne dopušta nikakav pokret. Rendgenska snimka prikazuje inhomogen kalcifikat, a ultrazvuk prikazuje oblačasti kalcifikat, bez akustične sjene, unutar tetive koja je edematozna, najčešće je zahvaćena tetiva supraspinatusa (Slika 5).



Slika 5. Ultrazvuk ramena: kalcifikat u fazi resorpcije, oblačasti izgled bez akustične sjene

Kronična, formativna faza zahtijeva konzervativno liječenje uz održavanje pokretljivosti ramena, rijetko injekciju kortikosteroida. U akutnoj fazi zbog izrazite bolnosti potrebno je punktiranje i lavaža zbog smanjenja intratetivnog tlaka uz istovremeno davanje injekcije kortikosteroida s lokalnim anestetikom (Slika 6).

U ovoj fazi bolesti korisna je upotreba udarnog vala. Bolesnicima koji mjesecima ili godinama imaju kalcifikat u ramenu preporuča se odstranjenje kalcifikata. Odstranjenje kalcifikata obavlja se artroskopskom metodom (Slika 7).

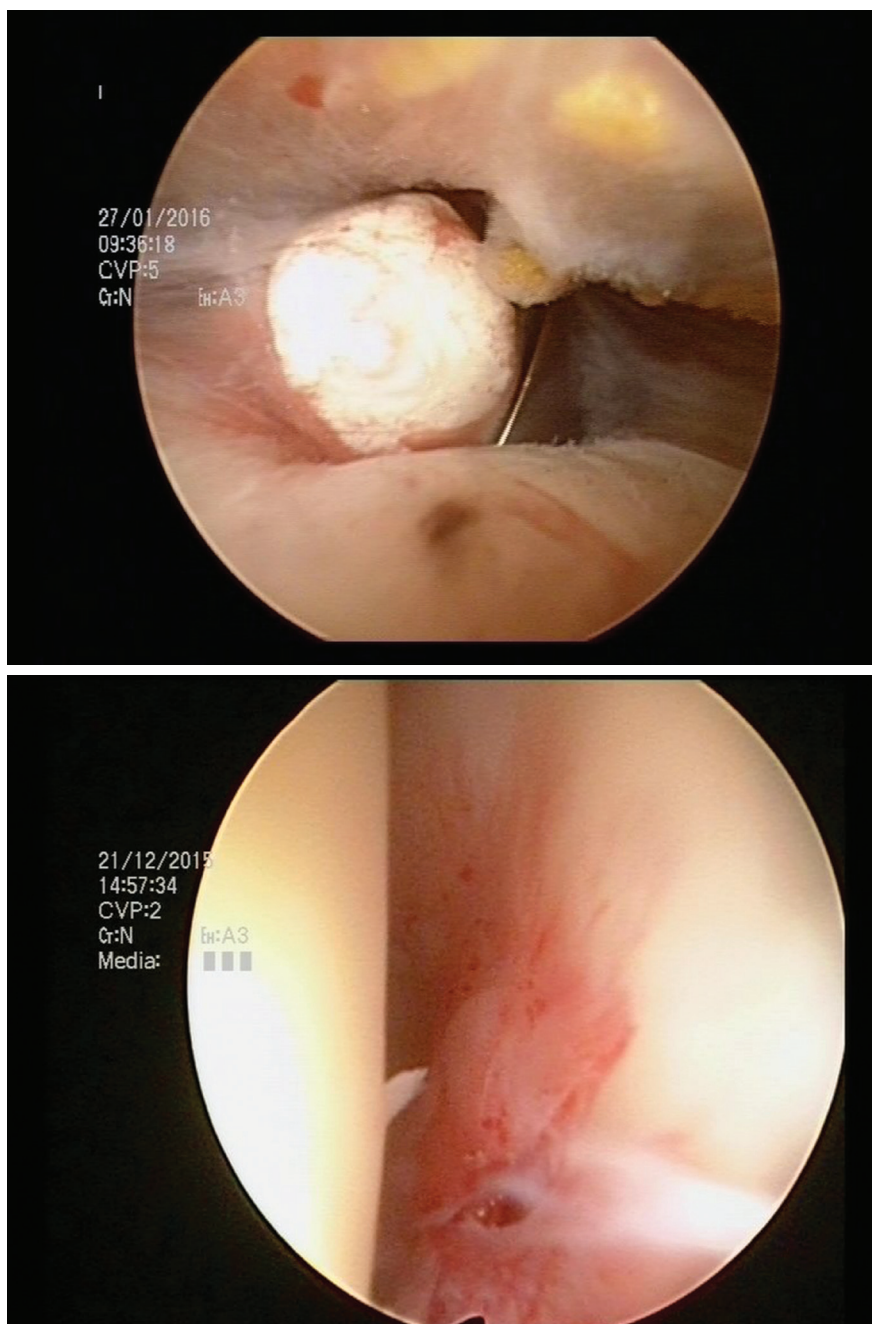


Slika 6. Subakromijalna blokada ramena

Nakon operacije pacijentu se dozvoljava korištenje ruke uz preporuku izbjegavanja većeg opterećenja ruke 1-2 mjeseca kako bi se dalo vremena tetivi da popuni nastali defekt tetive.

Smrznuto rame

Smrznuto rame (engl. „frozen shoulder”) sindrom je kojem najbolje odgovara naziv „bolno rame”. Radi se o sindromu nepoznate etiologije koji je karakteriziran boli i ograničenim aktivnim i pasivnim pokretima u ramenu u svim smjerovima. Susreće se u bolesnika u dobi od 40 do 60 godina (5). Češće se susreće kod dijabetičara, pacijenata koji imaju bolesti štitnjače isrc. Kod žena treba obratiti pozornost na karcinom dojke.



Slika 7. Prikaz kalcifikata u subakromijalnom prostoru nakon incizije tetive supraspinatusa za vrijeme artroskopskog zahvata.

Nakon operacije pacijentu se dozvoljava korištenje ruke uz preporuku izbjegavanja većeg opterećenja ruke 1-2 mjeseca kako bi se dalo vremena tetivi da popuni nastali defekt tetive.

Smrznuto rame

Smrznuto rame (engl. „frozen shoulder“) sindrom je kojem najbolje odgovara naziv „bolno rame“. Radi se o sindromu nepoznate etiologije koji je karakteriziran boli i ograničenim aktivnim i pasivnim pokretima u ramenu u svim smjerovima. Susreće se u bolesnika u dobi od 40 do 60 godina (5). Češće se susreće kod dijabetičara, pacijenata koji imaju bolesti štitnjače isra. Kod žena treba obratiti pozornost na karcinom dojke.

Uzrok smrznutom, ukrućenom ramenu mogu biti i druge bolesti, kao što je rupturatetive rotatorne manšete, kalcificirajuća tendinopatija te vrlo rijetko i tumori. U ranoj fazi bolesti oskudni su klinički znakovi te je vrlo teško postaviti ispravnu dijagnozu. Takve pacijente treba pratiti kako bi se razvila puna klinička slika i postavila dijagnoza smrznutog ramena. Dijagnostičke slikovne metode nisu od velike koristi, ali su neophodne da se isključe ostala stanja bolnog ramena. Ultrazvučno se često prikazuje izljev u ovojnici tetive duge glave bicepsa, što se susreće i kod osteoartritisa ramena. Ultrazvučnim pregledom ramena može se isključiti ruptura tetiva rotatorne manšete i kalcifikat ramena. Rendgenska snimka u ranoj fazi je uredna, a u kasnijoj fazi kosti ramena su osteopenične zbog neaktivnosti ruke. Rendgenskom snimkom se isključuje osteoartritis ramena, koji se prikazuje s tipičnim kaudalnim osteofitom glave humerusa. Magnetska rezonancija je nepotrebna, koristi se samo u nejasnim slučajevima radi prikaza parcijalne rupture rotatorne manšete ili sumnje na tumor mekih česti ramena.

Sindrom smrznutog ramena razvija se kroz 4 faze:

Faza 1. Obično traje 3-4 mjeseca, bolesnici se žale na bol u ramenu, nadlaktici. Bol ograničava pokrete u ramenu. Početak bolesti bolesnici obično vežu za manju ozljedu ruke.

Faza 2. Ova faza poznata je pod nazivom „faza smrzavanja“, a traje od 4 do 6 mjeseci. Faza je karakterizirana jakim bolovima i smanjivanjem svih pokreta u ramenu. Gubitak pokreta je posljedica skraćivanja izadebljanja zglobnečahure.

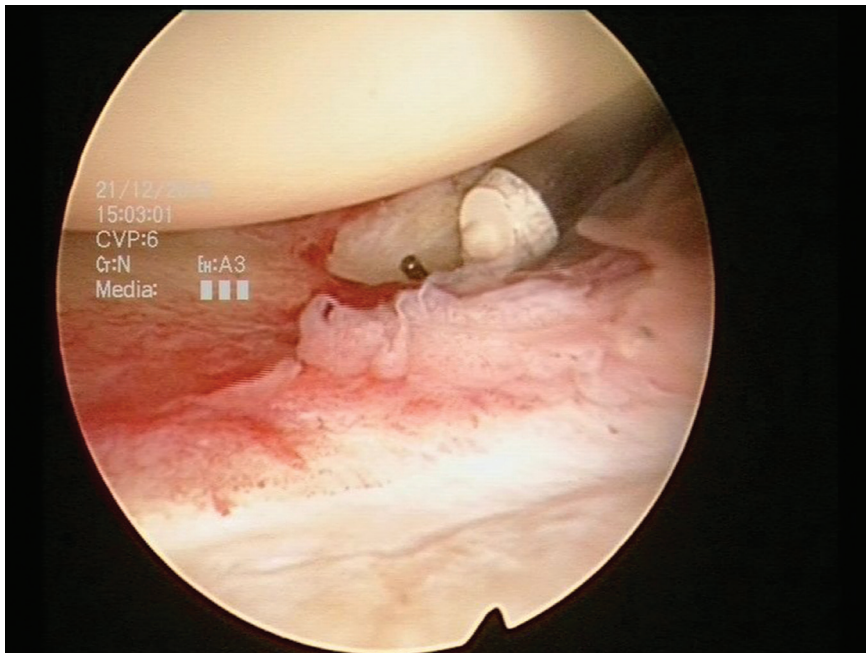
Faza 3. Faza tri je zapravo smrznuto rame. Traje od 3 do 6 mjeseci. Aktivni i pasivni pokreti su ograničeni u svim smjerovima. U tipičnoj kliničkoj slici

elevacija ruke je izvediva 90 stupnjeva, vanjska rotacija 10 stupnjeva, unutarnja rotacija do sakruma. Bol je manja, javlja se kod naglih pokreta rukom.

Faza 4. Ova faza je faza oporavka koja traje 6-9 mjeseci. Pokreti u ramenu se postupno vraćaju, bol nestaje.

Promjene su reverzibilne i u većini slučajeva nastupa oporavak unutar 2 godine. Primarno ukrućeno rame klinički je jasan entitet s predvidljivom prognozom u većine bolesnika. U kliničkoj slici aktivni i pasivni pokreti su jednako ograničeni u svim smjerovima. U početnoj fazi zbog boli bolesnik drži ruku u unutarnjoj rotaciji, u zaštitnom položaju te izbjegava upotrebu lakta i šake.

Cilj liječenja je smanjiti bol te spriječiti daljnju ukrućenost ramena. Bitno je upoznati bolesnika s prirodom bolesti. U ranoj fazi bolesti gotovo je nemoguće smanjiti bol. Cilj fizikalne terapije je raznim procedurama olakšati patnje bolesniku. U fazi oporavka inakon artroskopske kapsulotomije fizikalna terapija ima jako bitnu ulogu u povratku pokreta i funkcije ramena.



Slika 8. Artroskopski prikaz inflamacija zglobne čahure kod smrznutog ramena (A) i kapsulotomije (B).

Kod jako bolnih te tvrdokornih slučajeva artroskopski se vrši kapsulotomija, presijecanje zglobne čahure s prednje, donje i stražnje strane, koja je skraćena i zadebljana, čime se smanjuje bol i skraćuje vrijeme oporavka (Slika 8). Nakon izvedene operacije pacijent dobiva u pravilu punupasivnu pokretljivost te je neophodno odmah započeti individualnu fizikalnu terapiju kako bi što prije pacijent dobio punu aktivnu pokretljivost ruke te funkciju ramena (6).

Izjava o sukobu interesa

Autori izjavljuju da nemaju sukob interesa.

Literatura:

1. Čičak N. Periarthritis humeroscapularis – dijagnoza koju valja odbaciti. Lijec Vjesn. 1999 Mar;121(3):87-93. PMID: 10437348.
2. Cicak N. Posterior dislocation of the shoulder. J Bone Joint Surg Br. 2004 Apr;86(3):324-32. Review. PMID: 15125117.
3. Ueda Y, Sugaya H, Takahashi N, Matsuki K, Kawai N, Tokai M, Onishi K, Hoshika S. Rotator Cuff Lesions in Patients with Stiff Shoulders: A Prospective Analysis of 379 Shoulders. J Bone Joint Surg Am. 2015 Aug 5;97(15):1233-7. doi: 10.2106/JBJS.N.00910.PMID: 26246257.
4. Merolla G, Singh S, Paladini P, Porcellini G. Calcific tendinitis of the rotator cuff: state of the art in diagnosis and treatment. J Orthop Traumatol 2015; DOI 10.1007/s10195-015-0367-6.
5. Eljabu W, Klinger HM, von Knoch M. Prognostic factors and therapeutic options for treatment of frozen shoulder: a systematic review. Arch Orthop Trauma Surg. 2015 Oct 17. PMID: 26476720.
6. Trsek D, Cicak N, Zunac M, Klobucar H. Functional results and patient satisfaction after arthroscopic capsular release of idiopathic and post-traumatic stiffshoulder. Int Orthop. 2014 Jun;38(6):1205-11. doi: 10.1007/s00264-014-2283-4. Epub 2014 Jan 28. PMID: 24469306.