

Test pasivne pokretljivosti ilijuma – pouzdan “screening” test za sakroilijakalne zglobove

Vjekoslav GRGIĆ

Privatna liječnička ordinacija, Bosanska 10, 10 000 Zagreb

Primljeno/Received: 2004-02-04, Prihvaćeno/Accepted: 2004-05-28

Dijagnostika sakroilijakalnog sindroma otežana je zbog male pokretljivosti i nepristupačnosti sakroilijakalnih (SI) zglobova fizikalnom pregledu. Pouzdanost i vrijednost brojnih kliničkih testova za SI-zglobove je mala. Glavni nedostatak ustaljenih testova očituje se u tome što se prisutnost ili odsutnost patoloških promjena ispituje na indirektan način, a ne izravnim pokretanjem zglobnih tijela. Prema našim iskustvima test pasivne pokretljivosti ilijuma (TPPI) pouzdan je “screening” test za SI-zglobove. Osim pouzdanosti TPPI je i ekonomičan i pogodan za široku kliničku uporabu. Riječ je o pregledu kojim se izravno pokreće ilijum nasuprot manualno fiksiranog sakruma. TPPI opisan u manualnoj i osteopatskoj medicini tehnički smo poboljšali, modificirali u dvije faze i razradili dijagnostičke kriterije s pomoću kojih smo ocjenjivali rezultate testa. Dijagnostičke mogućnosti testa mogu se iskoristiti u fizijatriji, reumatologiji, ortopediji, traumatologiji i manualnoj medicini.

Ključne riječi:

dijagnostika; sindrom sakroilijakalnog zgloba; test pasivne pokretljivosti ilijuma (TPPI)

Ilium Passive Mobility Test – a Reliable “Screening” Test for Sacroiliac Joints

Diagnostic of sacroiliac joint syndrome is aggravated due to little mobility and inaccessibility of sacroiliac (SI) joints to physical examination. Reliability and value of numerous clinical tests for SI joints is small. The main disadvantage of conventional tests is manifested in the fact that a presence or absence of pathological changes is tested in indirect way and not by direct movement of articular bodies. According to our experiences ilium passive mobility test (IPMT) is a reliable “screening” test for SI joints. Best-

des a reliability IPMT is also cost-effective and suitable for wide-range clinical use. We are talking about the examination by which ilium is directly moved in opposite to manually fixed sacrum. IPMT which has been described in manual and osteopathic medicine has been improved technically and modified in two phases. We have been elaborated our own diagnostic criteria by means of which we could appraise the test findings. Diagnostic possibilities of the test can be utilized in physiatrics, rheumatology, ortopedics, traumatology and manual medicine.

Key words:

diagnostic; ilium passive mobility test (IPMT); sacroiliac joint syndrome

Uvod / Introduction

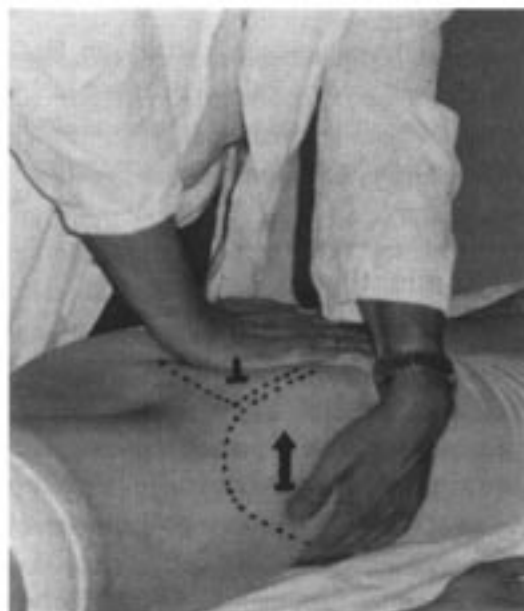
Recentne studije upućuju na malu vrijednost i pouzdanost brojnih kliničkih testova koji se koriste u dijagnostici sakroilijakalnog sindroma (SIS;1-7). Takav se zaključak mogao i očekivati. Riječ je o dvije skupine testova: testovi provokacije boli i testovi pokretljivosti (1,4,8-17). Glavni nedostatak ustaljenih testova očituje se u tome što se, zbog male pokretljivosti i nepristupačnosti sakroilijakalnih (SI) zglobova fizikalnom pregledu, pokretljivost i reakcija SI-zglobova na pokrete ispituje na indirektan način, a ne izravnim pokretanjem zglobnih tijela. Stoga pojava boli u području zgloba tijekom izvedbe provokacijskih testova nije siguran znak afekcije, izvorište boli mogu biti patološke promjene u okolici zgloba, niti je pak izostanak boli siguran znak odsutnosti patološkog procesa (8). Testovi pokretljivosti temelje se na pokretima spine ilijake posterior superior (SIPS) tijekom inklinacije trupa u stojećem i sjedećem položaju ispitanika i/ili tijekom fleksije bedra koju ispitanik izvodi u stojećem položaju (Gillet-test). "Prednjačenje" SIPS na strani ispitivanog zgloba u ventralnom smjeru u odnosu na nasuprotnu SIPS tijekom inklinacije trupa i izostanak pokreta SIPS u kaudalnom smjeru tijekom Gillet-testa indirektni su pokazatelji ograničene pokretljivosti (9,15,18). Radiološka dijagnostika nije od velike pomoći u bolesnika s akutnim sakroileitisom, u bolesnika s početnim reumatskim sakroileitisom, niti u bolesnika s disfunkcijom (19-31). Intraartikularna (i.a.) injekcija lokalnog anestetika u SI-zglob pod fluoroskopskim nadzorom postupka danas je prihvaćena kao najpouzdanija metoda u dijagnostici SIS-a (2,19,32-39). Smanjenje boli nakon ubrizgavanja anestetika u zglob za barem 80 % (analogna bolna skala) potvrđuje dijagnozu SIS-a. Treba istaknuti da je riječ o invazivnoj metodi koja nije pogodna za široku kliničku uporabu. Tehnika ispitivanja zglob-

ne igre ("joint play") omogućuje dijagnozu disfunkcije (15-17,40). Zglobna igra ispituje se izravnim pokretanjem jednoga od zglobnih tijela, dok je drugo fiksirano manualno ili položajem ispitanika (testovi "federiranja"; "springing"-testovi). Testovi federiranja baziraju se na činjenici da se u normalno pokretnim SI-zglobovima pokret može povećati s granice pasivne pokretljivosti po tipu federiranja. Nedostatna zglobna igra klinički je dokaz disfunkcije (15). Prema našim iskustvima najpouzdaniji je test federiranja ilijuma u položaju na trbuhu s manualno fiksiranim sakrumom (41). Vrijednost i pouzdanost drugih testova federiranja, prema našoj ocjeni, manja je. Razlog tomu je nedostatna fiksacija zglobnoga tijela koje se ne pokreće tijekom testiranja, a i tehnička izvedba drugih testova je takva da onemogućuje dobru palpaciju i inspekciju federirajućih pokreta (15-17,41,42). Uočili smo da su dijagnostičke mogućnosti toga testa, tj. testa federiranja ilijuma u položaju na trbuhu s manualno fiksiranim sakrumom, puno veće. Korisnost testa poboljšali smo na taj način što smo izvorni oblik, koji se koristi prije svega u dijagnostici disfunkcije, modificirali u dvije zasebne dijagnostičke faze. Prednosti modificiranog testa u odnosu na druge testove očituju se u tome što se putem njega, na izravan način, mogu ispitati: pasivna pokretljivost, reakcija zgloba na pokrete i federiranje. Stoga se, osim disfunkcije, putem modificiranog testa mogu dijagnosticirati i organske bolesti SI-zglobova neovisno o etiologiji poremećaja. S obzirom na proširene dijagnostičke mogućnosti, modificirani test preimenovali smo u test pasivne pokretljivosti ilijuma, u daljem tekstu kratica za modificirani test je TPPI (TPPI = test pasivne pokretljivosti ilijuma), što smatramo najprikladnijim nazivom. Razradili smo i dijagnostičke kriterije pomoću kojih smo ocjenjivali rezultate testa. Cilj je članka, osim prezentacije testa, dijagnostičkih kriterija i naših kliničkih iskustava, potaknuti i druge autore na istraživanje specifičnosti i senzitivnosti TPPI-a.

Metoda pregleda / Methods of Examination

U prvoj fazi TPPI-a ispituju se pokretljivost ilijuma od početnog položaja do granice pasivne pokretljivosti (GPP) i reakcija zgloba na pokrete (slika 1). Pokretljivost se ocjenjuje na temelju palpacije i inspekcije. Karakteristike popratne boli vrlo su važne u dijagnostičkom postupku (tablica 1). U drugoj fazi pregleda ispituje se dodatno federiranje ilijuma. Palpatorna osjetljivost, koja je bitna u evaluaciji kvalitete i kvantitete pokreta, stječe se kontinuiranim uvježbavanjem tehnike na ispitanicima različitih dobnih skupina. Pokreti ilijuma od početnog položaja do GPP-a mogu biti: normalni, smanjeni, povećani, blokirani ili uopće

nema pokreta. Uvježbanom se palpacijom bez poteškoća može ocijeniti pokretljivost zgloba. Zbog male pokretljivosti ilijuma, amplituda pokreta zapravo je sukladna kvaliteti otpora koji pružaju zglobne strukture tijekom pregleda: "normalan" otpor = "normalna" pokretljivost, smanjen otpor = povećana pokretljivost, povećan otpor = ograničena pokretljivost. Hiperobilni pokreti mogu se vrlo dobro palpirati i uočiti. Premda se u osoba s ograničenom pokretljivošću palpira povećan otpor, može se izvesti dorzalni pomak ilijuma i dodatno federiranje. U nepokretnim zglobovima palpira se ekstremni otpor i ne može se izvesti dorzalni pomak ilijuma. Pokretljivost se može bolje uočiti ako se dermografom označi SIPS i susjedna točka na sakrumu. Pokret ilijuma, s obzirom na tehničku izvedbu testa, ne odvija se čisto u dorzalnom nego u dorzo-medio-kaudalnom smjeru. Stoga, točku na sakrumu treba označiti malo niže i medijalnije od SIPS-a na udaljenosti barem 2 cm, da bi se bolje mogla pratiti putanja pokreta SIPS-a. Tijekom pomaka ilijuma u dorzalnom smjeru do GPP-a, SIPS se približava točki na sakrumu uz popratno stvaranje kožnoga nabora. Razlika između početne i nove vrijednosti razmaka zapravo je amplituda pokreta ilijuma koja se može i izmjeriti uz pomoć asistenta. S obzirom na malu pokretljivost ilijuma i tehničku izvedbu testa, moguća su veća ili manja odstupanja u mjerenju. Prema našim mjerenjima "normalna" pokretljivost ilijuma iznosi oko 3 mm, što je sukladno radiostereometrijskim i stereofotogrametrijskim mjerenjima "in vivo" (18,43-46).



Slika 1. Test pasivne pokretljivosti ilijuma (TPPI)

Figure 1. Ilium passive mobility test (IPMT)

1. Test pasivne pokretljivosti ilijuma (TPPI). Bolesnik leži potrbuške (slika 1). Ispitivač stoji nasuprot SI-zgloba koji ispituje. Korijen dlana jedne ruke postavi na gornji dio sakruma. Izvrši lagani pritisak na sakrum u ventralnom smjeru i zadrži dosegnuti položaj. Nakon manualne fiksacije sakruma obuhvati drugom rukom prednji dio ilijuma. Dostatnom snagom, koja ovisi o otporu što ga pružaju zglobne strukture, u prvoj fazi pregleda pomiče ilijum u dorzalnom smjeru do natega zgloba (nateg = granica pasivne pokretljivosti = GPP). Potom ispitivač popusti dosegnuti zglobni nateg i dopusti vraćanje ilijuma u prvobitan položaj. Postupak ponovi nekoliko puta u svrhu što bolje ocjene kvalitete i kvantitete pasivnih pokreta ilijuma. Ispitivač promatra i reakciju ispitanika na pokrete (jaka bolna reakcija = upala, destruktivne bolesti, akutna ozljeda). Pokreti ilijuma od početnoga položaja do GPP-a mogu biti normalni (oko 3 mm), ograničeni (< 3 mm), povećani (> 3 mm), blokirani ili uopće nema pokreta. U drugoj fazi pregleda ispituje se federiranje. Početni položaj za testiranje federiranja je GPP. U blokiranom zglobu GPP se doseže ranije od očekivane granice. Nedostatno federiranje ilijuma upućuje na disfunkciju, tj. reverzibilnu blokadu pokreta (pozitivan TPPI = popratna bolna reakcija i/ili smetnje pokretljivosti).

Dijagnostički kriteriji. Ispitivač koji ocjenjuje kvalitetu i kvantitetu pokreta mora poznavati karakteristike pokretljivosti i radiološke karakteristike SI-zglobova prema životnoj dobi (9,18,21,43-56). Usporedba radiološkog i kliničkog nalaza bitna je glede činjenice da smanjena pokretljivost nije uvijek patološki nalaz. Ako je pokretljivost smanjena zbog artrotskih promjena koje su u skladu s dobi ispitanika, riječ je o normalnom nalazu. Nepokretni SI-zglobovi nakon 70-te godine života normalan su nalaz. Čak u 60 % muškaraca i 15 % žena već u šestom desetljeću života posrijedi su djelomična ili potpuna ankiloza SI-zglobova (9,52). Uzimajući u obzir poznate karakteristike pokretljivosti i radiološke karakteristike SI-zglobova prema životnoj dobi i naše vlastite spoznaje o SI-zglobovima, utvrdili smo dijagnostičke kriterije s pomoću kojih smo ocjenjivali nalaz TPPI-a. Naša iskustva temelje se na prospektivnom istraživanju u kojem smo, putem TPPI-a, testirali SI-zglobove kod velikog broja nasumce odabranih asimptomatskih osoba i kod velikog broja nasumce odabranih bolesnika s L/S sindromom u kojih je povećana incidencija SIS-a (8-10,19,32,34,36,57-65). Ispitanici koje smo uvrstili u asimptomatsku skupinu, uglavnom su bili bolesnici koji su se javili na pregled zbog bolova u vratnoj i/ili prsnoj kralježnici ili zbog poteškoća s perifernim zglobovima. U bolesnika s ograničenom pokretljivošću i/ili bolnom reakcijom tijekom testiranja pokreta, uspoređivali smo klinički i radiološki nalaz (očitan na standardnom rtg-u SI-zglobova i L/S-kralježnice u AP

projekciji), te smo na temelju toga došli do određenih zaključaka. Bolesnike s nejasnom etiologijom boli upućivali smo na dodatne pretrage (ciljani rtg SI-zglobova po Bárshonyju, HLAB27Ag, reumatski testovi, scintigrafija skeleta, CT i dr.). Zaključke istraživanja uvrstili smo u dijagnostičke kriterije (tablica 1).

Tablica 1. Test pasivne pokretljivosti ilijuma (TPPI): dijagnostički kriteriji	
Table 1. Ilium passive mobility test (IPMT): Diagnostic criteria	
1. Normalna pokretljivost 1. Normal mobility	Pokreti ilijuma nasuprot sakruma iznose oko 3 mm; zglobne strukture pružaju normalan otpor tijekom testiranja; pokreti se dobro palpiraju i uočavaju; <i>Movements of ilium opposite to sacrum amount to 3 mm approx.; articular structures offer normal resistance in the course of testing; movements can be easily palpated and observed;</i>
2. Ograničena pokretljivost 2. Restricted mobility	Amplituda pokreta je smanjena (<3 mm); tijekom testiranja povećan je otpor zglobnih struktura ("kruti zglobovi"); <i>Movement amplitudes is decreased (<3 mm); in the course of testing a resistance of articular structures ("stiff joints") is increased;</i>
a) primarna artroza a) primary arthrosis	Smanjena amplituda pokreta zbog artrotskih promjena (rtg) koja je sukladna dobi ispitanika fiziološki je nalaz; testiranje pokreta u pravilu ne provocira bol; <i>Decreased amplitude of movements due to arthrotic changes (rtg) being congruent with the age of examinee is a physiological finding; testing of movements, as a rule, does not provoke a pain;</i>
b) sekundarna artroza b) secondary arthrosis	Smanjena pokretljivost koja nije sukladna dobi; rtg: artrotske promjene; testiranje pokreta najčešće provocira laganu bolnu reakciju; sekundarne artrotske promjene posljedica su statičkih poremećaja (skraćenje noge, asimetrija zdjelice, asimetrične deformacije stopala, amputacija noge...) ili ozljede; <i>Decreased mobility which is not congruent with the age; rtg: arthrotic changes; testing of movements mostly</i>

	<i>provokes a slightly painful reaction; secondary arthrotic changes are a consequence of static disorders (leg length inequality, asymmetry of pelvis, asymmetric deformations of a foot, amputation of a leg...) or injuries;</i>
c) nagib zdjelice u frontalnoj ravnini	Amplituda pokreta često je manja na strani nagiba zdjelice u frontalnoj ravnini (skraćenje noge, deformacije stopala, koljena, kuka) zbog promjene anatomskih odnosa između sakruma i ilijuma; rtg: asimetričan prikaz zglobnih prostora može zavarati da su posrijedi početne upalne promjene; testiranje pokreta ne provocira bol; bolna reakcija najčešće je posljedica sekundarne artroze;
c) <i>pelvis inclination in frontal plane</i>	<i>Amplitude of movement is often less on the side of pelvis inclination in frontal plane (leg length inequality, deformation of foot, knee, hip) because of change in anatomic relationships between sacrum and ilium; rtg: asymmetric presentation of articular spaces can mislead that it's a matter of initial inflammatory changes; testing of movements does not provoke a pain; painful reaction is most often a consequence of a secondary arthrosis;</i>
d) lumbalna skolioza	Pokretljivost je smanjena ovisno o stupnju torzije sakruma nasuprot zdjelčnih kosti; SI-zglobovi su često obostrano "kruti"; testiranje pokreta najčešće ne provocira bol;
d) <i>lumbar scoliosis</i>	<i>Mobility is reduced depending on a sacrum torsion degree opposite to a hip bone; SI joints are often bilaterally "stiff"; testing of movement most often does not provoke a pain;</i>
e) disfunkcija	Pokret je blokiran u određenoj točki uz nedostatan federiranje; testiranje pokreta najčešće ne provocira bol; disfunkcija može biti jednostrana ili obostrana; Dijagnoza disfunkcije temelji se na: anamnezi, kliničkoj slici, nalazu TPPI-a, negativnom radiološkom nalazu i pozitivnom ishodu ciljane terapije (nestanak simptoma nakon blokade zgloba).
e) <i>dysfunction</i>	<i>Movement is blocked in a particular point with inadequate elasticity ("springing"); testing of movement most often does not provoke a pain; dysfunction can be either unilateral or bilateral; diagnosis of dysfunction is based</i>

	<i>on: history, clinical manifestations, IPMT finding, negative radiological finding and positive results of targeted therapy (disappearance of symptoms after a joint de-blockage);</i>
f) sacroileitis	U početnom stadiju pokretljivost je lagano ograničena; od drugog stadija pokreti su jasno ograničeni; u četvrtom stadiju zglob je nepokretan zbog koštane ankiloze; rtg: promjene ovisno o stadiju (Hart i Robinson); testiranje pokreta provocira jaku bolnu reakciju u I. i II. stadiju (otkrivanje sacroileitisa u početnom stadiju bolesti);
f) sacroiliitis	<i>In the initial phase a mobility is slightly restricted; from the second phase on, the movements are clearly restricted; in the fourth phase a joint is immobile due to osseous ankylosis; rtg: changes depending on a phase (according to Hart and Robinson); testing of movements provokes a severely painful reaction in the 1st and 2nd phase (discovery of sacroiliitis in the initial phase of a disease);</i>
g) destruktivne promjene	Osim ograničene pokretljivosti izražena je bolna reakcija tijekom testiranja; rtg: destruktivne promjene ovisno o uzroku i stadiju bolesti (tbc, infekcijski artritis, urički artritis, tumori i dr.);
g) destructive changes	<i>Besides a restricted mobility a painful reaction is expressed in the course of testing; rtg: destructive changes depending on a causa and phase of a disease (tuberculosis, infectious arthritis, uric arthritis, tumours etc.);</i>
h) konstitucijska hipomobilnost	SI-zglobovi su neprimjereno "kruti" u odnosu na dob (mlade osobe); istodobno se nalazi i opća hipomobilnost kralješnice; rtg SI-zglobova i kralješnice je uredan; testiranje pokreta ne provocira bol; negativne laboratorijske pretrage (isključiti ankilozantni spondilitis!);
h) constitutional hypomobility	<i>SI joints are inadequately "stiff" relative to age (younger persons); simultaneously there is a general hypomobility of a vertebral column; rtg of SI joints and vertebral column is normal; testing of movements does not provoke a pain; negative laboratory analyses (exclude ankylosing spondylitis!);</i>

<p>3. Hiperobilnost</p> <p>3. <i>Hypermobility</i></p>	<p>Amplituda pokreta je povećana (>3 mm); smanjen je otpor zglobnih struktura tijekom testiranja; hiperobilni pokreti dobro se palpiraju i uočavaju; pokreti su najčešće bezbolni; može biti konstitucijska (istodobno se nalazi hiperobilnost kralješnice i/ili nekih perifernih zglobova) ili stečena (posljedica ozljede ili "razmekšavanja" zdjeličnih spojeva tijekom trudnoće i poroda; češća je u žena koje su više puta rađale); rtg: uredan;</p> <p><i>Amplitude of movements is increased (>3mm); resistance of articular structures is reduced during testing; hypermobile movements can be easily palpated and observed; movements are most often painfree; it can be either constitutional (there is simultaneous hypermobility of vertebral column and/or some peripheral joints) or acquired (as a consequence of injury or "softening" of pelvic junctions during pregnancy and parturition; more often found with multiparas); rtg: normal;</i></p>
<p>4. Nepokretnost zglobova</p> <p>4. <i>Immobility of joints</i></p>	<p>Zglobovi su ukočeni bez mogućnosti pokretanja ilijuma nasuprot sakruma;</p> <p><i>Joints are stiff without a possibility of ilium movement opposite to sacrum;</i></p>
<p>a) visoka starosna dob</p> <p>a) <i>very old age</i></p>	<p>U 70-godišnjeg muškarca nepokretni SI-zglobovi u pravilu su normalan nalaz, dok su u 40-godišnjeg muškarca zasigurno patološki nalaz; rtg: intraartikularna osteofitoza i druge degenerativne promjene (osteofiti na donjem polu zgloba, osteoskleroza, suženje prostora);</p> <p><i>With septuagenarians, immobile SI joints are, as a rule, normal finding, while with a man aged 40 it is surely a pathological finding; rtg: intra-articular osteophytosis and other degenerative changes (osteophytes on a lower pole a joint, osteosclerosis, narrowing of a space);</i></p>
<p>b) kongenitalna ankiloza</p> <p>b) <i>congenital ankylosis</i></p>	<p>Rtg: koštana ankiloza (valja isključiti organske bolesti koje završavaju ankilozom);</p> <p><i>Rtg: osseous ankylosis (organic diseases ending with ankylosis should be excluded);</i></p>

<p>c) posljedica upalnih i destruktivnih bolesti</p>	<p>Upalne i destruktivne bolesti SI-zglobova često završavaju ankilozom (upalni reumatizam, tbc, urički artritis, infekcijski artritis);</p>
<p><i>c) consequence of inflammatory and destructive diseases</i></p>	<p><i>Inflammatory and destructive diseases of SI joints often end with ankylosis (inflammatory rheumatism, tuberculosis, uric arthritis, infectious arthritis);</i></p>
<p>5. Bolna reakcija</p>	<p>Bol koja nastaje tijekom testiranja pokreta lokalno u području zgloba u pravilu je posljedica organskih bolesti; jaka bolna reakcija upućuje na upalne ili destruktivne bolesti, a može biti i posljedica akutne ozljede (ruptura, subluksacija); lagana bolna reakcija najčešće je posljedica artrotskih promjena; u bolesnika s diskoradikularnim konfliktom testiranje pokreta može provocirati bol u medijalnoj liniji lumbalne regije.</p>
<p><i>5. Painful reaction</i></p>	<p><i>Pain caused during testing of movement locally in a region of a joint, as a rule, is a consequence of organic diseases; severely painful reaction indicates inflammatory or destructive diseases, and can be also a consequence of acute injury (rupture, subluxation); a slightly painful reaction is most often a consequence of arthrotic changes; with patients suffering from a discoradicular conflict a testing of SI movements can provoke a pain in a medial line of lumbar region.</i></p>

Rasprava / Discussion

Anamneza, klinička slika, lokalizacija i karakteristike boli mogu upućivati na SIS, ali nisu dostatni za korektnu dijagnozu (1-3,19,32,53,61,66-74). U dijagnostici SIS-a nisu pouzdani ni brojni klinički testovi (1,5-8). Oni mogu biti pozitivni i u zdravih osoba (4). Istodobno više pozitivnih kliničkih testova ne znači sigurnu dijagnozu SIS-a. U jednoj studiji u koju su bili uvršteni samo ispitanici sa sigurnom dijagnozom SIS-a, dijagnoza je potvrđena putem i.a. injekcije lokalnog anestetika; dvanaest odabranih kliničkih testova za SI-zglobove nije potvrdilo prethodnu sigurnu dijagnozu SIS-a (2). Premda je dijagnostička i.a. injekcija lokalnog anestetika u SI-zglob prihvaćena konsenzusom kao "zlatni standard test" u dijagnostici SIS-a, treba istaknuti da je riječ o invazivnoj meto-

di s poznatim rizicima (postinjekciona bol, infekcija, alergijske reakcije; 2,19,33-39). Zbog fluoroskopskog nadzora postupka ta metoda nije pogodna za široku kliničku uporabu. U uvodu smo istaknuli prednosti i dijagnostičke mogućnosti TPPI-a u odnosu na druge kliničke testove. Temeljem rezultata našega prospektivnog istraživanja možemo reći da je TPPI pouzdan "screening" test za SI-zglobove. S pomoću dijagnostičkih kriterija, koje smo napravili na temelju najvažnijih zaključaka našeg istraživanja i ranijih spoznaja o SI-zglobovima, može se interpretirati nalaz TPPI-a. Glavni kriteriji koji upućuju na primarne artrotske promjene jesu: smanjena pokretljivost primjereno dobi i, u pravilu, bezbolna reakcija na pokrete. Smanjena pokretljivost koja nije primjerena dobi upućuje na druge uzroke ili prijevremenu artrozu. Premda su pokreti u artrotski promijenjenim SI-zglobovima najčešće bezbolni, katkad se javlja popratna bol. Riječ je, prema subjektivnoj ocjeni većine ispitanika, o boli blagog intenziteta koja je češća u bolesnika sa sekundarnom artrozom. Sekundarne artrotske promjene najčešće su posljedica ozljede ili statičkih poremećaja (deformacije stopala, amputiranci, skraćenje noge i dr.; 8,75). U naših ispitanika artrotske promjene na rtg-u očitovale su se, na prvom mjestu, rubnim osteofitima na donjem polu zgloba, potom osteosklerozom zglobnih tijela i suženjem zglobnog prostora. Prema nekim autorima radiološki vidljive artrotske promjene na SI-zglobovima ne uklapaju se u sliku opće degenerativne bolesti zglobova (75). Vogel i sur. našli su radiološki vidljive artrotske promjene u 24,5 % zdravih ispitanika (21). Prema našim spoznajama, artrotske promjene na SI-zglobovima najčešće su klinički asimptomatske. Kriteriji koji upućuju na konstitucijsku hipomobilnost SI-zglobova jesu: neprimjereno "kruti" SI-zglobovi za dob, bezbolni pokreti, opća hipomobilnost kralješnice, uredan rtg SI-zglobova i kralješnice i uredni laboratorijski nalazi. U nekoliko mladih muškaraca koji su se žalili na rane jutarnje boli u križima, zbog izražene hipomobilnosti kralješnice i SI-zglobova, posumnjali smo na ankilozantni spondilitis (AS). U daljnjoj obradi nismo potvrdili dijagnozu AS-a. U navedenih bolesnika bila je posrijedi konstitucijska hipomobilnost. Uzrok boli u križima u tih bolesnika nisu bili SI-zglobovi nego vertebralna disfunkcija. Uočili smo da u osoba s konstitucijskom hipomobilnošću SI-zglobovi najčešće ne uzrokuju subjektivne smetnje. Brojni ispitanici s konstitucijskom hipomobilnošću i ranije su zapazili da su manje elastični u odnosu na svoje vršnjake (povećan razmak prsti – pod pri inklinaciji trupa). Uočili smo, također, da je amplituda pokreta u SI-zglobu na strani nagiba zdjelice u frontalnoj ravnini (skraćenje noge, asimetrične deformacije stopala i dr.) često manja u odnosu na drugi zglob. U tih ispitanika nismo palpivali povećan otpor karakterističan za artrotske promjene, federiranje je bilo normalno i pokreti su bili bez-

bolni. Prema našoj analizi, nagib zdjelice uzrokuje određene promjene u anatomske odnosima između sakruma i ilijuma zbog čega je smanjena amplituda pokreta u odnosu na drugi zglob. Takav nalaz može se prihvatiti kao "normalan" i nije potrebna daljnja obrada ispitanika. Bolna reakcija u SI-zglobu na strani nagiba zdjelice najčešće je posljedica sekundarne artroze. Asimetričan prikaz zglobnih prostora na rtg-u, koji je zapravo posljedica nagiba zdjelice, može zavarati da su posrijedi upalne promjene tipa početnog sakroileitisa. Smanjena pokretljivost bez popratne boli česta je u osoba s lumbalnom skoliozom. Smanjena pokretljivost, unilateralna ili bilateralna, posljedica je torzije sakruma nasuprot zdjelčnih kosti. Povećan otpor u SI-zglobovima, koji se palpira kod izražene lumbalne skolioze, često ima karakteristike "krutog" otpora koji je karakterističan za osobe visoke starosne dobi. Promatrati SI-zglobove samo s aspekta degenerativnih promjena, upale, ozljede i destruirajućih procesa, kako je to ustaljeno, nedostavno je. Unilateralna ili bilateralna disfunkcija SI-zgloba jedan je od dokazanih uzroka SIS-a (10,19,59,62). Riječ je o reverzibilnoj blokadi pokreta koja je, prema nekim autorima, posljedica "uklještenja" meniskoidnih tvorbi unutar zglobnog prostora (15,40,76-80). U organskih bolesti, za razliku od disfunkcije, ograničena pokretljivost posljedica je oštećenja zglobnih struktura, a ne blokade pokreta. Uzroci disfunkcije su različiti egzogeni i endogeni čimbenici (9,16,40,62,81-84). Blokiranje položaj zglobnih tijela i protrahirana napetost zglobne čahure uzrokuju podražaj nociceptora kojima je čahura osigurana (80). Nocicepcijska aktivnost očituje se prenesenim bolima u inervacijskom području podraženih senzitivnih živaca (9,12,40,80,85-93). Glavni kriteriji koji upućuju na disfunkciju jesu: klinički simptomi SIS-a, pozitivan TPPI (pokret je blokiran u određenoj točki uz nedostavno federiranje), testiranje pokreta u pravilu ne provocira bol, negativan radiološki nalaz, negativni laboratorijski nalazi i pozitivan ishod ciljane terapije (smanjenje ili nestanak simptoma SIS-a nakon specifične mobilizacije ili manipulacije; 15,62). Bol koja nije u potpunosti uklonjena nakon deblokade zglobnih tijela upućuje i na drugi izvor boli. Prema rezultatima istraživanja, jaka bol koja nastaje tijekom testiranja pokreta upućuje na ozbiljne organske bolesti: upalu, destruktivne bolesti ili akutnu ozljedu. Osjetljivost i pouzdanost TPPI-a u dijagnostici ranog sakroileitisa možemo protkrijepiti s nekoliko kliničkih primjera. U jednog bolesnika s kroničnim radikularnim sindromom, recidiv boli u križima nastao je dva tjedna nakon enterokolitisa uzrokovanog salmonelom. Bolesnik se žalio na jaku bol u križima i u području desne SI-regije. Kliničkim pregledom nismo našli simptome egzacerbacije radikularnog sindroma. Međutim, testiranjem SI-zglobova provocirali smo jaku bol, posebice u desnoj SI-regiji. S obzirom na anamnezu i nalaz

TPPI-a posumnjali smo na reaktivni sakroileitis (8). Dijagnozu reaktivnog sakroileitisa potvrdili smo daljnjom obradom i opservacijom bolesnika. U dva bolesnika koji su liječeni pod dijagnozom unilateralnog sakroileitisa prvog stupnja, a dijagnozu je postavio reumatolog, testiranjem SI-zglobova našli smo urednu pokretljivost i bezbolne pokrete. S obzirom na nalaz TPPI-a, dijagnoza početnoga sakroileitisa bila je upitna. Radiološki nalaz, također nije pokazivao sigurne znakove sakroileitisa. U oba bolesnika kliničkim pregledom našli smo simptome radikularnog sindroma koji u ranijim pregledima nisu uočeni. Daljom obradom bolesnika (CT, EMG) potvrdili smo da je bol u području SI-regije zapravo bila posljedica diskoradikularnog konflikta, a ne sakroileitisa. U drugih naših bolesnika s početnim sakroileitisom, TPPI je, također, pokazao visoku osjetljivost i pouzdanost. Mnoge studije izvješćuju o ograničenim mogućnostima radioloških pretraga (rtg, CT, MR, scintigrafija) u dijagnostici SIS-a. Pokazalo se da u bolesnika s akutnim sakroileitisom, početnim reumatskim sakroileitisom ili disfunkcijom, ciljane slike ne daju puno više informacija od običnih slika u AP projekciji (25). Sofisticirane radiološke pretrage nisu od velike pomoći u bolesnika s početnim sakroileitisom (24,25,31). Scintigrafija može pomoći, ali nema prednosti u odnosu na običan rtg (8). Pozitivan scintigrafski nalaz nije specifičan samo za sakroileitis (27,29). Vrijednost koštanog skeniranja u ranom sakroileitisu općenito je upitna (20,94). Osjetljivost koštanog skeniranja kreće se u rasponu od 12,9-65 % (26-28,95). Osjetljivost MRI u bolesnika s kliničkom dijagnozom sakroileitisa kreće se u rasponu od 54 % (27) do 100 % (26). Neke studije upućuju na osjetljivost SPECT analize (single photon emission computed tomography) u dijagnostici ranog sakroileitisa (19,22,96). Putem TPPI-a dijagnosticirali smo nepokretne SI-zglobove u više ispitanika visoke starosne dobi i u nekoliko ispitanika s uznapredovalim AS-om. U jedne mlade ženske osobe iz asimptomatske skupine, nepokretnost jednog SI-zgloba bila je posljedica kongenitalne ankiloze. Uočili smo da je hiperomobilnost SI-zglobova dosta česta pojava. Ona može biti stečena (trudnoća, porod, ozljeda) ili konstitucijska. Klinički se može očitovati bolima u zdjelici, preponama, križima i u donjem dijelu trbuha. Bolovi nisko u dubini trbuha mogu zavarati da su posrijedi primarne visceralne bolesti (15,33,40,80). Ako je posrijedi konstitucijska hiperomobilnost, istodobno je povećana pokretljivost kralježnice i nekih perifernih zglobova (15,16,97). Stečena hiperomobilnost česta je u žena koje su više puta rađale ("razmekšavanje" zdjelčnih spojeva tijekom trudnoće i poroda). Povećana pokretljivost može biti i posljedica ozljede (75). Putem TPPI-a, na jednostavan i brz način može se prepoznati ozljeda SI-zgloba. Budući da negativan rtg ne isključuje ozljedu, primjena TPPI-a u traumatologiji može olak-

šati dijagnostiku. Jaka bol nakon ozljede zdjelice, koja nastaje tijekom testiranja pokreta ilijuma, upućuje na organsko oštećenje zgloba. Ovisno o karakteru ozljede, pokreti su povećani (ruptura zglobne čahure) ili smanjeni (oštećenje zglobnih tijela). Etiopatogenetska dijagnoza preduvjet je adekvatne terapije (83,84,98-105). Rano prepoznavanje ozljede bitno je glede činjenice da samo mirovanje tijekom nekoliko tjedana nakon ozljede omogućuje reparaciju oštećenih zglobnih struktura (75). Neadekvatno liječenje uzrokuje labavost SI-zgloba s konsekvativnim subjektivnim tegobama (75).

Zaključak / Conclusions

TPPI je pouzdan »screening« test za SI-zglobove neovisno o etiologiji poremećaja. Putem TPPI-a može se ispitati: kvaliteta i kvantiteta pasivnih pokreta, reakcija zgloba na pokrete i federiranje. Nalaz TPPI-a može se interpretirati s pomoću naših dijagnostičkih kriterija. Osim pouzdanosti, TPPI je ekonomičan (jeftin) i pogodan za široku kliničku uporabu. Dijagnostičke mogućnosti testa mogu se iskoristiti u fizijatriji, reumatologiji, ortopediji, traumatologiji i manualnoj medicini. Preporučujemo ga uvrstiti u dijagnostički algoritam.

LITERATURA / REFERENCES

1. Potter N, Rothstein J. *Intertester reliability for selected clinical tests of the sacroiliac joint*. Phys Ther 1992;12:903-16.
2. Dreyfuss P, Michaelson M, Pauza K. *The value of medical history and physical examination in diagnosing sacroiliac joint pain*. Spine 1996;21:2594-602.
3. Russell A, Maksymowych W, LeClerq S. *Clinical examination of the sacroiliac joint: a prospective study*. Arthritis Rheum 1981;12:1575-7.
4. Dreyfuss P, Dreyer S, Griffin J. *Positive sacroiliac screening tests in asymptomatic adults*. Spine 1994; 19:1138-43.
5. Carmichael JP. *Inter- and intra-examiner reliability of palpation for sacroiliac joint dysfunction*. J Manip Phys Ther 1987;10:164-71.
6. Harrison DE, Harrison DD, Troyanovich SJ. *The sacroiliac joint: a review of anatomy and biomechanics with clinical implications*. J Man Phys Ther 1997; 20(9):607-17.
7. Meijne W, Van Neerbos K, Aufdemkampe G, Van der Wurff P. *Intraexaminer and interexaminer reliability of the Gillet test*. J Man Phys Ther 1999;22(1):4-9.

8. Jajčić I. *Fizijatrijsko-reumatološka propedeutika*, 1. izd., Zagreb: Medicinska naklada, 1994;173-181.
9. Dvorak J, Dvorak V. *Manuelle Medizin, Diagnostik*, 4. izd. Stuttgart-New York: Thieme, 1991;26-33.
10. DonTigney R. *Anterior dysfunction of the sacroiliac joint as major factor in the etiology of idiopathic low back pain syndrome*. *Phys Ther* 1990;4:250-65.
11. Schuchmann J, Cannon C. *Sacroiliac strain syndrome: diagnosis and treatment*. *Tex Med* 1986;82:33-6.
12. Bernard TN, Cassidy JD. *The sacroiliac joint syndrome: pathophysiology, diagnosis and management*. U: Frymoyer JW, ur. *The adult spine: principles and practice*, 2. izd. New York: Raven Press, 1997;2343-2366.
13. Bemis T, Zaniel M. *A validation of the long sitting test on subjects with iliosacral dysfunction*. *J Orthop Sports Phys Ther* 1987;7:336-45.
14. Daly I, Frane P, Rapoza P. *Sacroiliac subluxation: a common treatable cause of low back in pregnancy*. *J Family Practice Research* 1991;2:149-58.
15. Lewit K. *Manuelle Medizin*, 7. izd. Heidelberg-Leipzig: Johann Ambrosius Barth, 1997; 144-146.
16. Neumann HD. *Manuelle Medizin*, 4. izd. Berlin-Heidelberg-New York: Springer, 1995; 45-47.
17. Eder M, Tilscher H., Stuttgart: Hippokrates, 1987; 79-94.
18. Herzog R, Vresilovic EJ. *Sacroiliac joint syndrome: the diagnostic value of single photon emission computed tomography*. *Int Spine Inject Soc* 1994;2(2):2-20.
20. Slipman CW, Sterenfield EB, Chou LH et al. *The value of radionuclide imaging in the diagnosis of sacroiliac joint syndrome*. *Spine* 1996;21(19):2251-4.
21. Vogel JB, Brown WH, Helms CA, Genant HK. *The normal sacroiliac joint: A CT study of asymptomatic patients*. *Radiology* 1984;151:422-7.
22. Goldberg R, Genant H, Shimhak R, Shanes D. *Applications and limitations of quantitative sacroiliac joint scintigraphy*. *Radiology* 1978;128:683-6.
23. Ebraheim NA, Mekhail AO, Wiley WF et al. *Radiology of the sacroiliac joint*. *Spine* 1997;22(8):869-76.
24. Espeland A, Korsbrette K, Albrektsen G, Larsen JL. *Observer variation in plain radiography of the lumbosacral spine*. *Brit J Rad* 1998;71(844):366-75.
25. Battistone MJ, Manaster BJ, Reda DJ, Clegg DO. *Radiographic diagnosis of sacroiliitis – are sacroiliac views really better?* *J Rheum* 1998;25(12):2395-401.

26. Battafarano DF, West SG, Rak KM *et al.* Comparison of bone scan, computed tomography and magnetic resonance imaging in the diagnosis of active sacroiliitis. *Sem Arthritis Rheum* 1993;23:101-76.
27. Hanly JG, Mitchell MJ, Barnes DC, MacMillan L. Early recognition of sacroiliitis by magnetic resonance imaging and single photon emission computed tomography. *J Rheum* 1994;21:2088-95.
28. Lentle B, Russell A, Percy J, Jackson F. The scintigraphic investigation of sacroiliac disease. *J Nucl Med* 1977;6:529-33.
29. Chalmers IM, Lentle BC, Percy JS, Russell AS. Sacroiliitis detected by bone scintiscanning: a clinical, radiological and scintigraphic follow-up study. *Ann Rheumatic Dis* 1979;38:112-17.
30. Miron SD, Khan MA, Wiesen EJ, Kushner I. *et al.* The value of quantitative sacroiliac scintigraphy in detection of sacroiliitis. *Clin Rheum* 1983;2:407-14.
31. Braun J, Sieper J, Bollow M. Imaging of sacroiliitis. *Clin Rheum* 2000;19(1):51-7.
32. Schwarzer AC, Aprill CN, Bogduk N. The sacroiliac joint in chronic low back pain. *Spine* 1995;20:31-7.
33. Norman G. Sacroiliac disease and its relationship to lower abdominal pain. *Amer J Surg* 1958; 116:54-6.
34. Maigne J, Alvaliklis A, Pfefer F. Results of sacroiliac joint double block and value of sacroiliac pain provocation tests in 54 patients with low back pain. *Spine* 1996;21:1889-92.
35. Fortin, Aprill C, Dwyer A, Pier J. Sacroiliac joint: pain referral maps upon applying a new injection/ arthrography technique. Part I: Asymptomatic volunteers. *Spine* 1994;19:1475-82.
36. Leblanc K. Sacroiliac sprain: an overlooked cause of back pain. *Amer Fam Phy Nov* 1992;1459-63.
37. Haldeman K, Sotohall R. The diagnosis and treatment of sacro-iliac conditions involving injection of procaine (Novocain). *J Bone Joint Surg* 1938;3:675-85.
38. Blower PW, Griffin AJ. Clinical sacroiliac tests in ankylosing spondylitis and other causes low back pain-2 studies. *Ann Rheum Dis* 1984;43:192-5.
39. Hendrix R, Paul Lin P, Kane W. Simplified aspiration or injection technique for the sacroiliac joint. *J Bone Jt Surg* 1982;64-A:1249-52.
40. Grgić V. *Manualna medicina*. U: Bobinac-Georgievski A, ur. *Fizikalna medicina i rehabilitacija u Hrvatskoj*. Zagreb: Naklada Fran, 2000; str. 235-276.
41. Peper W, Lomba JA. *Technik der Chiropraktik und strukturelle Osteopathie*. Heidelberg: Haug, 1990; str. 128-157.

42. Stoddard A. *Lehrbuch der osteopathischen Technik an Wirbelsäule und Becken*, 3. izd. Stuttgart: Hippokrates, 1978; str. 213-228.
43. Egund N, Olsson TH, Schmid H, Selvik G. *Movements in the sacroiliac joints demonstrated with roentgen stereophotogrammetry*. Acta Radiol Diagn 1978;19:833-46.
44. Sturesson B, Selvik G, Udén A. *Movements of the sacroiliac joints. A roentgen stereophotogrammetric analysis*. Spine 1989;14:162-5.
45. Sturesson B, Udén A, Vleeming. *A radiostereometric analysis of the movements of the sacroiliac joints in the reciprocal straddle position*. Spine 2000;25:214-9.
46. Sturesson B, Udén A, Önsten I. *Can an external frame fixation reduce the movements of the sacroiliac joint? A radiostereometric analysis*. Acta Orthop Scand 1999;70:43-6.
47. Duckworth JWA. *The anatomy and movements of the sacroiliac joints*. U: Wolff HD, ur. *Manuelle Medizin und ihre wissenschaftlichen Grundlagen*. Heidelberg 1970; str. 56-60.
48. Colachis SC, Worden RE, Bochtal CO, Strohm BR. *Movement of the sacroiliac joint in the adult male: a preliminary report*. Arch Phys Med Rehabil 1963;44:490-492.
49. Beal MC. *The sacroiliac problem reviews of anatomy, mechanics and diagnosis*. J AOA 1982; 81:10-13.
50. Weisl H. *The movements of the sacroiliac joint*. Acta Anat 1955;23:80-91.
51. Vleeming A, Van Wingerden JP, Dijkstra PF, Stoeckart R, Snijders CJ, Stijnen T. *Mobility in the sacroiliac joints in the elderly: A kinematics and radiological study*. Clin Biomech 1992;7:170-6.
52. Bowen V, Cassidy JD. *Macroscopic and microscopic anatomy of the sacroiliac joint from embryonic life until the eighth decade*. Spine 1981;6:620-28.
53. Sashin D. *A critical analysis of the anatomy and the pathological changes of the sacroiliac joint*. J Bone Joint Surg 1930;12:891-910.
54. Häusler Z. *Rana radiološka dijagnostika ankilozantnog spondilitisa*. U: Dürriegl T, ur. *Zbornik radova o ankilozantnom spondilitisu*. Reumatizam 1974;125:71-102.
55. MacDonald GR, Hunt TE. *Sacroiliac joints. Observations on the gross and histological changes in the various age groups*. Canad med Ass J 1952;66:157-173.
56. Walker J. *Age-related differences in the human sacroiliac joint: a histological study; indications for therapy*. JOSPT 1986;6:325-34.
57. Goldwaith JH, Osgood RB. *A consideration of the pelvic articulations from an anatomical, pathological and clinical standpoint*. Boston Med Surg J

- 1905;152(21):593-601.
58. Bernard TN, Cassidy JD. *The sacroiliac joint syndrome*. U: Frymoyer JW, ur. *The Adult Spine: Principles and Practice*. New York: Raven Press Limited; 1991:2107-2130.
 59. Bernard T, Kirkaldy-Willis WH. *Recognizing specific characteristics on non-specific lower back pain*. Clin Orthop 1987;217:266-80.
 60. Cibulka M. *The treatment of the sacroiliac joint component to low back pain: a case report*. Phys Ther 1992;12:917-22.
 61. Harvey J, Tanner S. *Low back pain in young athletes: a practical approach*. Sports Med 1981;6:395-406.
 62. Dejung B. *Iliosacralblockierung – eine Verlaufsstudie*. Manu Med 1985;23:109-15.
 63. Slipman CW, Sterenfield EB, Chou LH. *The predictive value of provocative sacroiliac joint stress maneuvers in the diagnosis of sacroiliac joint syndrome*. Arch Phys Med Rehab 1998;79:288-92.
 64. Galm R, Fröhling M, Rittmeister M, Schmitt E. *Sakroiliakale Dysfunction bei radiologisch gesichertem Bandscheibenvorfall*. Manu Med 1997;35(4):206-9.
 65. Onsel C, Collier ED, Kir KM. et al. *Increased sacroiliac joint uptake after lumbar fusion and/or laminectomy*. Clin Nucl Med 1992;17:283-7.
 66. Albee S. *The study of the anatomy and the clinical importance of the sacroiliac joint*. JAMA 1909;16:1273-6.
 67. Walker J. *The sacroiliac joint: a critical review*. Phys Ther 1992;12:903-16.
 68. Yeoman W. *The relation of arthritis of the sacroiliac joint to sciatica. with analysis of the 100 cases*. Lancet 1928;1119-22.
 69. Cibulka MT, Delitto A. *A comparison of two different methods to treat hip pain in runners*. J Orthop Sports Phys Ther 1993;17(4):172-6.
 70. LeBan NM, Meerschaert JR, Taylor RS, Tabor HD. *Symphyseal and sacroiliac joint pain associated with pubic symphysis instability*. Arch Phys Med Rehab 1978;59(10):470-2.
 71. Frieberg AH, Vinke TH. *Sciatica and the sacroiliac joint*. Clin Orthop 1974;16:126-34.
 72. Hershey CD. *The sacro-iliac joint and pain of sciatic radiation*. J Amer Med Assoc 1943;122:983-6.
 73. Kirkaldy-Willis WH. *A more precise diagnosis for low back pain*. Spine 1979;4:102-9.
 74. Smith-Peterson MN. *Clinical diagnosis of common sacroiliac conditions*. Am J Roent Radium Ther 1924;12:546-50.
 75. Ruszkowski I i sur. *Ortopedija*. Zagreb: Jumena, 1979; str. 378-388.

76. Wolf J. *Die Chondrosynoviale membrane als einheitliche Auskleidungshaut der Gelenkhöhle mit Gleit- und Barrierefunktion.* U: Wolff HD, ur. *Manuelle Medizin und ihre wissenschaftlichen Grundlagen.* Physical Med, Heidelberg 1970; str. 16-36.
77. Kos J, Wolf J. *Die "Menisci" der Zwischenwirbelgelenke und ihre mögliche Rolle bei Wirbelblockierungen.* Manuelle Med 1972;10:105-14.
78. Emminger E. *Die Anatomie und Pathologie des blockierten Wirbelgelenks.* U: Gross D. *Therapie über das Nervensystem.* Bd 7. *Chirotherapie – Manuelle Therapie.* Stuttgart: Hippokrates, 1967; str. 117-140.
79. Kukin T, Keros P, Šitić T. *Ublaženje bolnih stanja ručnim zahvatima;* Medicus 1999;8(1):69-77.
80. Grgić V. *Pseudoradikularni sindromi.* Fiz med i rehabil 1998;15(3-4):3-10.
81. Smith-Peterson MN. *Clinical diagnosis of common sacroiliac conditions.* Am J Roent radium Ther 1924;12:546-50.
82. Cox HH. *Sacro-iliac subluxation as a cause of backache.* Surg Gynecol Obstet 1927;45:637-49.
83. Fitch RR. *Mechanical lesions of the sacroiliac joints.* Am J Orthop Surg 1908;6:693-8.
84. Fortin JD. *Sacroiliac joint dysfunction. A new perspective.* J Back Musculoskel Rehab 1993;3:31-43.
85. Gardner E, Gray DJ, O' Rahilly R. *Muscles, vessels, nerves and joints of back.* U: Gardner E, Gray DJ, O' Rahilly R, ur. *Anatomy, a regional study of human structure,* 4. izd. Philadelphia: WB Saunders, 1975;525-545.
86. Ayres J, Hilson I, Maise M, Laurent R, Panayi G, Saunders A. *An improved method for sacroiliac joint imaging: a study of normal subjects, patients with sacroiliitis and patients with low back pain.* Clin Radiol 1981;32:441-5.
87. Bogduk N. *The sacroiliac joint.* U: Bogduk N, ur. *Clinical anatomy of the lumbar spine and sacrum,* 3. izd. New York: Churchill Livingstone 1977; 177-186.
88. Pitkin HC, Pheasant HC. *Sacrarthrogenic telalgia: a study of referred pain.* J Bone Joint Surg 1936;18:111-33.
89. Solonen KA. *The sacroiliac joint in light of anatomical, roentgenological and clinical studies.* Acta Orthop Scand 1957;27:1-27.
90. Grob KR, Neuhuber WL, Kissling RO. *Innervation of the human sacroiliac joint.* Rheumatol 1995; 54:117-22.
91. Alderlink GJ. *The sacroiliac joint: review of anatomy, mechanics and function.* J Orthop Sports Phys Ther 1991;13:71-84.
92. Brügger A. *Zur Frage der Differenzialdiagnose radikulärer und pseudoradikulärer*

lärer Syndrome und deren Therapie. U: Gross D, ur. *Therapie über das Nervensystem*, Bd 7. *Chirotherapie-Manuelle Therapie.* Stuttgart: Hippokrates 1967; str. 280-94.

93. Grgić V. *Kralježnica i unutarnje bolesti.* Fiz med i rehab 1998;15(1-2):31-42.
94. Esdaille JM, Rosentall L, Terkeltaub R, Kloeiber R. *Prospective evaluation of sacroiliac scintigraphy in chronic inflammatory back pain.* Arthritis Rheum 1980; 23:998-1003.
95. Maigne JY, Boulahdour H, Chatellier G. *Value of quantitative radionuclide bone scanning in the diagnosis of sacroiliac joint syndrome in 32 patients with low back pain.* Eur Spine J 1998;7(4):328-31.
96. Lantto T. *The scintigraphy of sacroiliac joints: A comparison of 99mTc-DPD and 99mTc-MDP.* Eur J Nucl Med 1990;16(8-10):677-81.
97. Sachse J. *Hypermobilität, Einteilung und diagnostische Kriterien. Theoretische Fortschritte und praktische Erfahrungen der Manuellen Medizin.* Konkordia, Bühl 1979; str.154-58.
98. DonTigney RL. *Function and pathomechanics of the sacroiliac joint. A review.* Phys Ther 1985;65:35-44.
99. Greenman PE. *Clinical aspects of sacroiliac function in walking.* J Man Med 1990;5:125-9.
100. Cibulka MT, Koldehoff RM. *Leg length disparity and its effect on sacroiliac joint dysfunction.* Clin Manage 1986; 6:10-11.
101. Vleeming A, Buyruk HM, Stoeckart R. *et al. An integrated therapy from peripartum pelvic instability: A study of the biomechanical effects of pelvic belts.* Am J Obstet Gynecol 1992;166:1243-7.
102. Maugers Y, Mathis C, Vilon P, Prost A. *Corticosteroid injection of the sacroiliac joint in patients with seronegative spondyloarthritis.* Arthritis Rheum 1992;35:564-8.
103. Slipman CW, Plastaras CT, Yang ST *et al. Outcomes of therapeutic fluoroscopically guided sacroiliac joint injections for definitive SIJS.* Arch Phys Med Rehab 1996;77:937.
104. Waisbrod H, Krainick JU, Gerbershagen HU. *Sacroiliac joint arthrodesis for chronic lower back pain.* Arch Orthop Trauma Surg 1987;106:238-40.
105. Humphrey SM, Inman RD. *Metastatic adenocarcinoma mimicking unilateral sacroiliitis.* J Rheum 1995;22:970-2.