

Arh. hig. rada, 23 (1972) 225.

SLUČAJ KAVERNOZNE SILIKOTUBERKULOZE UDRUŽEN S DIJABETOM

M. JANJIĆ, N. KUNEVSKI i S. PETROVIĆ

*Specijalna bolnica za tuberkulozu pluća u Knez-Selu, Niš, Zdravstvena stanica
pri rudnicite za olovo i cink, Zletovo i Anatomopatološki institut Medicinskog
fakulteta, Niš*

(Primljeno 23. X 1969)

Prikazan je slučaj bolesnika od silikoze udružene s dijabetesom. Autori razmatraju radne uslove, tok bolesti i autoptičke nalaze.

Od svih profesionalnih bolesti pneumokonioze su na prvom mjestu u Jugoslaviji. Poznato je da se silikoza i druge pneumokonioze razvijaju obično nakon dužeg radnog staža, pa, kako su to hronične bolesti, smrt nastaje najčešće u starijim godinama života.

Bolesnik čiji ćemo slučaj prikazati oboleo je u mladim godinama od silikoze i umro u 31. godini života.

USLOVI RADA I NJEGOVA ZASTITA

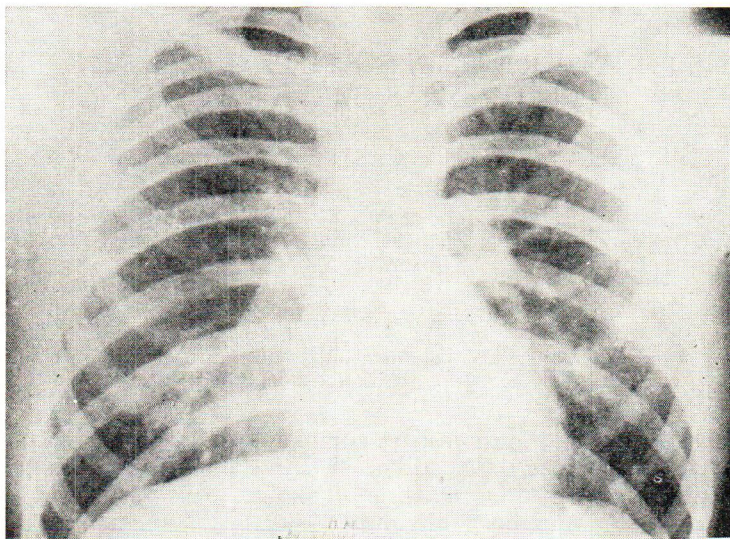
Hemijska analiza prašine na slobodni SiO_2 u rudniku Zletovo, u 6 uzoraka, u kojem je bolesnik radio, bila je 15–30%. Broj čestica na radnim mestima, pri suvom bušenju, bila je 2.454–10.304 čestica na kubni centimetar vazduha od 8 radnih mesta s kojih je uziman uzorak.

Čestica od 1–5 mikrona bilo je 7,9–23,96%, a ispod 1 mikron od 69,68–90,45% (analize je uradio Rudarski institut u Ljubljani, 1961. godine). Koncentracija radona u vazduhu iznosila je od $0,9 \times 10^{-10}$ do $8,64 \times 10^{-10}$ Ci. lit. vazduha. (Podaci iz Instituta za medicinu rada i radiološku zaštitu SR Srbije »Dr Dragomir Karajović« u Beogradu, 24. XI 1965. godine).

Bolesnik je radio na suvom bušenju u jami rudnika 2 godine kao vozač i 2 godine i 3 meseca kao bušač. Respirator »Tukan« i »Pireli« samo je povremeno nosio.

NAŠ BOLESNIK

Iz anamneze: Makedonac, M. I. P., rudar u rudniku olova i cinka Zletovo, Probištip. Tri godine i 9 meseci je radio kao fizički radnik u građevinarstvu. Stupio na rad u jamu Zletovo 5. IV 1958. g., prva radiografija je urađena 23. III 1959. g., na kojoj se uočavao pneumoconiosis tipa L. (sl. 1). Marta 1962. g. potvrđena je silikoza pluća, jula iste godine ot-



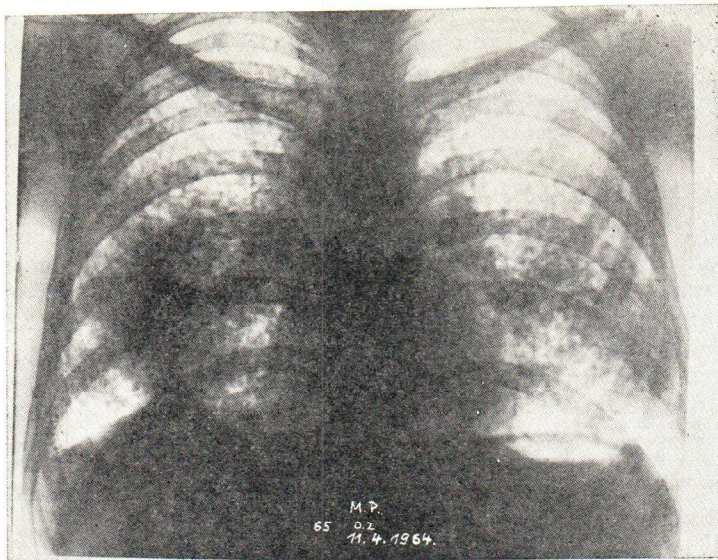
Sl. 1. *Pneumoconiosis tipa L*

kriven je dijabetes melitus, a avgusta 1963. g. nađena je kavernoza tuberkuloza s nalazom bacila Kocha u sputumu.

U specijalnu bolnicu za tuberkulozu u Knez-Selu primljen je 9. IV 1964. g., gde je ostao sve do smrti 9. XII 1967. godine, a pre toga je lečen kraće vreme u bolnici u Štipu, u Internoj klinici Medicinskog fakulteta u Skoplju i Institutu za medicinu rada i radiološku zaštitu »Dr Dragomir Karajović« u Beogradu.

Iz statusa:

Afebrilan, ortopnoičan, u teškom opštem stanju, visok 167 cm., 50,600 kg. Periferne limfne žlezde se ne palpiraju. Zubi očuvani. Toraks: simetričan, respiratorno slabije pokretan, sa 40 respiracija u minuti. Pulmo: perkutorno lak timpanizam, baze slabo pokretne, auskultatorno pooštren inspirijum, produžen ekspirijum, s obostranim bronhitičnim krkorima.



Sl. 2. Rendgenogram istog bolesnika s uznapredovalim promjenama na plućima

Radiografija pluća. 11. IV 1964. g. (sl. 2). Oba plućna krila posejana brojnim mrljasto-pegastim senkama od 3–5 mm prečnika, nejasnih kontura, gušćim u lateralnim i srednjim plućnim poljima, a u donjim se spajaju u veće homogene senke, naročito desno. Hilusne senke masivne, uvećane i gusto fibrozno izmenjene. Konture srčane senke se ne uočavaju jasno. Obe baze šatorasto srasle. Na tomogramima (7, 9, 11 i 13 sm) ni šupljine ni sačasta rasvetljenja se ne vide. Spirogram: postoji ventilatorna insuficijencija kombinovanog tipa teškog stepena. Izražena hiperinflacija plućnog parenhima. Ventilatorna funkcionalna rezerva smanjena za više od $\frac{2}{3}$.

Srce: perkutorno prekriljeno emfizemom. Akcija ritmična, tonovi su čisti, jasni, šumova nema. Puls elastičan, dobro punjen, tahikardičan 130/min. AT 110/70. EKG 15. IV 1964. g. je normalan s nešto naznačnim dekstrogramom. Radilo se o kompenzovanoj, početnoj formi hroničnog plućnog srca.

Radioskopija gastroduodenuma uredna.

Oftalmološki: fundus oculi u. b. o.

Neurološki i psihički status u fiziološkim granicama. Nema znakova za dijabetičnu neuropatiju.

Laboratorijski nalaz: SE 45/74 mm, E = 4.150.000, L = 6.100, leukocitarna formula uredna. Količina urina za 24^h se kretala 4.330–2.100 ccm, a u sve 3 porcije šećer je bio prisutan 130–60 ccm za 24^h. Glikemija 106–

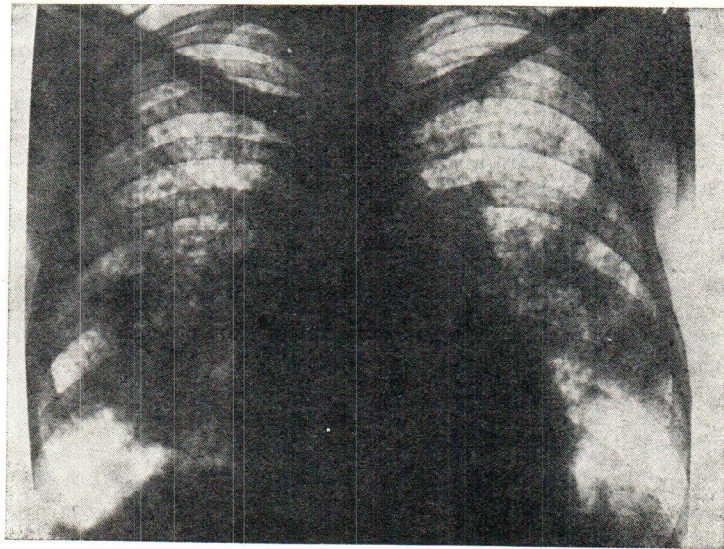
67–210 mg⁰/. Bacili Kocha u sputumu dokazani u više Löwenstein-kultura. Hepatogram b. o. Proteinogram b. o. Ureja u krvi 42 mg⁰/.

Ovde se radilo o profesionalnom obolenju – silikozi pluća udruženoj sa specifičnim procesom u fazi aktivnosti. Istovremeno postoje i znaci opterećenja desnog srca uz istodoban dijabetes melitus.

Lečenje i kratak tok bolesti

Lečen je u bolnici od 10. IV 1964. g. eutizonom, streptomycinom i para-aminosalicilnom kiselinom, a od juna 1964. g. i pyrazinamidom. Istovremeno propisan je kristalni insulin 70 i 50 jedinica insulin-cink-protamina, a najmanja doza je 30 jed. kristalnog insulina i 20 ICP. Sem toga skoro permanentno je primao: kardiotonike, diuretike, bronhodilatatore, povremeno antibiotike širokog spektra i kiseonik. U toku lečenja dolazi do rezistencije na I red antituberkulotika i od februara 1965. g. prima ethionamid (Th 13–14) i cikloserin 19 meseci. Negativizacija sputuma je postignuta tek avgusta 1966. g. i sve do kraja života nijednom nisu nađeni bacili Kocha u sputumu (provereno na 18 Löwenstein-kultura). Inokulacija na zamorčetu nije radena.

Dijabet se stabilizovao, glikemija se kretala od 210–67 mg⁰/, a glikozurija u 3 porcije od 130–5 gr za 24^h. Povremeno u mokraći i nije bilo šećera. Od 20. X 1966. g. ne prima etionamid zbog gastričnih tegoba, a kasnije i cikloserin zbog glavobolje te nastavlja sa eutizonom i pirazinamidom uz povremenu aplikaciju i isoksila.

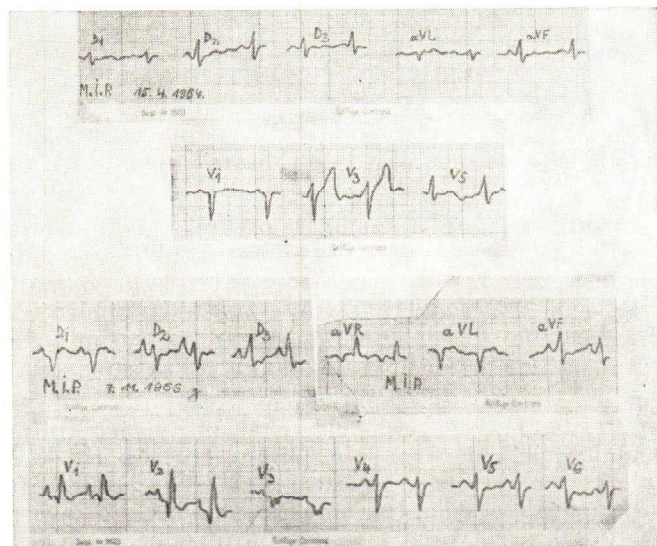


Sl. 3. Ponovljeni rendgenogram pluća i srca pokazuje još jače izražene promjene u smislu pneumokonioze. Kontura siluete srca je dva puta uvećana

Silikoza pluća se pojačava, dolazi do teške kardio-respiratorne insuficijencije. Staza u jetri sve je veća, ascites, otečen skrotum, testasti otoci potkolenica, koji se ne smanjuju na diuretike.

Radiografija pluća, 26. VIII 1967. g. (sl. 3). Ranije opisane mrljasto-pegaste senke su veće i gušće posejane. Vrhovi i delovi nad bazama su izrazito transparentni. Kontura siluete srca je dva puta uvećana.

EKG, 21. IV 1967. g. (sl. 4) sinusna tahikardija, P pulmonale, ($D_2 = 4,5$ mm), ekstremni dekstrogram 140° . Blok desne grane. QRS = $0.12''$, u V_5 i V_6 : S/R > 1, a u aVR i V_1 : R > 7 mm.



Sl. 4. Elektrokardiogram pokazuje promjene u smislu pulmonalnog srca

Dispnoja je sve veća, razvila se izrazita cijanoza kože glave, vrata i toraksa. Bolesnik je bez apetita, odbija hranu te je u toku novembra 1967. g. dva puta zapadao u hipoglikemičnu komu. Glavobolje su sve veće i upornije. I pored medikamenata i kiseonika bolesnik je umro 9. XII 1967. godine.

Autopsija: Oba plućna krila difuzno srasla za parijetalnu pleuru, interlobarno i za perikard, deformisana, u celini čvrsta, u vrhovima i bazalno bulozni emfizem, povećane težine (levo 920, desno 1.040 g). U pleuralnim šupljinama levo nalazilo se 850, a desno 150 ccm bistre žućkaste tečnosti. Na preseku pluća ravnomerno, simetrično, gusto posejani brojni čvorići koji se izdižu, sivo-zelenkaste boje, čvrste konzistencije, promera 3–7 mm. U apikalnom segmentu gornjeg režnja desno kaverna 30×15 mm, neravnih zidova, ispunjena žućkasto-gnojnim sadržajem, s nekoliko kazeoznih ognjišta u okolini. Žlezde uvećane, čvrste, sivo-

mrko-zelenkaste boje i na preseku poneko ognjište kazeozne nekroze. U plućima histološki su nađena kolagena vezivna vlakna koncentrično poredana jedna nad drugim bez celularne reakcije. Mnoštvo antraktičnog pigmenta, razbacani limfociti sa malo krvnih sudova, tu i tamo veće i manje mase kazeozne nekroze. Srce uvećano u celini. Desna pretkomora i komora su proširene, zadebljanog komornog miokarda do 10 mm (normalno 3–5 mm). Ušća gornje i donje šuplje vene i sinusa koronariusa jako su proširena.

Pankreas 45 gr (normalno 70–90 gr), $180 \times 20 \times 8$ mm. Čvrste konzistencije, na preseku među malenim ostrvcima parenhima nalaze se nežnobičaste trake veziva.

DISKUSIJA I ZAKLJUČAK

Iznet je slučaj mladog radnika koji od 8 godina rada, 4 godine i 3 meseca provodi u jami rudnika olova i cinka u Zletovu. U 23. godini (1959. g.) dobio je početnu silikozu pluća i umro je u 31. godini života.

Slučaj je poučan zbog relativno brzog nastanka maligne forme silikoze, dok su drugi rudari samo izuzetno dobijali odmaklu pseudotumorsku silikozu za koju je potrebno da prođe najmanje 14–20 godina rada u silikozogenoj prašini, a u rudniku Zletovo ovo teško obolenje javljalo se samo u 3%. Razume se, ostali radnici su radili s našim bolesnikom, na istim radnim mestima, pod istim uslovima rada i sa istom zaštitom.

U našem slučaju pod tuberkulostaticima tek posle 28 meseci nastaje debacilizacija sputuma, što je donekle i razumljivo jer su ostala samo 2 leka (etionamid i cikloserin) na koje su bili osetljivi bacili Kocha. Radio-loski nodularne senke rasle su i postajale gušće, te je specifična kaverna bila zamaskirana silikotičnim lezijama. Na obdukciji je kaverna vidljiva, ali drenažni bronh je zatvoren. U ovom slučaju ne možemo govoriti o stabilizaciji specifičnog procesa, jer debacilizacija je usledila vrlo kasno, a i dijabet i silikoza veoma nepovoljno utiču na evoluciju ftize.

S druge strane evolucija silikotičnog procesa uzima maligni tok, a potpomognuta je kavernošnom tuberkulozom i teškom formom dijabetesa. Ni danas, iako je prošao ceo vek otkako se istražuje silikoza, nauci nije uspelo da pronađe lek koji bi mogao povoljno uticati na silikotični čvorić. Zbog brzog propadanja plućnog parenhima nastaje i dilatacija desnog srca s teškom kardiorespiratornom insuficijencijom koja se završila letalno i pored odgovarajuće terapije.

Literatura

1. Anderson, W. A. D.: Pathology, Mosby Comp., St. Louis, 1966.
2. Bollinelli, R., Cayrol, L. i sar.: Arch. mal. prof., 24 (1963) 660.
3. Chassagnon, C., Silie, M.: Arch. mal. prof., 27 (1966) 718.
4. Clauberg, C., Gauting: Prax. Pneum., 22 (1968) 22.

5. Dedić, M., Trifunović, S.: Arh. hig. rada, 18 (1967) 287.
6. Janjić, M.: Tuberkuloza, 22 (1970) 233.
7. Kaleta, J.: Tuberkuloza, 21 (1969) 22.
8. Kunevski, N.: Profesionalnitate noksi vo rudnicite »Zletovo« s poseben osvrt kon silikotičnitate zaboluvanja, Zletovo-Probištip, 1968.
9. Lambić, I., Đurić, U.: S. A., 94 (1966) 1027.
10. Popović, D., Kalić-Filipović, D. i sar.: Simpozium o pncumokoniozama, Vrnjačka Banja, 11-13. X 1965.
11. Sepke, G.: Tuberk. Arzt., 10 (1956) 102.
12. Saphir, O.: Systemic Pathology, vol. 1, Grune and Stratton, 1958.
13. Stojadinović, M.: Medicinska enciklopedija, sv. 8, Leksikografski zavod, Zagreb, 1963, str. 50.
14. Veiga de Macedo: Rev. tub. pneumol., 28 (1964) 373.

Summary

CAVERNOUS SILICOTUBERCULOSIS ASSOCIATED
WITH DIABETES

A case of silicotuberculosis associated with diabetes mellitus is reported. The patient's working conditions, the history of the disease and autopsy findings are discussed.

*Special Hospital for Pulmonary Tuberculosis,
Knez-Selo, Niš, Health Unit, Lead and Zinc
Mines, Zletovo, Institute for Anatomy and
Pathology, Medical Faculty, Niš*

*Received for publication
August 6, 1970*