

**REZULTATI LIJEČENJA  
SUPRAKONDILARNIH PRIJELOMA HUMERUSA  
S POMAKOM ULOMAKA U DJECE**

**RESULTS OF TREATMENT OF DISPLACED SUPRACONDYLAR FRACTURES  
IN CHILDREN**

ANKO ANTABAK, TOMISLAV LUETIĆ, STANKO ČAVAR, SLAVKO DAVILA,  
MARKO BOGOVIĆ, STIPE BATINICA\*

**Deskriptori:** Prijelomi humerusa – kirurgija; Lakatni zglob – ozljede, kirurgija; Fiksacija prijeloma – metode, instrumenti; Koštane žice; Zglobna pokretljivost; Ishod liječenja

**Sažetak.** Prijelomi humerusa u suprakondilarnom području najučestaliji su prijelomi lakta u dječjoj dobi. To su većinom nestabilni prijelomi, teški za repoziciju i retenciju ulomaka, a postupak njihova liječenja nije posve usuglašen. U radu se analiziraju kasni rezultati liječenja 48-ero djece s prijelomima humerusa u suprakondilarnom dijelu s pomakom ulomaka. Repozicijom zatvorenim načinom, fiksacijom s dvije ukriženo postavljene Kirschnerove žice i nadlaktičnom imobilizacijom liječeno je 40-ero, a osmero je djece liječeno samo nadlaktičnom imobilizacijom. Otvorena repozicija ulomaka bila je učinjena u troje djece. Za procjenu uspješnosti liječenja mjerene su kutne deformacije i usporedne razlike gibljivosti zdravog i liječenog lakta. Prema Flynnovu kriteriju 93,7% liječene djece ima vrlo dobre i odlične rezultate liječenja. Najučestalija je komplikacija varus angulacija (16,7%). Kasni rezultati liječenja u naše djece i rezultati autora sa sličnim serijama djece potvrđuju stav da je zatvorena repozicija i perkutana stabilizacija Kirschnerovim žicama metoda izbora u liječenju suprakondilarnih prijeloma humerusa s pomakom ulomaka.

**Descriptors:** Humeral fractures – surgery; Elbow joint – injuries, surgery; Fracture fixation – methods, instrumentation; Bone wires; Range of motion, articular; Treatment outcome

**Summary.** Supracondylar fractures of humerus are the most common fractures in children. The management of severely displaced, unstable fractures of the humerus in children continues to be controversial. We undertook a retrospective study of 48 children with displaced supracondylar fractures (8 were treated with plaster and 40 with cross percutaneous Kirschner wire pinning). Only three children were treated with open reduction and percutaneous cross-pin fixation. Clinical outcome was evaluated by loss of elbow motion and change of carrying angle. According to Flynn's criteria, results were good or excellent in 93.7% patients. The cubitus varus is the most frequent long-term complication (16.7%). Closed reduction with percutaneous pin fixation is believed to represent a safe, reliable, and efficient method of managing displaced supracondylar fractures.

Liječ Vjesn 2010;132:272–276

Prijelomi humerusa u suprakondilarnom području najčešći su prijelomi lakta i čine 3–10% svih prijeloma dječje dobi.<sup>1,2</sup> Tu je humerus splošten i tanak, a kortikalis nježan i lomljiv. Kada je pokidan i periost, prijelom je izrazito nestabilan, sklon pomacima i težak za retenciju ulomaka. Prijelomna je pukotina najčešće položena poprečno u anteroposteriornom, i strmo u sagitalnom smjeru, od straga i gore prema naprijed i dolje. Zbog bliskog kontakta kosti i žilno-živčanih elemenata ove regije prijelome s pomakom ulomaka, učestalo prate ozljede krvnih žila i živaca.<sup>3,4</sup> One nastaju izravno ulomcima, u trenutku prijeloma, ili naknadno, razvojem hematoma i edema.<sup>5,6</sup> Prijelome humerusa u suprakondilarnom području prema Gartlandovoj klasifikaciji, dijelimo ovisno o položaju ulomaka u tri stupnja; I. stupnja su prijelomi bez pomaka ulomaka, kod II. stupnja pomak je djelomičan anteroposteriorno ili *ad latus*, a kod III. stupnja nema kontakta među ulomcima (slika 2).<sup>7</sup>

Terapijski pristup prijelomima bez pomaka ulomaka posve je ujednačen. U liječenju prijeloma II. i III. stupnja nema jedinstvenog postupka. Ti prijelomi zbog visokog po-

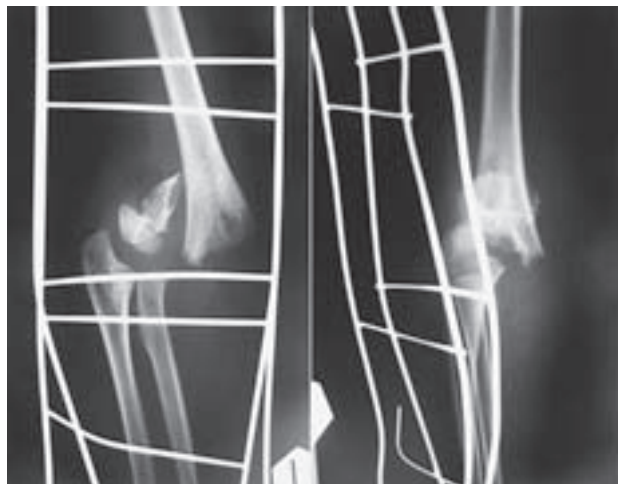
stotka kasnih funkcionalnih i estetskih nedostataka ozlijeđenog lakta zahtijevaju posebnu pozornost.<sup>1,3,8,9</sup> Najčešća je kasna komplikacija promjena nosećeg kuta lakatnog zgloba.<sup>1,10,11</sup> Manji porast nosećeg kuta, povećanjem fiziološkog valgusa, klinički nije zamjetan. Promjenom nosećeg kuta u kubitus varus (reverzija, fiziološkog valgusa), nastane ozbiljan estetski nedostatak. Najteža komplikacija je Volkmanova kontraktura podlaktice i šake, srećom rijetka u djece.<sup>11,12</sup>

Za repoziciju ulomaka s pomakom u neprikladan položaj rabi se više metoda i modifikacija.<sup>13–17</sup> Najčešće to je zatvorena repozicija, osobito uspješna u prijeloma kad periost nije pokidan u cijeloj cirkumferenciji kosti.<sup>1,9,11</sup>

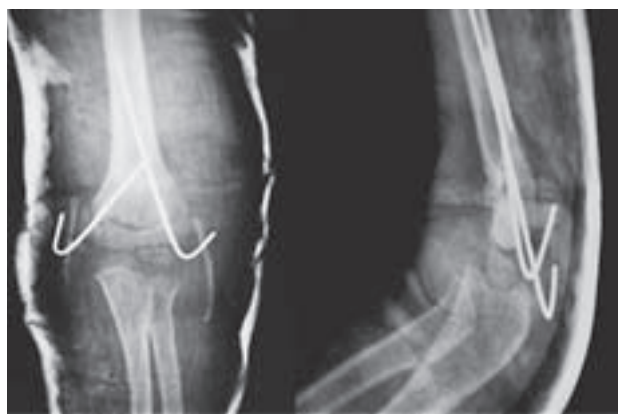\* **Klinika za kirurgiju Medicinskog fakulteta Sveučilišta u Zagrebu, KBC Zagreb** (doc. dr. sc. Anko Antabak, dr. med.; doc. dr. sc. Tomislav Luetić, dr. med.; mr. sc. Stanko Čavar, dr. med.; prof. dr. sc. Slavko Davila, dr. med.; Marko Bogović, dr. med.; prof. dr. sc. Stipe Batinica, dr. med.)

Adresa za dopisivanje: Doc. dr. sc. A. Antabak, Klinika za kirurgiju Medicinskog fakulteta Sveučilišta u Zagrebu, KBC Zagreb, Kišpatićeva 12, 10000 Zagreb, e-mail: aantabak@yahoo.com

Primljeno 27. siječnja 2010., prihvaćeno 28. lipnja 2010.



Slika 1. Suprakondilarni prijelom humerusa, III. stupanj  
Figure 1. Supracondylar fracture of humerus, grade III



Slika 2. Zatvorena repozicija, perkutana stabilizacija ulomaka s dvije Kirschnerove žice i imobilizacija  
Figure 2. Close reposition, percutaneous fracture fixation with two Kirschner wires and immobilization

Za fiksaciju ulomaka tog izuzetno nestabilnog prijeloma rabi se više metoda: imobilizacija nadlaktičnom udlagom s podlakticom u raznim položajima, više desetaka trakcijskih metoda, više oblika perkutane fiksacije, operacijska repozicija i fiksacija Kirschnerovim žicama ili vanjskim fiksatorom.<sup>18-22</sup>

Imobilizacija lakta, nadlaktičnom udlagom, nedostavno stabilizira prijelome u kojih je pokidan periost, pa su mogući naknadni pomaci. Metoda nije pogodna za prijelome s većim pomakom ulomaka i izraženim edemom, a potpuno je napuštena u liječenju prijeloma III. stupnja. Trakcijske metode su sigurne, imaju malo komplikacija i relativno dobre kasne rezultate.<sup>23,24</sup> Osnovni im je nedostatak, zbog kojeg su gotovo napuštene, dugotrajno bolničko liječenje.<sup>23,25</sup>

Perkutana fiksacija ulomka pod kontrolom rendgenskog pojačivača danas je najčešća metoda stabilizacije ulomaka. Radi lakšeg izvođenja, izbjegavanja iatrogenih ozljeda i bolje stabilnosti ulomaka, razvijene su modifikacije osnovne metode.<sup>26</sup> Većina autora koristi se postupkom s dvije ukrižene Kirschnerove žice s obje strane lakta, kojim se postiže dostatna stabilnost<sup>1,10,11,22</sup> i mala učestalost iatrogenih ozljeda ulnarisa.<sup>27</sup>

Da bi izbjegao rizik od iatrogene ozljede n. ulnarisa, dio autora obje žice uvodi kroz radijalni epikondil.<sup>28,29</sup> To je manje stabilna imobilizacija, nedostatna da u svim uvjetima spriječi rotaciju donjeg ulomka.<sup>30</sup> Metodom s tri žice postiže se veća stabilnost prijeloma,<sup>31</sup> ali zbog dodatnog oštećenja tkiva uglavnom se ne rabi. Uz fiksaciju ulomaka žicama postavljaju se i nadlaktična sadrena imobilizacija longetom ili sadrenim cirkularnim zavojem.

Otvorena repozicija i unutrašnja fiksacija metoda je koja se rabi pretežito u prijeloma III. stupnja, nakon bezuspješne ili bez prethodnog pokušaja zatvorene repozicije.<sup>32,33</sup>

Prigovori su ovoj metodi da dodatno oštećuje tkiva, stvara ožiljke, povećava rizik od poslijeoperativne kontrakture lakta, ali ima autora koji tvrde suprotno.<sup>34,35</sup>

Uspješnost metode liječenja ogleda se u potpunome funkcionalnom oporavku i izostanku estetskih nedostataka. No za vrednovanje ishoda liječenja više je kriterija usporedbe, glavnina autora koristi se Flynnovom skalom.<sup>36,37</sup> Više metoda liječenja, ali i kriterija vrednovanja ishoda tih postupaka kod prijeloma humerusa s pomakom ulomaka upućuje na pomanjkanje stava o metodi izbora liječenja.

U ovom se radu analiziraju kasni rezultati liječenja suprakondilarnih prijeloma humerusa s pomakom ulomaka i vrednuju prema Flynnovoj skali (tablica 1).

Tablica 1. Kriteriji za vrednovanje rezultata liječenja (Flynnova skala)  
Table 1. Criteria for evaluating of results (Flynn's scale)

Rezultati liječenja Treatment results	Kontraktura lakta Loss of flexion-extension	Promjene nosećeg kuta Changes in carrying angle
Odličan Excellent	< 5°	< 5°
Vrlo dobar Good	6–10°	6–10°
Dobar Fair	11–15°	11–15°
Loš Poor	>15°	>15°

## Bolesnici i metode

U vremenu od 1990. do 2005. godine u svojoj ustanovi liječili smo 92-je djece zbog suprakondilarnog prijeloma humerusa s pomakom ulomaka. Bila su 52 dječaka i 40 djevojčica. Srednja životna dob bila je 7,9 godina. Djeca su pozivana na pregled, minimalno dvije godine nakon nastanka prijeloma. Pregledu se odazvalo s urednom dokumentacijom 48-ro djece. Temeljem inicijalno načinjenih rendgenograma, 28 njih imalo je prijelom II, a 20 prijelom humerusa III. stupnja po Gartlandu. Na pregledu su im načinjeni komparativni rendgenogrami i izmjereni noseći kut, a goniometrom kvantificirana pokretljivost obaju lakatnih zglobova. Za liječenje prijeloma II. i III. stupnja rabljene su tri metode: zatvorena repozicija i imobilizacija; zatvorena repozicija, perkutana fiksacija i imobilizacija; te otvorena repozicija, perkutana fiksacija i imobilizacija (tablica 2). Svi su zahvati učinjeni u općoj anesteziji uz kontrolu rendgenskim dijaskopiranjem. Za imobilizaciju je rabljena nadlaktična sadrena udlaga s laktom u pregibu od 90° i podlakticom u neutralnom položaju. Zatvorene repozicije činjene su u položaju djeteta na trbuhu, s rukom položenom preko upornika. Laganim povlačenjem za podlakticu dok je lakat u blagoj fleksiji, poravnavaju se ulomci i ispravlja deformacija. Otvorene repozicije rađene su u položaju na leđima, s

Tablica 2. Liječenje djece s prijelomom humerusa u suprakondilarnom dijelu  
Table 2. Treatment children with supracondylar fractures of humerus

Stupanj prijeloma Grade of fractures	Zatvorena repozicija i imobilizacija udlagom Closed reduction and splint immobilisation	Zatvorena repozicija i stabilizacija Kirschnerovim žicama Closed reduction and percutaneous cross-pin fixation	Otvorena repozicija i stabilizacija Kirschnerovim žicama Open reduction and percutaneous cross-pin fixation	Ukupno Total
II.	8	20	–	28
III.	–	17	3	20
Ukupno	8	37	3	48

Tablica 3. Promjene nosećeg kuta lakta liječene ruke  
Table 3. Carrying angle change in the elbow of treated hand

Promjene nosećeg kuta lakta Carrying angle change of elbow	Broj bolesnika / Number of patients			
	< 5°	6–10°	11–15°	>15°
Varus	35	6	1	2
Valgus	2	1	–	1
Ukupno / Total	37	7	1	3

Tablica 4. Razlike opsega kretnji u lakatnom zglobu  
Table 4. Differences in the extent of motion in elbow

Gubitak kretnji Loos of motion	Broj bolesnika / Number of patients			
	< 5°	6–10°	11–15°	>15°
Pregibanje / Flexion	24	4	1	1
Ispružanje / Extension	15	3	–	–
Ukupno / Total	39	7	1	1

Tablica 5. Uspješnost liječenja suprakondilarnih prijeloma humerusa u djece

Table 5. Results of treatment of children with supracondylar fractures of humerus

Rezultat liječenja Treatment results	Djeca s poremećajem pokretljivosti Children with motion disturbance	Djeca s promjenom nosećeg kuta Children with carrying angle change	Ukupno (%) Total (%)
Odličan Excellent	39	37	37 (77,1)
Vrlo dobar Good	7	7	7 (14,6)
Dobar Fair	1	1	1 (2,1)
Loš Poor	1	3	3 (6,2)
Ukupno Total	48	48	48 (100)

rukom položenom na stolić, lateralnim pristupom. Preoperativno je provedena profilaksa antibiotikom cefazolinom (Kefzol) jedna doza, dalje iv. kroz 48 sati. Za stabilizaciju poravnanih ulomaka rabila se metoda perkutanog uvođenja dviju ukrštenih Kirschnerovih žica, po jedna s obje strane lakta. Na mjestu uvođenja postavljan je Betadin oblog. Preoperativno je provedena profilaksa antibiotikom cefazolinom (Kefzol) jedna doza iv. Učinkovitost fiksacije provjeravana je dijaskopijom mjesta prijeloma tijekom pregibanja-opružanja podlaktice. Nedostatna je fiksacija promijenjena novom, a dostatna notirana snimkom na termopapiru. Imobilizacija i Kirschnerove žice odstranjene su 21. poslijeoperativni dan, a potom je provedeno fizikalno liječenje. Rezultati liječenja podijeljeni su u četiri skupine, prema stupnju kontrakture i promjene nosećeg kuta lakta (tablica 5).

## Rezultati

Smanjenje fiziološkog valgusa liječenog lakta izmjereno je u 44, a povećanje u četvero djece. Promjene nosećeg kuta veće od pet stupnjeva imalo je jedanaestero djece. Rezultati mjerenja prikazani su na tablici 3. Smetnje pregibanja lakta za više od pet stupnjeva imalo je šestoro, a ispružanja troje djece. Mjerenja razlike pokretljivosti lakta prikazana su na tablici 4. U djece s promjenom nosećeg kuta većom od pet stupnjeva smanjenu je pokretljivost liječenog lakta imalo devetero djece, sedmero između šest i deset stupnjeva i dvoje više od deset stupnjeva. Rezultati liječenja prikazani su na tablici 5. U djevojčice s otvorenim prijelomom humerusa III. stupnja i ishemijom šake, zbog nagnječenja i tromboze nadlaktične arterije, načinjena je otvorena repozicija ulomaka, a nagnječena arterija nadomještena autolognim presatkom vene safene. Ulomci su stabilizirani s dvije ukršene Kirschnerove žice s obje strane lakta, a lakat imobiliziran nadlaktičnom imobilizacijom. Nakon intervencije šaka je bila adekvatno prokrvljena, očuvanih osjeta i motorike. Na mjerenjima četiri godine nakon ozljede imala je smanjenje fiziološkog valgusa liječenog lakta za četiri stupnja i simetričnu pokretljivost obaju lakata. Poslijeoperativne komplikacije uočene su u jednog djeteta kod kojeg je Kirschnerovom žicom uvedenom kroz medijalni kondil ozlijeđen ulnarni živac. Drugi je dan učinjena revizija, dekompresija i antepozicija živca, a ulomci pod kontrolom oka fiksirani dvjema ukrštenim Kirschnerovim žicama. Tri tjedna nakon operacije nastupio je potpuni oporavak ulnarnog živca. U jednog šestogodišnjeg dječaka s prijelomom III. stupnja i impozantnim edemom lakta nakon zatvorene repozicije, fiksacije i imobilizacije zamijećen je motorički deficit radijalnog živca. Drugi dan je odstranjena imobilizacija, ruka postavljena u povišen položaj, uvedene su vježbe za šaku. Postupan oporavak tijekom dva tjedna, a krajnji ishod je potpun oporavak. Na mjerenjima pet godina nakon ozljede imao je smanjenje fiziološkog valgusa liječenog lakta za tri stupnja i simetričnu pokretljivost obaju lakata. U djece kod koje su ulomci reponirani zatvorenim metodom i stabilizirani perkutanom uvođenjem Kirschnerovih žica ožiljci su bili neupadljivi. U osmero njih, s prijelomom III. stupnja, poslijeoperativno je zamijećena hipestezija i hipotermija prstiju (četvero u inervacijskom području n. ulnarisa i po dvoje n. medianusa i n. radialisa) bez motoričkih deficita. Nakon rane fizikalne terapije oporavak je bio postupan i potpun. U djece liječene otvorenom metodom zamjetni su poslijeoperacijski ožiljci, no bez elemenata nagrdjenja. Samo u jedne dvanaestogodišnje djevojčice liječene otvorenom tehnikom repozicije (prijelom III. stupnja) i perkutanom stabilizacijom Kirschnerovim žicama, poslijeoperacijski ožiljak bio je hipertrofičan. Njezin kasni rezultat liječenja ožiljka bio je dobar (provedeno liječenje intradermalnom aplikacijom triamcinolon-acetonida). Klimičkim pregledom i mjerenjem, sedam godina nakon ozljede, pokretljivost i valgus obaju lakata bili su istovjetni.

## Rasprava

Prijelomi humerusa u suprakondilarnom području, bez pomaka ulomaka, nakon nadlaktične imobilizacije cijele brzo, bez komplikacija i ne zahtijevaju hospitalizaciju. Prijelomi s pomakom zahtijevaju mnogo veću pozornost. To su prijelomi s najvećim brojem komplikacija od svih prijeloma kostiju u dječjoj dobi. Prate ih pridružene ozljede krvnih žila i živaca, zglobove ovojnice i okolnih tetiva. Više je klasifikacija prijeloma humerusa u suprakondilarnom području. Ponajviše rabljena, Gartlandova klasifikacija, temeljem položaja ulomaka dijeli ih u tri skupine. Većina klasifikacija je nedostatna za odluku o odabiru terapijskog postupka.<sup>20</sup> Tako se prijelomi iste skupine liječe različitim postupcima, ovisno o ordinarijusu. Više je kriterija vrednovanja rezultata te je usporedba uspješnosti metoda često nemoguća. Malo je radova koji uspoređuju rezultate liječenja ovisno o postupku liječenja.<sup>38-41</sup>

Povijesno najčešće rabljena metoda, zatvorena repozicija i imobilizacija ruke u sadrenoj nadlaktičnoj udlaži, nedostatno stabilizira ulomke pa su česti sekundarni pomaci ulomaka. Za postizanje stabilnosti ulomaka potrebno je lakat postaviti u položaj fleksije od 100° i više, što uz edem i hematoma dodatno ometa cirkulaciju podlaktice. U našoj ustanovi ju ne rabimo za prijelome II. stupnja nastale visokom energijom, praćene brzim nastankom velikih edema i krvnih podljeva, višeiverne prijelome i prijelome III. stupnja. Ova metoda ima najveću učestalost Volkmanovih ishemijskih kontraktura. Trakcijskih metoda i modifikacija ima više desetaka, no zadnje desetljeće gotovo su napuštene, najviše zbog potrebe duge hospitalizacije, pa ih niti mi ne rabimo. U liječenju prijeloma humerusa u suprakondilarnoj regiji s pomakom ulomaka najčešće se rabi metoda zatvorene repozicije i perkutane fiksacije Kirschnerovim žicama (slika 2). Tako se postiže dostatna stabilizacija mjesta prijeloma, a postavljanjem imobilizacije gotovo se eliminira mogući nastanak valgus pomaka.<sup>42</sup> Ispravno postavljene žice osiguravaju stabilnost ulomaka u blagom ekstenzijskom položaju lakta. Nastankom edema, taj položaj može imati presudnu važnost za izbjegavanje kompresije vaskularnih struktura. Ovo je naša metoda izbora i rabili smo je bez izuzetka za perkutanu fiksaciju ulomaka. Pirone je rabio više metoda u liječenju 230-ero djece sa suprakondilarnim prijelomom humerusa.<sup>43</sup> Metodom perkutanog uvođenja Kirschnerovih žica imao je odlične rezultate u 78%, trakcijskim metodama u 67%, a operativnim u 51% liječene djece. Dio autora misli da samo potpuna anatomska repozicija ulomaka može dati dobre kasne funkcionalne rezultate. Oni prijelom III. stupnja s izraženim edemom otvoreno reponiraju, a ulomke fiksiraju pod kontrolom oka dvjema Kirschnerovim žicama. Uspješnost ove metode je 51–90%. Gubitak ili reverzija normalnog nosećeg kuta lakta uzrokovani su unutarnjom rotacijom distalnog dijela humerusa uz varus angulaciju. Nema spontane korekcije ove deformacije bez obzira na životnu dob djeteta. To je svakako najčešća kasna komplikacija i posljedica je neprimjerene repozicije ili/i nedostatne stabilizacije. Učestalost ove komplikacije je različita ovisno o autoru i metodi liječenja. Varus angulacije ima 12,5–22% djece liječene zatvorenom repozicijom i fiksacijom Kirschnerovim žicama, 2,5–19% otvorenom repozicijom i fiksacijom Kirschnerovim žicama i 7–33% trakcijskim metodama.<sup>8,9,11,25,43-48</sup>

I u naše djece najučestalija komplikacija je varus angulacija, a uočena je u 16,7% liječene djece. Troje od njih ima angulaciju veću od 15 stupnjeva. Samo jedno dijete imalo je šest stupnjeva veći valgus liječene ruke.

Smetnje pregibanja liječenog lakta za više od pet stupnjeva uočene su u devetero djece (18,8%). Samo u dvoje od njih za više od deset stupnjeva (4,2%). Jedna djevojčica s prijelomom II. stupnja, liječena neoperativno imala je izostanak fleksije 16° i valgus 18°, a druga sa smetnjom pregibanja od 12° imala je i valgus angulaciju od 16°. Osim jedne iatrogene ozljede ulnarnog živca (2,1%) u prikazanoj skupini bolesnika nisu uočene druge komplikacije liječenja. Učestalost iatrogene ozljede ulnarnog živca pri perkutanoj fiksaciji Kirschnerovim žicama kroz ularni i radijalni epikondil je oko tri posto.<sup>27,49</sup>

U liječenju 37-ero djece s prijelomom humerusa II. i III. stupnja rabljena je metoda zatvorene repozicije i fiksacije dvjema ukršteno postavljenim Kirschnerovim žicama. Ruku imobiliziramo nadlaktičnom sadrenom udlagom. Samo prijelome II. stupnja s minimalnim pomakom i održane stabilnosti, koja se provjeri rendgenskim dijaskopiranjem, ulomci se stabilizuju postavljanjem nadlaktične udlage, načinjene sadrenim zavojem. U prikazanoj skupini bolesnika ova je metoda rabljena u osmero djece (16,7%), sva s prijelomom II. stupnja. Otvorena je repozicija činjena u kompliciranih prijeloma s neurovaskularnim oštećenjem ili bez njega, ali i nakon anatomske neuspješne zatvorene repozicije. U prikazanoj skupini ovu smo metodu rabili u troje djece (6,2%) i sva su imala prijelom III. stupnja. Uspješnost ovakvog pristupa liječenju prijeloma humerusa u suprakondilarnom području s pomakom ulomaka bio je odličan ili vrlo dobar u 97,3% liječene djece, a prema Flynnu kriteriju za vrednovanje rezultata. Za primjenu ovakvog terapijskog postupka potrebno je iskustvo, osobito u male djece. Preferiramo zatvorenu ranu repoziciju (8–12 sati od ozljede), prije nego što se razvije edem i hematoma, tada se anatomska repozicija lakše postiže. Repoziciju treba izvesti pažljivo, poštedno za neoštećeni periost na mjestu prijeloma. Po našem sudu anatomska je repozicija korisna, ali nije nužna po svaku cijenu. Prihvatljivi su manji pomaci ulomaka u stranu i angulacije, ali noseći kut mora biti precizno namješten. Izuzetno rijetko rabimo otvorenu repoziciju ulomaka. Osteosinteza Kirschnerovim žicama nije stabilna osteosinteza, ali se dostatna stabilnost postiže kad su uporišne točke Kirschnerovih žica na što većoj udaljenosti od mjesta prijeloma. Križište žica treba biti iznad frakturane pukotine, a žice nikako ne smiju biti pretanke. Dijaskopijom treba provjeriti stvorenu stabilnost prelomljenih ulomaka. Nastane li dislokacija, treba odstraniti Kirschnerove žice i nanovo ih postaviti u mehanički bolji odnos prema reponiranim ulomcima. Kada su ulomci stabilni, postavlja se imobilizacija s laktom u fleksiji od 90°, takav namještaj ne ometa cirkulaciju i isključuje rizik od razvoja kompartmenta podlaktice. Uvježban kirurg Kirschnerove žice uvede u ispravan položaj iz prvog pokušaja, tada je intraoperacijska trauma minimalna, a rizik od naknadnih kontraktura lakta malen. Prednosti metode su kratkotrajna hospitalizacija i sigurna stabilizacija. Jedina loša strana je moguće iatrogeno oštećenje ulnarnog živca i infekcija oko Kirschnerovih žica. Kod uvođenja Kirschnerove žice kroz medijalni epikondil digitalnom kompresijom na kondil na nekoliko minuta smanji se edem, tada je anatomska orijentacija lakša. Rizik od ozljede n. ulnarisa još je manji ako se načini mala incizija kože, pa se žica uvede izravnom vizualizacijom.<sup>50</sup> Rizik od nastanka infekcije na mjestu uvođenja može se smanjiti postavljanjem Betadin obloga oko žica. U prikazanoj skupini djece nije bilo infekcije na mjestu uvođenja Kirschnerovih žica.

Kasni rezultati liječenja u naše djece i rezultati drugih autora sa sličnim serijama djece potvrđuju stav da je zatvo-

rena repozicija i perkutana fiksacija dvjema u križ postavljenim Kirschnerovim žicama metoda izbora u liječenju suprakondilarnih prijeloma humerusa s pomakom ulomaka.

## LITERATURA

- Kasser JR, Beaty JH. Supracondylar fractures of the distal humerus. U: Beaty JH, Kasser JH, ur. Rockwood and Wilkins fractures in children, 5. izd. Philadelphia: Lippincott and Wilkins; 2001, str. 577–624.
- Houshian S, Mehdi B, Larsen MS. The epidemiology of elbow fracture in children: Analysis of 355 fractures, with special reference to supracondylar humerus fractures. *J Orthop Sci* 2001;6:312–5.
- Louahem DM, Nebunescu A, Canavese F, Dimeglio A. Neurovascular complications and severe displacement in supracondylar humerus fractures in children: defensive or offensive strategy? *J Pediatr Orthop* 2006;15(1):51–7.
- Luria A, Sucar A, Eylon SH i sur. Vascular complications of supracondylar humeral fractures in children. *J Pediatr Orthop B* 2007;16(2):133–43.
- Adams J, Steinmann SP. Nerve injuries about the elbow. *Curr Opin Orthop* 2006;17(4):348–54.
- Kiyoshige Y. Critical Displacement of Neural Injuries in Supracondylar Humeral Fractures in Children. *J Pediatr Orthop* 1999;19(6):816–20.
- Gartland JJ. Management of supracondylar fractures of the humerus in children. *Surg Gynecol Obstet* 1959;109:145–9.
- Kim WY, Chandru R, Bonshahi A, Paton RW. Displaced supracondylar humeral fractures in children: results of a national survey of paediatric orthopedic consultants. *Injury* 2003;34:274–7.
- Vučković Š, Kvesić A, Rebac Z, Cuculić D, Lovasić F, Bukvić N. Treatment of supracondylar humerus fractures in children: minimal possible duration of immobilisation. *Coll Antropol* 2001;25:255–62.
- Otsuka NY, Kasser JR. Supracondylar fractures of the humerus in children. *J Am Acad Orthop Surg* 1997;5:19–26.
- Lutz L. Supracondylar humeral fractures. U: Lutz L, ur. *Pediatric fractures and dislocations*. Stuttgart: Georg Thieme Verlag; 2004, str. 132–49.
- Rang M, ur. *Childrens Fractures*. Philadelphia; JB Lippincott; 1974. str. 101.
- Fowler TP, Marsh JL. Reduction and pinning of pediatric supracondylar humerus fractures in the prone position. *J Orthop Trauma* 2006;20(4):277–81.
- Yu SW, Su JY, Kao FC, Ma CH, Yen CY, Tu YK. The use of the 3-mm K-Wire to supplement reduction of humeral supracondylar fractures in children. Comparative Study. *J Traum-Inj Inf Crit Care* 2004;57(5):1038–42.
- Suh SW, Oh CW, Shingade V i sur. Minimally invasive surgical techniques for irreducible supracondylar fractures of the humerus in children. *Acta Orthop* 2005;76(6):862–6.
- Rodríguez-Merchan EC. Supracondylar fractures of the humerus in children: Treatment by overhead skeletal traction. *J Pediatr Orthop* 1997;17(1):127.
- Oh CW, Park BC, Kim PT, Park IH, Kyung HS, Ihn JC. Completely displaced supracondylar humerus fractures in children: results of open reduction versus closed reduction. *J Orthop Sci* 2003;8(2):137–41.
- Bombaci H, Gereli A, Kucukyazici O, Gorgec M. New technique of crossed pins in supracondylar elbow fractures in children. *Orthopedics* 2002;12:1406–9.
- Gris M, Van Nieuwenhove O, Gehanne C, Quintin J, Burny F. Treatment of Supracondylar Humeral Fractures in Children Using External Fixation. *Orthopedics* 2004;27(11):1146–9.
- Hohl HP, Wessel L, Waag KL. Does the degree of dislocation correlate with therapy procedure in supracondylar humerus fractures in childhood? *Unfallchirurgie* 1996;22(5):202–8.
- Urlus M, Kestelijn P, Vanlommel E, Demuyneck M, Vanden L. Conservative treatment of displaced supracondylar humerus fractures of the extension type in children. *Acta Orthop Belg* 1991;57(4):382–95.
- Cheng JC, Lam TP, Shen WY. Closed reduction and percutaneous pinning type III displaced supracondylar fractures of the humerus in children. *J Orthop Trauma* 1995;9(6):511–6.
- Matsuzaki K, Nakatani N, Harada M, Tamaki T. Treatment of supracondylar fracture of the humerus in children by skeletal traction. *J Bone Joint Surg* 2004;86-B(2):232–8.
- Gadgil A, Hayhurst C, Maffulli N, Dwyer JSM. Elevated, straight-arm traction for supracondylar fractures of the humerus in children. *J Bone Joint Surg* 2005;87-B(1):82–7.
- Sutton W, Greene W, Georgopoulos G, Dameron T. Displaced Supracondylar Humeral Fractures in Children: A Comparison of Results and Costs in Patients Treated by Skeletal Traction Versus Percutaneous Pinning. *Clin Orthop Rel Res* 1992;278:81–7.
- Skaggs DL, Hale JM, Bassett J i sur. Operative Treatment of Supracondylar Fractures of the Humerus in Children: The Consequences of Pin Placement. *J Bone Joint Surg* 2001;183-A(5):735–40.
- Rasool N. Ulnar Nerve Injury after K-Wire Fixation of Supracondylar Humeral Fractures in Children. *J Pediatr Orthop* 1998;18(5):686–90.
- Shannon FJ, Mohan P, Chacko J, D'Souza LG. »Dorgan's« Percutaneous Lateral Cross-Wiring of Supracondylar Fractures of the Humerus in Children. *J Pediatr Orthop* 2004;24(4):376–9.
- Richard R, Holly J. Concept of treatment in supracondylar humeral fractures. *Injury* 2005;36 Supp 1:51–6.
- Sankar WN, Hebela NM, Skaggs DL i sur. Loss of Pin Fixation in Displaced Supracondylar Humeral Fractures in Children: Causes and Prevention. *J Bone Joint Surg* 2007;89-A(4):713–7.
- Shim JS, Lee YS. Treatment of completely displaced supracondylar fractures of the humerus in children by cross-fixation with three Kirschner wires. *J Pediatr Orthop* 2002;22:12–6.
- Leitch K, Mba F, Kay R, Femino J, Tolo V, Storer S, Skaggs D. Treatment of Multidirectionally Unstable Supracondylar Humeral Fractures in Children. *J Bone Joint Surg* 2006;88-A(5):980–5.
- Kumar R, Kiran EK, Malhotra R, Bhan S. Surgical management of the severely displaced supracondylar fracture of the humerus in children. *Injury* 2002;33(6):517–22.
- Utkan A, Uludag M, Kose C, Portakal S, Ciliz A, Tuzum M. We Still Prefer Open Reduction in the Treatment of Displaced Supracondylar Humeral Fractures in Children. *J Bone Joint Surg* 2006;88-B(Suppl 1):124–5.
- Keppeler P, Salem K, Schwarting B, Kinzl L. The Effectiveness of Physiotherapy after Operative Treatment of Supracondylar Humeral Fractures in Children. *J Pediatr Orthop* 2005;25(3):314–6.
- Flynn JC, Matthews JG, Benoit RL. Supracondylar fractures of the distal humerus in children. *J Bone Joint Surg* 1974;56A:263
- Koudstaal M, Ridder V, Lange, S, Ulrich C. Pediatric Supracondylar Humeral Fractures: The Anterior Approach. *J Orthop Trauma* 2002;16(6):409–12.
- Weinberg AM, Castellani C, Arzdorf M, Schneider E, Gasser B, Linke B. Osteosynthesis of supracondylar humerus fractures in children: a biomechanical comparison of four techniques. *Clin Biomech* 2007;22(5):502–9.
- Kocher M, Kasser J, Waters, Peter M i sur. Lateral Entry Compared with Medial and Lateral Entry Pin Fixation for Completely Displaced Supracondylar Humeral Fractures in Children: A Randomized Clinical Trial. *J Bone Joint Surg* 2007;89-A(4):706–12.
- Foead A, Penafort R, Saw A, Sengupta S. Comparison of two methods of percutaneous pin fixation in displaced supracondylar fractures of the humerus in children. *J Orthop Surg* 2004;12(1):76–82.
- Kaewporrasawan K. Comparison between closed reduction with percutaneous pinning and open reduction with pinning in children with closed totally displaced supracondylar humeral fractures: a randomized controlled trial. *J Pediatr Orthop* 2001;10(2):131–7.
- Gordon JE, Patton CM, Luhmann SJ, Bassett GS, Shoenecker PL. Fracture stability after pinning of displaced supracondylar distal humerus fractures in children. *J Pediatr Orthop* 2001;21:313–8.
- Pirone AL, Graham HK, Krajbah JJ. Management of displaced extension type supracondylar fractures of the humerus in children. *J Bone Joint Surg* 1988;70-A:641–50.
- Kim WY i sur. Displaced supracondylar humeral fractures in children: results of a national survey of paediatric orthopaedic consultants. *Injury*; 2003;34:274–7.
- Yusuf A, Razak M, Lim A. Displaced supracondylar fractures in children comparative study of the result of close and open reduction. *Med J Malaysia* 1998;(Suppl A):52–8.
- Mangwani J, Nadarajah R, Paterson J. Supracondylar humeral fractures in children: Ten Years' Experience in a Teaching Hospital. *J Bone Joint Surg* 2006;88-B(3):362–5.
- Fleuriat-Chateau P, McIntyre W, Letts M. An analysis of open reduction of irreducible supracondylar fractures of the humerus in children. *Can J Surg* 1998;41(2):112–8.
- Prietto CA. Supracondylar fractures of the humerus. A comparative study of Dunlops traction versus percutaneous pinning. *J Bone Joint Surg* 1997;61-A(3):425–8.
- Ramachandran M, Birch R, Eastwood DM. Clinical outcome of nerve injuries associated with supracondylar fractures of the humerus in children: the experience of a specialist referral centre. *J Bone Joint Surg* 2006;88-B(1):90–4.
- Green DW, Widmann RF, Frank JS, Gardner MJ. Operative treatment of supracondylar fractures of the humerus in children. The consequences of pin placement. *J Orthop Trauma* 2005;19(3):158–63.