

## PRVI ZAPIS O ROĐENJU SPOJENIH BLIZANACA U SREMSKOJ ŽUPANIJI U 19. VEKU

### THE FIRST RECORD OF THE DELIVERY OF CONJOINED TWINS IN THE SREM COUNTY IN THE 19<sup>th</sup> CENTURY

Jovan Maksimović\*, Marko Maksimović\*\*

#### SUMMARY

*In this paper is presented the first original document of the delivery of conjoined twins on the territory of the present-day Vojvodina. The document number 1224 consists of two handwritten quires. On the first page of the first quire are a description and a drawing of the delivered twins. The delivery was described and drawn by Dr. Ernest Furjaković, a shire physician in Ruma and the secondary physicus of the Srem County, who attended and handled the delivery. The conjoined twins were delivered in the night between 2 and 3 April 1852 in Mali Radinci, a small village in the Srem County nearby Ruma, in the far south of the Habsburg Monarchy. The twins, preserved in alcohol, were sent to Budapest to the professor of anatomy „for the purposes of medical science“, as he wrote in the report. The second quire of the same document refers to the proof that the Commissariat in Ruma forwarded the doctor's report to the High Land Government in Timisoara.*

*In the introduction, the authors displayed the known facts on the occurrence of conjoined twins in the world, which were used to compare with the described case. The data refer to the incidence of conjoined twins in the population, theory of its embryonic origin, their classification, treatment in cases of diagnosed pregnancy and the manner of their delivery. They*

---

\* Naučno društvo za istoriju zdravstvene kulture Vojvodine, Medicinski fakultet Univerziteta u Novom Sadu.

\*\* KCV-GAK Novi Sad.

Adresa za dopisivanje: Jovan Maksimović, Glavna 210, 22400 Ruma, Srbija.  
E-pošta: maksimovic.jovan@yahoo.com.

also refer to the procedures of modern diagnostics, the possibilities of their surgical disjoin and related ethical questions.

After that comes a part of the work dedicated to the analysis of the shown document, and the comparison of the several cases of the most significant conjoined twins in the world with these from Srem, as the authors named them. The authors showed short biography of the physician who delivered them, as well. At the end, they conclude that this work gives the first description of document of the delivery of the first known conjoined twins on the territory of the present-day Vojvodina.

**Key words:** conjoined twins; Siam twins; Srem County; Ruma; Vojvodina.

## UVOD

Spojeni ili sjedinjeni blizanci (*lat. Gemelli coniuncti; eng. Conjoined twins; nem. Verbunden Zwillinge*), poznatiji kao sijamski blizanci, monozigotni su blizanci čija su tela u različitom stepenu spojena [1]. Redak su fenomen, te se procenjuje da se pojavljuju jednom u 50 do 100 hiljada porođaja, sa grubom incidencom od 10,25 na milion porođaja. Češće su ženskog pola (3:1), a učestalost im je nešto manja kod bele rase u odnosu na ostale. Nije utvrđen uticaj starosti majke, kao ni nekih spoljašnjih faktora, poput klime i godišnjih doba, na učestalost začeća sijamskih blizanaca. Oko polovine ih se rađa mrtvo. Mnogi umiru ubrzo po rođenju, a jedva do 25% ih preživljava [1-3].

Postoje dve teorije koje nastoje da objasne postanak spojenih blizanaca. Starija je *teorija fisije*, prema kojoj se oplodena jajna ćelija delimično i nepotpuno deli. Druga, u poslednje vreme više prihvaćena, je *teorija fuzije*. Zagovornici ove teorije zastupaju mišljenje da se oplodena jajna ćelija u potpunosti podeli, ali matične (stem) ćelije, u potrazi za istovrsnim ćelijama, pronalaze ih na drugom blizancu i tamo se u određenim segmentima spajaju [3,4].

Monozigotni blizanci mogu se svrstati u četiri grupe, u zavisnosti od perioda u kojem je došlo do podele embriona. Ukoliko do podele dođe unutar 72 sata od oplodnje nastaju normalni jednojajni blizanci sa svojim posteljicama. Ako je do podele došlo između četvrtog i osmog dana od oplodjenja nastaju blizanci sa jednom posteljicom i dva amniona, a ako je podela usledila osmog dana blizanci poseduju i jedan amnion. Četvrti slučaj podele oplodene jajne ćelije posle devetog dana, a najčešće 13-tog do 14-tog dana, daje spojene blizance [5,6].

Pristalice teorije fuzije potkrepljuju svoju tvrdnju činjenicom da do spajanja dva identična razdvojena embriona dolazi na mestima defektnog ektoderma, a tamo gde je ektoderm intaktan da do fuzije ne dolazi [7,8].

Spojeni blizanci se klasifikuju prema najizraženijem delu tela kojim su srašteni i sufiksa *pagus* (grčki=srašten). U najvećem procentu su zastupljeni blizanci tipa *thoracoomphalopagus* (28%), koji su spojeni grudnim i trbušnim delom tela. Zatim slede *thoracopagus* (18%), *omphalopagus* (10%), *craniopagus* (6%), *ischiopagus* (6%) i *xiphopagus* (3%). Blizanci mogu biti spojeni i celim telom, osim glave (*parapagus*), dok se poseban oblik spojenih blizanaca naziva *parazitskim blizancima*, kad je jedan blizanac slabo razvijen i potpuno zavisi od drugog. *Fetus in fetu* je pojava da se jedan blizanac nalazi u drugom [2,9].

Ovakva podela se odnosi na simetrično spojene blizance, one kod kojih su komponente ili delovi komponenti isti i simetrični (*diplopagus*). Međutim, ako su dve komponente iste, ali je svaka nedovoljna da čini jednu jedinku, prema Potteru [1] nastaju duplikacije samo pojedinih delova tela. Tako može doći do duplikacije samo gornjeg ili donjeg dela tela, a da ostali deo gornjeg ili donjeg dela tela ostane intaktan. Duplikacija može biti zastupljena i na oba kraja, a da srednja zona ostane jedna. Češće duplikacija započinje u kranijalnoj regiji i zahvata delove glave od čela do brade (*Monocephalus diprosopus*), a spuštajući se prema dole može dovesti do nastanka jedinke sa dve glave ili dve glave i dve ruke (*Dicephalus dipus dibrachius*), kao i dve glave i tri ruke (*Dicephalus dipus tribrachius*). Komponente mogu biti sjedinjene i u pelvičnoj regiji, tako da svaka komponenta ima glavu i par ruku, a da je karlica parcijalno duplicirana i da postoje dve noge (*Dicephalus dipus tetrabrachius*) [1].

Premda retko, primerci spojenih blizanaca sreću se i u životinjskom svetu. Usled t.zv. osovinskog račvanja u embrionalnom razvoju dolazi do pojave primeraka sa više, a najčešće dve glave. U različitim mitološkim pričama spominju se dvoglavni zmajevi, a u grčkoj mitologiji je poznata Hidra, čudovišna zmija sa sedam glava koju je ubio Herakle i u njenu krv, koja je otrovna, umakao strele [10-12]. Kao potvrda o postojanju dvoglavih reptila u davnim vremenima može da posluži pronalazak paleontologa u Kini iz 2006. godine. Radi se o fosilu malog dvoglavog reptila iz vrste *Choristodere*, dugog svega 2,8 inča i starog oko 120 miliona godina. Pronalazak je objavljen u časopisu *National Geographic* [12]. I danas se s vremena na vreme pojave u dnevnoj štampi, ali i u prirodnjačkim časopisima, izveštaji o spojenim blizancima, najčešće dvoglavim primercima gmizavaca (kornjače, zmije, gušteri), sisavaca

(goveda, svinji), a najređe ptica (lastavice), jer one ugibaju ubrzo po dolasku na svet [12-14].

Sve do naglog napretka prenatalne dijagnostike poslednjih decenija prošlog veka dešavalo se da se *porodaj humanih spojenih blizanaca* dovrši vaginalnim putem. Lekari bi se upuštali u vođenje porođaja kod trudnica sa višeploidnom trudnoćom ne znajući da se radi o spojenim blizancima i tek kada bi došlo do zastoja ekspulzije prednjaćeg ploda i neuspele aplikacije forcepsa ili vacuum ekstraktora, unutrašnjim pregledom bi ustanovili da se radi o spojenim blizancima. Tada bi dovršavali porođaj carskim rezom ili vaginalnim putem, ukoliko bi to uslovi dozvoljavali, pri čemu bi se drugi bliznac obično rađao mrtav, a i prvorođeni bi ubrzo nakon porođaja umirao [15,16].

Redovnim ultrazvučnim pregledima trudnica sa 3D, 4D i Color doppler tehnikama danas se može postaviti dijagnoza spojenih blizanaca već u 12-oj gestacijskoj nedelji, a sa priličnom sigurnošću o anatomskim deteljima do 20-te nedelje gestacije, pa se o elektivnom završavanju trudnoće može razmišljati i planirati ga i u slučajevima složenih kardijalnih (*Thoracopagus*) i neuralnih (*Craniopagus*) spajanja [17,18].

Uznapređovala prenatalna dijagnostika i hirurška tehnika otvorile su i brojna *etička pitanja* i nedoumice u pogledu vremena i načina dovršavanja trudnoća sa spojenim blizancima. Rađanje hendikepiranog deteta je neizmeran teret za sve roditelje. Prvo etičko pitanje koje se postavlja pred roditelje i lekare u slučaju rane prenatalne dijagnoze intrauterino spojenih blizanaca jeste pitanje zadržavanja ovakve trudnoće ili njenog blagovremenog prekida. Ukoliko bi se odlučilo da se trudnoća nastavi nameće se sledeće etičko pitanje, o mogućnosti i načinu *hirurškog razdvajanja spojenih blizanaca*.

Podatak o prvom hirurškom razdvajanju spojenih blizanaca potiče još iz X veka. Theophanes Continuatus je opisao ovakav slučaj u knjizi „*Corpus scriptorum historiae byzantinae*“. Radilo se o jednom paru muških spojenih blizanaca (*xiphopagus*) koji su se 945. godine, kao već odrasli, obratili lekarima u Carigradu. Kada je jedan od njih u međuvremenu umro, bio je odvojen od drugoga, koji je živeo svega tri dana posle operacije [19]. Drugi pokušaj razdvajanja desio se u XV veku kod dveju sestara spojenih glavom. One su tako živele do svoje desete godine, a kada je jedna umrla bila je odvojena od svoje sestre koja je nakon operacije takođe ubrzo umrla.

Prvo do danas poznato uspešno razdvajanje spojenih blizanaca izvršio je 1689. godine u Eschem-u kod Bazela u Švicarskoj dr Johannes Fatio kod ženskog para *xiphopagus* blizanaca, Elisabeth i Catherine. Zahvat je iste 1689.

godine opisao, ilustrirao i objavio dr Emanuel König, također iz Bazela. Dr Fatio, koji je izvršio operaciju opisao ju je tek 1752. godine u svojoj knjizi „*Der Arzney Doctor, Helvetisch Vernüfftige Wehe-Mutter*“. Sam dr Fatio, u to vreme poznati lekar i pedijatar i vešt hirurđ, tragično je završio život. Nesretnim sticajem okolnosti zatekao se u središtu političkih sukoba, bio zatvoren, mučen i ubijen, a sve njegove knjige bile su spaljene, sačuvala se samo jedna [19].

Godine 1964. i 1968. O'Connell je opisao operativno razdvajanje tri slučaja totalnih vertikalnih craniopagus blizanaca, od kojih je samo jedan par preživio intervenciju [9,19-22].

Statistički podaci pokazuju da se danas oko 40% spojenih blizanaca rađa mrtvo, a da od 60% živorođenih svega 25% preživi dovoljno dugo da bi postali kandidati za hirurško razdvajanje [5]. Hirurško razdvajanje spojenih blizanaca i danas je opasan i delikatan zahvat, a smrtnost varira u zavisnosti o stepenu i načinu njihove povezanosti. Tako *ischiopagus* blizanci imaju 68% šanse za uspešno razdvajanje, dok je kod blizanaca tipa *thoracopagus*, koji imaju zajedničko srce, uspešno odvajanje nemoguće. Iz tih razloga je neophodno pre odluke ovakve slučajeve podvrgnuti brojnim pregledima i analizama (radiološko snimanje, kompjuterizovana tomografija, magnetna rezonanca, ehocentfalografija, angiografija, kateterizacija srca, ehokardiografija, pregledi pedijatra, dečjeg hirurga, anesteziologa i dr.). Širok lanac specijalista je neophodno uključiti u preoperativni postupak: kardiologe i kardiohirurge kod *thoracopagus* blizanaca, urologe kod *ischiopagusa* i *pygopagusa*, kao i ortopede i plastične hirurge [18,23]. Svaki slučaj potrebno je razmatrati zasebno, pri čemu se mora držati osnovnog načela poštovanja ljudskog života. Ovakvo razmatranje se uglavnom svodi na jedno osnovno etičko pitanje: „Da li je opravdano žrtvovati život jednog blizanca da bi se sačuvalo drugi?“ Potvrđan odgovor na ovo pitanje povlači za sobom još težu odluku: „Koje?“ Priprihvaćen medicinski stav je ovaj: U slučaju kad oba blizanca imaju potpuni komplet vitalnih organa (mozak, srce, pluća, bubrezi) žrtvovanje jednog da bi preživio drugi nije etički opravdano, sem u slučaju parazitskih blizanaca, kada jedan ugrožava drugog. Tada je dozvoljeno da parazitski blizanac bude odstranjen. Odgovor na većinu ostalih etičkih pitanja različit je od slučaja do slučaja [9].

## SPOJENI BLIZANCI IZ MALIH RADINACA U SREMU (1852. GODINE)

Pisani dokument o rođenju spojenih blizanaca u selu Mali Radinci nalazi se u vlasništvu autora ovog rada. Sastoji se iz dva arka sa po dve ispisane strane, formata 39 x 24 cm. Pisan je nemačkom goticom, urednim i čitkim rukopisom. Može se zaključiti da potiče iz nekog od arhiva, a u vlasništvo autora rada dospelo je sa zaostavštinom posle smrti kolege lekara prim. dr Petra Mikića.

Prvi deo dokumenta pod brojem 1224 ispisan je rukom lekara koji je pristupovao porođaju. Bio je to dr Ernest Furjaković, tadašnji opštinski i sreski fizikus sa sedištem u Rumi, jer je selo Mali Radinci pripadalo, a i danas pripada, Rumskoj opštini.

Na prvoj strani prvog arka, koja nosi naslov „Opis jednog nakaznog rođenja“ i koja predstavlja glavni deo dokumenta, nalazi se crtež porođenih spojenih blizanaca, nacrtan doktorovom rukom, kao i njihov detaljan opis. U opisu stoji da „nakaza“, kako se u dokumentu blizanci nazivaju, ima: dve glave, dva para ramena, četiri lopatice, četiri ruke, jedne široke dvostruke grudi, dve kičme, jedan stomak, tri noge, jednu pupčanu vrpцу, jedan ženski polni organ i jedan čmar.

Porođaj se odigrao, kako je u dokumentu navedeno, u noći između 2. i 3. aprila 1852. godine. Bio je to kod porodilje sedmi porođaj, a u porođaju je prednjačilo „treće stopalo“. Dr Furjaković je preparat blizanaca poslao 26. aprila „njegovom blagorođu“ dr. Martinu Čausu (*Martin Csausz*), redovnom profesoru anatomije na univerzitetu u Pešti. Dokument je dr Furjaković potpisao 2-og maja 1852. godine.

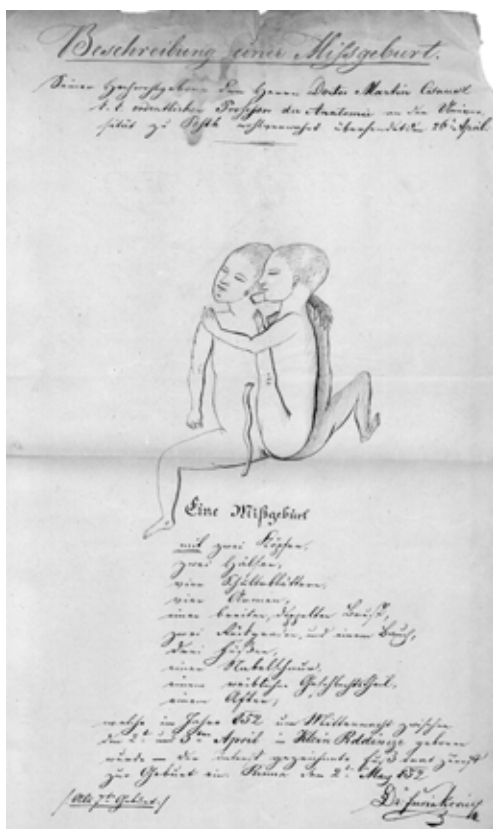
Druga strana ovog prvog arka, koju je takođe 2. maja potpisao dr Furjaković, naslovljena je na Visoki Carsko Kraljevski Komesarijat u Rumi. Radi se o dopisu kojim dr Furjaković izveštava Komesarijat o „zanimljivoj igri prirode, rođenju ljudske nakaze“, koju je „sačuvao u jednom špiritusom ispunjenom buretu za potrebe medicinske nauke i sa opisom poslao blagorodnom profesoru anatomije doktoru Martinu Čausu s molbom da potpisanog obavesti o anatomskim osobenostima, o čemu će potpisani odmah podneti izveštaj“. Uz ovaj dopis priložio je „najbolji mogući opis ovog slučaja“.

Prva strana drugog arka ovog dokumenta, pod istim brojem 1224, od 3-eg majaa1852.godinepredstavljaodobrenje VladinogkomesaraPetrovićadaseizveštaj sreskog fizikusa dr Furjakovća o nakaznom rođenju u Malim Radincima, kojem je priložen i opis ovog monstruma, dostavi Visokoj Zemaljskoj Vladi

u Temišvaru. Na drugoj strani istog arka je potvrda da je izveštaj otposlan [24].

Nismo mogli saznati ime i prezime majke, niti da li su blizanci bili rođeni živi i kršteni ili su mrtvorođeni, pošto crkvene knjige iz šeste decenije XIX veka u Malim Radincima nisu sačuvane. Takođe, pregledom fondova arhiva u Sremskoj Mitrovici i Novom Sadu nismo uspjeli pronaći odgovor profesora Čausa na pismo dr Furjakovića. Isto tako u arhivskim fondovima ovih arhiva nismo naišli na bilo kakav trag o rođenju spojenih blizanaca pre tog perioda, pa smatramo da je izveštaj dr Ernesta Furjakovića prvi i jedini potpuno dokumentovani opis spojenih blizanaca rođenih u Sremskoj županiji u XIX veku.

Dr Ernest Furjaković, sin dugogodišnjeg županijskog fizikusa Sremske županije dr Antona Furjakovića, rođen je 1811. godine u Sremskim Karlovcima. Diplomirao je na Peštanskom medicinskom fakultetu 1838. godine, te stekao titule doktora medicine i hirurgije i magistra obstetricije i okulistike. U svojoj disertaciji je obradio problem naklonosti prema bolestima prouzrokovanim razlikama u polovima („*Dispositio in morbos ex diversitate sexus*“), što je za ono vreme bila veoma napredna tema. Posle diplomiranja je došao u Rumu, gde je 1839. bio imenovan počasnim, a 1847. sekundarnim županijskim fizikusom, tj. drugim lekarom po rangu u Sremskoj županiji. Jedno vreme je bio opštinski, a iz prikazanog dokumenta se vidi da je bio i sreski lekar u Rumi, da bi 1871. ponovo bio imenovan za sekundarnog županijskog fizikusa, sa sedištem u Rumi. Iz dva braka imao je osmoro dece. Umro je u Rumi, gde je i sahranjen u porodičnoj grobnici [25-27].



Prva stranica dokumenta o rođenju spojenih blizanaca u Sremu

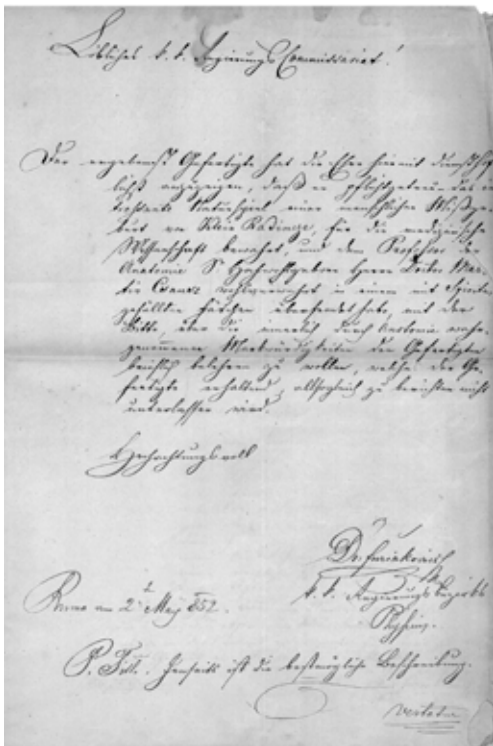
## RASPRAVA

Arheološki nalazi antropomorfnih i zoomorfnih figurina od pečene gline iz neolitskih lokaliteta, onakvi kakve su samouki umetnici tog razdoblja imali priliku da vide u životu, korišteni su u mađijske i ritualne svrhe. Retki nalazi dvoglavih statueta, koje neki arheolozi nazivaju i „sijamskim blizancima“, potiču iz perioda poznog neolita i pripadaju starčevačkoj i vinčanskoj kulturi (3800. – 3400. god. pre Hrista), a nalaženi su na lokalitetima Vinča kod Beograda i Gomolava kod Hrtkovaca u Sremu [28,29].

Najstariji do danas poznati zapis o spojenim blizancima odnosi se na već spomenuti slučaj muškog para braće koji su 945. godine bili donešeni iz Armenije u Carigrad i koji su nakon pokušaja njihovog hirurškog razdvajanja umrli [19].

Eliza i Meri Čalkharst (Elisa and Mary Chulkhurst) prvi su spojeni blizanci čija su imena poznata. Rođene su 1100. godine u Bidendenu (Biddenden) u engleskoj grofoviji Kent. Spojene bedrima i ramenima izdržavale su se

prikazujući se posmatračima. Poznate pod nazivom Biddenden Maids (*Device iz Bidendena*) živele su do svoje 34. godine, a kada je Meri iznenada obolela i umrla, lekari su se nadali da će drugu spasiti hirurškim razdvajanjem. Međutim, Eliza je odbila ponuđenu intervenciju rečima: „Kao što smo zajedno došle, zajedno ćemo i otići“. Umrla je nekoliko sati nakon svoje sestre. Posle njihove smrti lokalna crkva je nasledila 20 jutara njihove zemlje, pa se u znak zahvalnosti i sećanja do danas održao običaj spravljanja kolačića sa utisnutim likom sestara, koji se daruju sirotinji na Uskrs svake godine. Sestre su bile veoma



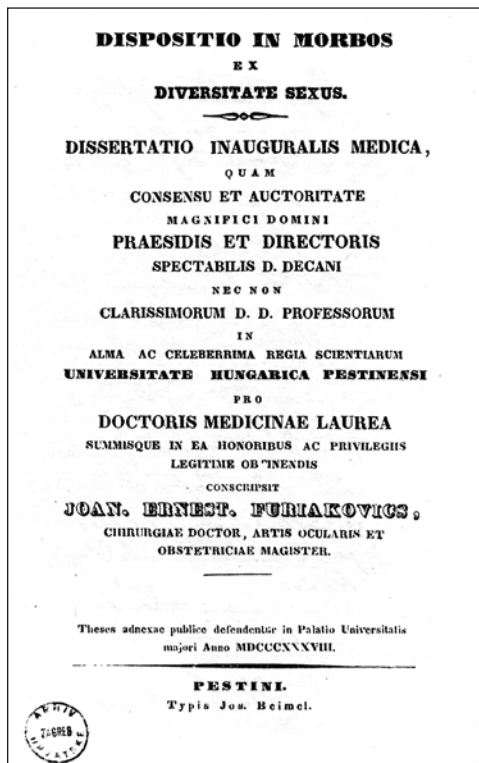
Opis dr Furjakovića o porođaju spojenih blizanaca u Malim Radincima



omiljene među stanovnicima Bidendena i okoline, pa je sve do 1900. godine njima u čast održavana godišnja svečanost, a jedna ulica u gradiću i danas nosi njihovo ime [9,30-32].

Čeng i Eng (*Chang and Ang*) Bunker su najpoznatiji spojeni blizanci muškog pola i po njima neki sve spojene blizance nazivaju „sijamskim blizancima“. Rođeni su 1811. u Maklongu (Sijam, današnji Tajland) i bili su spojeni u donjem delu grudi jednom uskom trakom tkiva koja je bila dobro prokrvljena i povezivala je njihove jetre. U više navrata podvrgavali su se lekarskim pregledima sa željom njihovog hirurškog razdvajanja, ali su svaki put bili odbijeni, jer je u to vreme

vladalo mišljenje da bi takav zahvat bio isuviše rizičan. Međutim, autopsijom koja je izvršena nakon njihove smrti uvidelo se da je razdvajanje bilo moguće bez opasnosti po njihove živote. Do 18-te godine života bili su sa svojom majkom, a tada su posredstvom menadžera otputovali u Ameriku, zatim u Englesku, gde su se bavili cirkuskim pozivom. Godine 1843. oženili su se sestrama Sarom i Adelaidom Jeitis (Yates) i sa njima izrodili 22-oje normalne dece, deset od jednog, a dvanaest od drugog brata. Poznati američki sakupljač medicinskih kurioziteta, P. T. Barnam (Barnum) izložio je braću u svojoj „Američkom muzeju“ i tom prilikom bio prvi koji ih je nazvao „sijamski blizanci“. Braća su ubrzo stekla veliku popularnost, ne samo u Americi, već u čitavom svetu. Godine 1870. prekinuli su sa šoubiznisom i prešli na svoje imanje u Severnoj Karolini. Jedne noći 1874. Čeng je iznenada umro, a nekoliko sati kasnije umro je i Eng. Autopsijom je potvrđeno da je Čeng umro od moždanog udara, a Eng je smrtno iskrvario u telo svoga brata. Slučaj Čenga i Enga je promenio način na koji je društvo gledalo na spojene blizance i ljude



Doktorska disertacija  
dr Ernesta Furjakovića

sa dubokim fizičkim razlikama. Svojim životom su dokazali da i oni koji su različiti mogu imati normalne živote i porodice [9,32,33].

Mili i Kristina Mek Koj (*Millie and Christine McCoy*) su rođene 1851. u Severnoj Karolini (Amerika) kao deca robova. Odvojene od porodice još kao bebe, bile su prodane nekoliko puta. Kasnije je jedan od njihovih vlasnika prepoznao komercijanu vrednost sestara i počeo ih prikazivati u javnosti. Uz pomoć menadžera karijera na pozornici brzo im je napredovala. Nastupale su u Americi (Nju Orlean) i Evropi (London). Poznate kao „Two headed lady“ ili „Two headed nightingale“ uživale su veliku popularnost i postigle veliki uspeh u šou biznisu. Igrale su i pevale pesme posebno za njih napisane. Bile su spojene u sakralnoj regiji (*pygopagus*), a pregledom koji je izvršio dr Penkost (*William Pancoast*) u Filadelfiji bilo je ustanovljeno da imaju zajedničku vulvu i anus, jednu vaginu i jedan uterus, ali odvojene uretre i bubrege, kao i dva klitorisa. Godine 1900. povukle su se iz javnosti i nastanile u porodičnoj kući. Ubrzo posle njihovog 61-og rođendana Mili je umrla od tuberkuloze, a Kristina 17 sati kasnije. Na njihovom nadgrobnom spomeniku ispisane su reči: „Duša sa dve misli, dva srca koja su kucala kao jedno“ [9,32].

Violeta i Dejzi Hilton (*Violet and Daisy Hilton*), poput sestara Mek Koj bile su artistkinje. Rođene su 1908. godine u Brajtonu (*Brighton*), kao prve spojene blizanke zabeležene u Velikoj Britaniji. Pošto im je majka bila siromašna i neudata konobarica, preuzela ih je njena gazdarica, jer je u njima videla priliku za zaradu. Prema njenom prezimenu i sestre su dobile prezime Hilton. Počela ih je prikazivati na turnejama kao atrakciju još dok su im bile tri godine. Devojčice su bile spojene kukovima (*pygopagus*), ali su se ipak dosta slobodno mogle kretati na pozornici, čak i plesati. Pevale su, plesale i svirale saksofon i violinu. Nastupale su u Nemačkoj, Americi i Australiji. U svojim dvadesetim godinama uspele su se osloboditi od porodice Hilton, pa su nastavile samostalno nastupati i zarađivati. Budući da im je krvotok bio zajednički nije bilo moguće odvojiti jednu od druge operativnim putem. Imale su više ljubavnih veza sa muškarcima i obe su imale kratke, neuspele brakove. Estradnu karijeru su prekinule 1960. i nekoliko godina živele u Severnoj Karolini. Godine 1969. umrle su u 60-oj godini od posledica teške gripe [32,33].

Dvojno srasli blizanci kod kojih su glavni delovi tela zajednički retko su sposobni za život. Najčuleniji su među njima dicefali Đakomo i Đovani Batista Toči (*Giacomo e Giovanni Batista Tocchi*), poznatiji pod nazivom „Dvoglavi dečaci“ („*Two headed boys*“). Rođeni su 1877. godine u Severnoj

Italiji. Kad su imali 4 nedelje pregledao ih je poznati talijanski fiziolog Anđelo Moso (*Angelo Mosso*), a sa dve godine starosti bili su prikazani na sastanku švajcarskih lekara i prirodnjaka. Godine 1886. demonstrirao ih je kolegama lekarima profesor Rudolf Virhov (*Rudolf Virchow*), koji je nastojao da ustanovi patološko anatomske pojedinosti njihove građe, što mu nije u potpunosti uspelo, jer otac blizanaca nije dopustio detaljan pregled, a i sami dečaci su bili veoma odbojni i nepristupačni. Kao odrasli dali su se prikazivati uz naknadu, pa su stekli prilično velik imetak. Nakon 20 teških godina putovanja vratili su se u usamljenu kuću blizu Venecije, gde su umrli 1911. u 34. godini života. Uzrok njihove smrti nije poznat, niti je bila izvršena obdukcija. Kod braće Toči, koji su pripadali grupi *tetrabrahijalne dicefalije*, glave, grudni i gornji trbušni organi bili su dvostruki, dok su karlični organi bili zajednički. Imali su, dakle dve glave, četiri ruke i dva srasla grudna koša, a jednu karlicu i dve noge. Ruke su im bile individualno upotrebljive, a mogli su i pisati. Jedan je bio levoruk, a drugi desnoruk. Posedovali su artistske talente. Nikada nisu naučili da hodaju bez tuđe pomoći, jer je svaki dečak kontrolisao jednu nogu, pa je koordinacija kretanja bila nemoguća. Mentalno su bili dobro razvijeni, ali su postojale velike razlike u temperamentima, pa su već u detinjstvu među njima bile česte tučnjave, a i kasnije je često dolazilo do razmirica. Obojica su bili razdražljivi i zatvoreni prema strancima, a tokom godina postajali su sve više svojeglavi i hiroviti [32,33].

Drugačija je sudbina bila craniopagus bliznakinja Ivon i Ivet Mek Karter (*Yvonne and Yvette McCarter*), rođenih 1949. u Opštoj bolnici u Los Anđelesu (Kalifornija). Imale su dva odvojena mozga, ali im je zajednički bio cirkulatorni sistem, pa je hirurško razdvajanje bilo nemoguće. Premda se gospođa Karter, njihova majka, u početku opirala vlasnicima cirkusa, koji su nudili prikazivanje sestara uz novčanu naknadu, na koncu je morala prihvatiti ponudu da bi isplatila dugove u koje je porodica zapala. Nakon dve godine, kada su dugovi bili izmireni, vratila ih je kući i odgajala sa svojom ostalom decom. Ivon i Ivet su se igrale i trčale sa drugom decom i vrlo brzo su se uklopile u svakodnevni život. Pohađale su lokalnu školu i uspešno učestvovala u izvođenju duhovnih pesama. U svojoj 38-oj godini upisale su studij za negovateljice u Long Biču (Kalifornija), ali su već u 43-oj godini, neposredno pre diplomiranja, umrle [32,34].

Sa identičnim krajem, ali različitim dešavanjima, protekao je životni put craniopagus spojenih bliznakinja iz Irana, Ladah i Laleh Biđani (*Bijani*). Rođene 1974. godine, bile su spojene bočnim delovima glave. Mozgovima su im bili razdvojeni, ali je postojala jedna vena koja je snabdevala krvlju oba

mozga. Obe su bile veoma inteligentne, završile su pravne nauke i obe su želele da postignu svoju samostalnost. Ladan je želela da postane advokat u rodnom gradu, a Laleh novinarka u Bagdadu, pa su insistirale na razdvajanju. U svojoj 29-oj godini obratile su se lerkarskom konzilijumu u Nemačkoj i on je odbio da se prihvati ovakve intervencije, smatrajući je opasnom po život jedne ili obe sestre. Međutim, sestre nisu odustajale od svoje namere, pa je hirurško razdvajanje konačno bilo izvršeno 2003. godine u Singapuru, pri čemu je u zahvatu na različite načine učestvovalo 128 lekara različitih specijalnosti. Obe sestre su umrle u toku same operacije koja je trajala 48 sati [9,35].

Premda se na prvi pogled ne čini, ali rađanje spojenih blizanaca i nije tako retka pojava. Prema J. Pavelić i K. Rozman [9] do 2008. godine ih je u svetu zabeleženo 1382. para. Svaki par je na svoj način bio specifičan, pa tako i slučaj Džodi i Meri (*Jodie and Mary*), rođenih 2000. godine na Malteškom ostrvu Gozo, koji je pokrenuo veoma važno etičko pitanje: „Da li žrtvovati jedno dete da bi se spasilo drugo“? Naime, Džodi i Meri su bile spojene karlicom i delom kičme i imale su četiri noge (*ischiopagus tetrapus*), ali je Meri imala tri veoma ozbiljne mane: nedovoljno razvijen mozak, a pluća i srce bez vlastite cirkulacije. Potpuno je zavisila o Džodi, koja je bila naprednija i sa boljom prognozom u pogledu kvaliteta života. Lekari u Engleskoj, gde se porodica preselila, predlagali su razdvajanje. Roditelji, međutim, iz religioznih razloga, nisu pristajali na zahvat, pa je slučaj završio na sudu. Posle dugotrajnog razmatranja slučaja, sud je doneo presudu koja se zasnivala na činjenici prava preživljavanja jače sestre: da bude odvojena od slabije, koja bi ih, ako ne bi bile razdvojene, inače obe usmrtila. Operacija je bila uspešno izvedena i Džodi živi sa roditeljima na Malti, a Meri je umrla [9,36].

*Gotovo do završetka XIX veka*, lekari koji su vršili autopsiju spojenih blizanaca, nazivali su ih *monstrumima* [9]. Zbog toga su najčešće bili opisivani u publikacijama i knjigama iz teratologije. Takva literatura je bila veoma popularna u srednjem veku i ilustrovana grafičkim priložima, pa najraniji crteži spojenih blizanaca potiču iz tih dela. Prvi likovni prikaz thoracopagus spojenih blizanaca potiče iz knjige Jakoba Lohera (*Jacob Locher: Carmen heroicum de partu monstifero, Ingolstadt, 1499.*), dok iz Pareove knjige (*Ambroise Paré: Deux livres de chirurgie: Des monstres et prodiges, Paris, 1573*) potiče slika ženskih pyopagus spojenih blizanaca. U knjizi Fortuna Licetija (*Fortunio Liceti: De monstrorum causis natura et differentiis, Libri duo, Patavii, 1634.*) po prvi put prikazani su ischiopagus blizanci spojeni u genitourinarnoj regiji [37].

U Srbiji ne postoji tačna evidencija o rađanju spojenih blizanaca. Nepotvrđeni podaci sa Dečje klinike KBC u Beogradu navode da se u Srbiji u proseku svake šeste ili sedme godine rodi jedan par spojenih blizanaca, a da je poslednji takav slučaj zabeležen u Smederevu 2003. godine [38]. Trinaest godina ranije, 1990., takođe u Smederevskoj bolnici, bili su rođeni carskim rezom thoracopagus blizanci, koji su zbog kardiorespiratorne insuficijencije umrli jedan sat posle porođaja [39]. Godine 1975. u selu Žitište kod Zrenjanina (Banat) rođeni su *ischiopagus tetrapus* spojeni blizanci, od kojih je drugi rođen mrtav. Hitno su bili prebačeni u Institut za dečje bolesti u Beogradu, ali je u toku pripreme za njihovo hirurško razdvajanje, zbog krstog vaskularnog tkiva umbilikalne vene, prilikom uvođenja katetera za angiografiju došlo do njene povrede i masivnog smrtonosnog krvarenja živog blizanca u zajedničku slobodnu trbušnu šupljinu [40]. Sledeći neuspešan pokušaj hirurškog razdvajanja spojenih blizanaca desio se 20 godina kasnije, 1995. godine na Odeljenju za dečju hirurgiju KC u Novom Sadu. Porođeni carskim rezom u 38-oj nedelji gestacione starosti, bili su spojeni donjim delom prednje strane grudnog koša i gornjim delom prednje strane trbušnog zida, sa dva srca i zajedničkom jetrom, kao i dva potpuno odvojena digestivna sistema (*thoracoxiphoomphalopagi*). U dobrom opštem stanju su bili operisani 18-og dana života. U zahvatu je učestvovala ekipa od 20 specijalista različitih grana medicine. Međutim, zbog komplikacija od strane insuficijencije i nekroze jetrenih ćelija, pneumonije i sepe, došlo je do letalnog ishoda desetog postoperativnog dana [41].

Dokument koji je prikazan svedoči o tome kako je u jednom malom selu na periferiji Habsburške monarhije, gotovo uz samu tursku granicu, dr Ernest Furjaković, sekundarni fizikus Sremske županije i sreski lekar u Rumi, porodio spojene blizance kod porodilje čiji je to bio sedmi porođaj. O tom porođaju je napisao izveštaj, opisao blizance, svojom rukom ih nacrtao, a preparat je, konzerviran u alkoholu, poslao profesoru anatomije dr Čausu u Peštu, radi ekspertize, a „za potrebe medicinske nauke“.

Iz doktorovog izveštaja može se zaključiti da je porođaj započeo u kući porodilje, kao što je to bilo uobičajeno u ono vreme, a kada je došlo do zastoja u fazi ekspanzije ploda bio je pozvan sreski lekar iz Rume, dr Furjaković, koji je dovršio porođaj manuelnom ekstrakcijom blizanaca za nožice, na šta upućuje opaska u izveštaju da je u porođaju prednjačila „jedna od tri nožice“.

Da li je porođaj bio terminski ili prevremeni u izveštaju se ne spominje. Ne može se čak ni pretpostaviti, pošto nije navedena telesna masa blizanaca pri rođenju. Isto tako ne može se znati da li su blizanci rođeni živi ili su bili

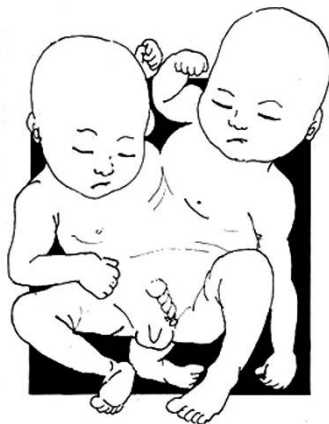mrtvorodeni. Nedoumicu stvara podatak da je porođaj bio 03. aprila, a doktor je blizance poslao profesoru u Peštu tek 26. aprila. Na osnovu toga moglo bi se pretpostaviti da su ipak neko vreme posle porođaja živeli.

Po pitanju klasifikacije, na prvi pogled bi se spojeni blizanci iz Srema mogli svrstati u kategoriju sa sestrama McCoi, sa „Dvoglavim dečacima“ braćom Toči i sa Maltežankama Džodi i Meri. Međutim, detaljnijom uporednom analizom anatomske građe ova tri para spojenih blizanaca i koristeći se klasifikacijom prema Vajlderu (*Haris Hawthorne Wilder*, američki zoolog) [42], može se zaključiti da: sestre McCoi pripadaju drugoj grupi „početnako spojenih blizanaca“ („*Diplopagus*“), spojenih u sakralnoj regiji („*Pygopagus*“), te da se najviše razlikuju od blizanaca iz Srema. Džodi i Meri su takođe u „*Diplopagus*“ grupi. One su spojene karlicom i delom kičme i imaju četiri noge („*Ischiopagus tetrapus*“). Za razliku od prethodnih, prema Vajlderu, braća Toči pripadaju grupi t.zv. „Nedovršenih“ spojenih blizanaca i to podgrupi „*Dicephalus dipus tetrabrachius*“, koji imaju dve noge. Oni su svojom anatomsom građom najpribližniji blizancima iz Srema, koji prema Vajlderu pripadaju grupi „*Dicephalus tripus tetrabrachius*“ i, za razliku od Toči braće imaju tri noge.

Spojene blizance koje je porodilo, opisao i nacrtao dr Furjaković je nazvao „monstrumima“ („nakazama“), što nije neobično za polovinu XVIII veka, kada se porođaj odigrao. Može se postaviti pitanje, zbog čega je blizance poslao profesoru u Peštu, odnosno da li je znao o kakvoj se vrsti „monstruma“ radi. Ako na studiju u Pešti nije čuo za spojene blizance, što nije za verovati, još je više za neverovati da kao doktor medicine i hirurgije i magistar obstetricije sve do 1852. o tome nije bio obavešten. U to vreme su Čeng i Eng već uveliko bili popularni kao estradne zvezde. Ostaje kao najverovatnija pretpostavka da je poslao blizance profesoru Čausu da bi ga ovaj, kao profesor anatomije, podrobnije izvestio o njihovoj unutrašnjoj građi i međusobnoj povezanosti njihovih organa. Drugi razlog je svakako bio taj, kako je i sam u izveštaju Komesarijatu napisao, da bi se sačuvali „za potrebe medicinske nauke“, znajući za njihovu veliku retkost. U prilog ovome govori i činjenica da su braća Toči 1879., kao izvanredno redak slučaj, bili prikazani kolegijumu švajcarskih lekara i prirodnjaka, kao i da ih je 1886. profesor Rudolf Virhov prikazao lekarskom konzilijumu. Zbog otpora porodice i njih samih nije uspeo da ih detaljnije pregleda, premda je želećo da ustanovi patoanomske pojedinosti njihove građe, kako je sam istakao.

Neosporno je da bi gotovo sve nejasnoće bile razrešene da je pronađen odgovor profesora Čausa dr Furjakoviću, ili bilo kakav drugi trag o ovom događaju, što nam nije uspjelo ni na Peštanskom medicinskom fakultetu, niti u Semmelweis-ovom muzeju u Budimu.

Za istoriju medicine značajna je i sama činjenica da je jedan lekar na krajnjem jugu Habsburške monarhije, u malom selu u središtu Sremske županije, vaginalno, manuelnom ekstrakcijom porodio spojene blizance, opisao ih i nacrtao, i da je to prvi spomen o porođaju spojenih blizanaca na teritoriji današnje Vojvodine. U ovom saopštenju prvi put je objavljen originalni dokument o tom događaju iz 1852. godine.



Klasifikacija blizanaca iz Srema - Dicephalus tripus tetrabrachius

#### NAPOMENA

*Ovaj je rad nastao na temelju izlaganja prezentiranog na 13. znanstvenom skupu "Rijeka i Riječani u medicinskoj povjesnici" održanom na Medicinskom fakultetu u Rijeci 9. studenog 2012. godine.*

## IZVORI I LITERATURA

1. Potter EL, Craig JM. Pathology of the fetus and the infant. Chicago: Year book Medical Publishers, 1975., 697 p.
2. Edmonds LP, Layde PM. Conjoined twins in the United states, 1970–1977. *Teratology* 1982,25(3):301–308.
3. Sijamski blizanci – Wikipedia ([http://sh.wikipedia.org/wiki/sijamski\\_blizanci](http://sh.wikipedia.org/wiki/sijamski_blizanci))
4. Conjoined twins – wikipedia, (<http://en.wikipedia.org/?title=siamese.twins>)
5. Kaufman MH. The embryology of conjoined twins. *Childs Nerv Syst* 2004,20(8–9):508–525.
6. Stanimirović D. Dr Amira Egić: Genetika nije tu mnogo kriva. *Glas javnosti* (Bg) 2003 jul 17.
7. Spencer R. Theoretical and analytical embryology of conjoined twins, Part I: Embryogenesis. *Clin Anat* 2000,13(1):36–53.
8. Spitz L, Kiely E. Conjoined twins. *JAMA*, 2003,289(10):1307–1310.
9. Pavelić J, Rozman K. Sijamski blizanci – od slučaja do slučaja. *JAHN*, 2012,3:5:245–254.
10. Chevalier J, Gheerbrant A. Rječnik simbola, Zagreb: Nakladni zavod MH. 1987.
11. Srejović D, Cermanović A. Rečnik grčke i rimske mitologije. Beograd: SKZ, Beograd, 1987.
12. Nerdy Science Blog>>axial bifurcation (<http://science.kukuchew.com/tag/axial-bifurcation/>)
13. Damn data/rare conjoined birds found/cabinet of wonders (<http://www.wundercabinett.co.uk/damndata/index.php?/archives/L>)
14. Đuričić D, Dobranić T, Grizelj J, Vince S, Samardžija M. Thoraco-omphalopagus et hernia umbilicalis - conjoined twins in simmental cattle. U: Mitrov D. ur. Proceedings Days of Veterinary Medicine Ohrid: Faculty of Veterinary Medicine Skopje, Macedonia, 2011: 81.
15. Fine E, Lewis PL, English TJ. Maneuver for vaginal dellivery of intact conjoined twins. *Obstet Gynecol* 1964,24:4:554–558.
16. Kapur VK, Kulkarni MS, Shenoy MU. Asymetric conjoined twins. *Pediatr Surg Int* 1997,12:308–309.
17. Sen C, Celik E, Vural A, Kepkek K. Antenatal diagnosis and prognosis of cojoined twins – a case report. *J Perinat Med*. 2003,31:5:427–430.
18. Spitz L, Kiely E. Success rate for surgery of conjoined twins. *Lancet* 2000,356:1765.
19. Kompanje EJO. The first successful separation of conjoined twins in 1689: some additions and corections. *Twin Res* 2004,7:6:537–541.



20. Rafensperger J. A philosophical approach to conjoined twins, *Pediatr Surg Int* 1997, 12: 249–255.
21. O'Connell JEA. Craniopagus twins: Surgical anatomy and embryology and their implications. *J Neurol Neurosurg Psychiatry* 1976, 39:1–22.
22. The tragic story of the firstman who separated conjoined twins. (<http://io9.com/5971090/the-tragic-story-of-the-first-man-who-separated-conjoined-twins>)
23. Atkinson L. Ethics and conjoined twins. *Childs Nerv Syst* 2004,20:504–507.
24. Autor. Originalan pisani dokument o porođaju spojenih blizanaca u Malim Radincima (Srem), br. 1224, 2. i 3. maj 1852 (dok.: lična arh. aut.)
25. Mičić M. Doktor medicine u Sremskoj županiji do 1848. godine. *Acta Hist Med Pharm Vet* 1969,IX:1–2:197–210.
26. Grmek MD. Inauguralne disertacije hrvatskih, srpskih i slovenačkih liječnika (1660–1865). *Starine* 1951,43.
27. Maksimović J. Zdravstvene prilike u Rumi od XVIII do XX veka i znameniti lekari Rume. *Zbornik (Ruma)* 1997,1,I.
28. Petrović J. Gomolava – arheološko nalazište. Ruma: Zavičajni muzej; Novi Sad: Vojvođanski muzej, 1984.
29. Antropomorfna figurina iz Vinče („Sijamski blizanci“). (<http://www.vumidet.net/forum/showthread.php?P=12225>)
30. The Biddenden Maids (<http://thehumanmarvels.comRP=11>)
31. Bonderson J. The Biddenden Maids: a curious chapter in the history of conjoined twins. *J R Soc Med* 1992,85:4:217–221.
32. *Developmental Biology 8e Online: A social history of cojoined twins.* (<http://8e.devbio.com/article.php?ID=113>)
33. Glezinger L. Medicinski kurioziteti. Beograd–Zagreb: Medicinska knjiga, 1980.
34. Todorov AB, Kohen KL, Spilotro V, Landau E. Craniopagus twins. *J Neurol Neurosurg Psychiatry* 1974,37:1291–1298.
35. Siamese twins to go their own ways after 28 Years. (<http://www.timesonline.co.uk/tol/news/world/article1198542.ece>)
36. Paris JJ, Elias-Jones AC. Do we murder Mary to save Jodie“ An ethical analysis of the separation of the Manchester conjoined twins. *Postgrad Med J* 2001,77:593–598.
37. From „Monsters“ to Modern Medical Miracles; The History of Conjoined Twins. (<http://medgadget.com/archives/2008/02/siamese.hystory.html>)
38. Urođene anomalije dece (<http://www.webmedicina.org/artug/nosti/trudnoća/5017-urođene-anomalije-dece>)
39. Avramović B, Čortan M. Sijamski blizanci – prikaz slučaja. *Acta Traum Serb* 1989/90,IX;86–87.

40. Tucaković G, Kanjuh V, Bešević I, Velimirović D, Lastić-Maletić S. Slučaj spojenih blizanaca (ischiopagus tetrapus), Kongenitalne anomalije, Beograd: Galenika. 1976, III, 227–240.
41. Marinković S, Petrović S, Stojanović S, Pajić D, Peković-Zrnić V, Cvejanov M, Fabri M, Nićin S, Dobanovački D, Pejakov L, Jokić R, Borišev V, Petković L, Belić P, Komarčević A. Razdvajanje spojenih blizanaca, U: Kulauzov M. /ur./. Stremljenja i naučna dostignuća u medicini: zbornik radova saopštenih na jubilarnom simpozijumu povodom 35-godišnjice Medicinskog fakulteta u Novom Sadu. Novi Sad: Medicinski fakultet, 1995.
42. Wilder HH. Duplicate twins and monsters. Am J Anat 1964,3:387.

#### SAŽETAK

*U radu je dan prikaz prvog originalnog dokumenta o rođenju spojenih blizanaca na teritoriju današnje Vojvodine. Dokument pod brojem 1224 sastoji se od dva rukopisna arka. Na prvoj strani prvog arka nalazi se opis i crtež porođenih blizanaca. Nacrtao ih je i opisao dr Ernest Furjaković, pokrajinski liječnik u Rumi i sekundarni fizikus Sremske županije, koji je prisustvovao i rukovodio porođajem. Porođaj se dogodio u noći između 2. i 3. travnja 1852. godine u Malim Radincima, malom selu u Sremskoj županiji, nedaleko od Rume, na krajnjem jugu Habsburške monarhije. Blizance je, konzervirane u alkoholu, poslao profesoru anatomije u Pešti, „za potrebe medicinske znanosti“, kako je u izvještaju naveo. Drugi arak istog dokumenta odnosi se na potvrdu da je tadašnji Komesarijat u Rumi prosljedio doktorov izvještaj Visokoj Zemaljskoj Vladi u Temišvaru.*

*U wodnom dijelu rada autori su iznijeli do sada poznate podatke o pojavi spojenih blizanaca u svijetu, koji su korišteni radi uspoređivanja s prikazanim slučajem. Podaci se odnose na učestalost pojave spojenih blizanaca u populaciji, postojeće teorije o njihovom nastanku u toku embriogeneze, njihovu klasifikaciju, postupak u slučajevima dijagnostičirane trudnoće sa spojenim blizancima i načinu njihovog porođaja. Također se odnose na postupke suvremene dijagnostike, na mogućnosti njihovog kirurškog razdvajanja i etička pitanja koja ona sa sobom nosi.*

*Slijedi segment rada koji je posvećen analizi prikazanog dokumenta, kao i uspoređenju nekolice slučajeva najznačajnijih spojenih blizanaca u svijetu sa slučajem spojenih blizanaca iz Srema, kako su ih autori rada nazvali. Autori su prikazali i kratku biografiju liječnika koji je blizance porodio. Na koncu zaključuju da je ovim radom dat prvi prikaz dokumenta o rođenju prvih do danas poznatih spojenih blizanaca na teritoriju današnje Vojvodine.*

**Ključne riječi:** *spojeni blizanci; sijamski blizanci; Sremska županija; Ruma, Vojvodina.*