

# KIRURŠKO LIJEČENJE HALUKSA VALGUSA VLASTITOM METODOM: OPERACIJSKA TEHNIKA I PRIKAZ 100 BOLESNIKA

## SURGICAL TREATMENT OF HALLUX VALGUS WITH NEW METHOD: OPERATIVE TECHNIQUE AND REVIEW OF 100 CASES

IVICA LUCIJANIĆ, GORAN BIČANIĆ, TATJANA CICVARA PEĆINA, MARKO PEĆINA\*

**Deskriptori:** Haluks valgus – kirurgija; Metatarzalne kosti – kirurgija; Osteotomija – metode; Ishod liječenja

**Sažetak.** Prikazujemo operacijsku tehniku i rezultate liječenja za novu, trodimenzionalnu metodu korekcije haluksa valgusa razvijenu u OB Karlovac koju je uveo dr. Ivica Lucijanić. Bolesnici obuhvaćeni istraživanjem liječeni su od 2001. do 2008. godine. Klinički i radiološki evaluirani su prije i prosječno 4,5 godina poslije liječenja. Po bodovnoj ljestvici American Orthopaedic Foot and Ankle Society stanje je poboljšano s 48,56 na 92,34 boda. Vrijeme oporavka do povratka na posao bilo je prosječno 7,7 tjedana. Rezultat je bio odličan i dobar u 93%, zadovoljavajući u 5% i loš u 2% stopala. Kut haluksa valgusa smanjen je nakon operacije s prosječno 29,7° na 9,3°. Prvi intermetatarzalni kut smanjen je prosječno s 12,5° na 5,2°. Kut nagiba prve metatarzalne kosti u sagitalnoj ravnini povećan je prosječno za 5,3°. Kongruencija prvog metatarzofalangealnog zgloba i položaj medijalne sesamoidne kosti su ispravljani. Nova metoda omogućuje korekciju haluksa valgusa u sve tri ravnine u prostoru te rješava problem metatarsalgije.

**Descriptors:** Hallux valgus – surgery; Metatarsal bones – surgery; Osteotomy – methods; Treatment outcome

**Summary.** We present the operative technique and treatment results for a new three-dimensional method for hallux valgus correction. Lucijanić procedure was developed at the Department of Orthopaedic Surgery, General Hospital Karlovac, where patients enrolled in this study were treated from 2001 to 2008. Clinical and radiological evaluation was performed in 100 cases with a mean follow-up of 4.5 years. Mean American Orthopaedic Foot and Ankle Society score improved from 48.56 preoperatively to 92.34 points postoperatively. Average recovery time and return to work was 7.7 weeks. Result was excellent or good in 93%, fair in 5% and poor in 2% of feet. On the average hallux valgus angle decreased from 29.7° to 9.3° and on the average intermetatarsal angle decreased from 12.5° to 5.2°. First metatarsal inclination angle on average increased 5.3°. First metatarsophalangeal joint congruence and tibial sesamoid position were corrected. The new method allows for correction of hallux valgus deformity in all three planes and for metatarsalgia attenuation.

Liječ Vjesn 2011;133:20–25

*Hallux valgus* je najčešća deformacija stopala. Smatra se da čak do 25% stanovništva u civiliziranome svijetu ima taj deformitet, a 10 puta je češći u žena nego u muškaraca.<sup>1,2</sup> Za nastanak halluxa valgusa postoji više predisponirajućih čimbenika koji se mogu podijeliti na endogene, poput anatomske varijacije stopala, biomehaničke, nestabilnost prve metatarzalne kosti i sl., dakle nasljednih čimbenika, te egzogene kao što su npr. nefiziološka obuća (visoka peta i uske cipele). Deformacija je karakterizirana valgusnim položajem palca, povećanim prvim intermetatarzalnim kutom, pseudoegzostozom medijalne strane glavice prve metatarzalne kosti te unutarnjom rotacijom palca. Liječenje može biti konzervativno i operacijsko. Konzervativnim liječenjem može se zaustaviti progresija, ali se nikako ne može ispraviti deformacija. Neoperativno liječenje uključuje nošenje ortopedskih uložaka s metatarzalnim jastučićem, adekvatne obuće (široke i mekane), u nekim slučajevima ortoza, te intenzivne vježbe za intrinzične mišiće stopala i mišića potkoljenice iako je njihova vrijednost upitna.<sup>3</sup> Operacijsko liječenje provodi se od 19. stoljeća te je do danas opisano više od 100 operacijskih metoda.<sup>4</sup> Najčešća indikacija za operacijsko liječenje je bol koja se ne može kontrolirati neoperacijskim metodama, a postoje i estetske indikacije. Odabir metode operacijskog liječenja ovisi o tipu halluxa valgusa, životnoj dobi i zahtjevima bolesnika, te iskustvu operatera i tehničkim mogućnostima.<sup>2</sup> U liječenju haluksa valgusa najviše su se izvodile osteotomije u distalnom dijelu prve metatarzalne kosti. Te su distalne osteotomije preporučene kod malih i umjerenih deformacija palca kod kojih nema ar-

trotskih promjena u prvome metatarzofalangealnom zglobu te je kut halluxa valgusa do 50°, a intermetatarzalni kut do 20° (ili 15° prema nekim autorima), što omogućuje korekciju većine komponenata deformacije (kut haluksa valgusa, intermetatarzalni kut, kut nagiba zglobne površine glavice prve metatarzalne kosti, dužinu prve metatarzalne kosti i položaj sesamoidnih kostiju).<sup>2,5</sup> Najčešći rizik kod distalnih osteotomija je razvoj avaskularne nekroze glavice prve metatarzalne kosti. U Službi za ortopediju Opće bolnice u Karlovcu Lucijanić je razvio novu metodu operacijske korekcije haluksa valgusa koja se zasniva na distalnoj osteotomiji prve metatarzalne kosti, trodimenzionalnoj korekciji i stabilnoj unutarnjoj fiksaciji fragmenata jednim djelomično narezanim spongioznim vijkom promjera 4,0 mm. Za uspješno liječenje haluksa valgusa autorovom metodom potrebna je pomna prijeoperacijska evaluacija i plan operacije kod svakoga pojedinog bolesnika te točno izvođenje zahvata, uzimajući u obzir potrebne kliničke i radiološke parametre. Nova operacijska metoda razvijena u Općoj bol-

\* Služba za ortopediju Opće bolnice Karlovac u Karlovcu (dr. sc. Ivica Lucijanić, dr. med.), Klinika za ortopediju Medicinskog fakulteta Sveučilišta u Zagrebu, KBC Zagreb (dr. sc. Goran Bičanić, dr. med.), Klinički zavod za radiologiju Kliničke bolnice Dubrava u Zagrebu (Tatjana Cicvara Pećina, dr. med.), Medicinski fakultet Sveučilišta u Zagrebu (akademik Marko Pećina, dr. med.)

Adresa za dopisivanje: Dr. sc. I. Lucijanić, Služba za ortopediju Opće bolnice Karlovac, Andrije Štampara 3, 47000 Karlovac, e-mail: ivica.lucijanic@ka.t-com.hr

Primljeno 9. svibnja 2010., prihvaćeno 22. listopada 2010.

nici u Karlovcu prikazana je u svjetskoj medicinskoj literaturi<sup>6,7</sup> te ćemo ovdje dati samo shematski prikaz same metode (slika 1).

Za kirurško liječenje haluksa valgusa vlastitom trodimenzionalnom metodom distalne osteotomije metatarzalne kosti određeni su bolesnici s kutom haluksa valgusa ne većim od 50° te intermetatarzalnim kutom do 20°, bez neurocirkulatornih i upalnih bolesti stopala, bez artrotskih, upalnih te reumatskih promjena u prvome metatarzofalangealnom zglobu, tj. bolesnici s umjerenom deformacijom. Za jače izražene deformacije haluksa valgusa rabe se druge operacijske metode poput osteotomije proksimalnog dijela prve metatarzalne kosti, osteotomije dijafize prve metatarzalne kosti i »Scarf« osteotomije, »Chevron« osteotomije (i njezine modifikacije), te artrodeze prvog metatarzofalangealnog zgloba.<sup>2,4,5,8</sup> Primjenom vlastite trodimenzionalne osteotomije uz fiksaciju osteotomiranih dijelova metatarzalne kosti vijkom olakšano je i postoperacijsko liječenje. Prvog poslijeoperacijskog dana bolesnici ustaju oslanjajući se na petu i vanjski rub operiranog stopala ili hodaju u posebnoj postoperacijskoj obući razvijenoj u Službi za ortopediju Opće bolnice Karlovac. Prednji dio ove specijalne obuće je elastičan tako da glavice metatarzalnih kostiju nisu poduprte. Na ovaj način zaštićuje se prednji dio stopala od opterećivanja, omogućuje lak hod i brz povratak uobičajenim aktivnostima. Potplat, don ova obuće je prednjim dijelom blago rotiran medijalno kako bi zaštitio korekciju deformacije. Ova obuća se nosi 4 do 6 tjedana. Sličnu obuću u postoperacijskom tijeku rabe i drugi autori.<sup>9</sup> Šavovi se vade nakon dva tjedna i tada se bolesnici pouče o kupkama i provođenju pasivnih vježbi mobilizacije prvoga metatarzofalangealnog zgloba. Šest tjedana nakon kirurškog zahvata postupno se dopušta normalno opterećenje i hod te normalna obuća. Dva mjeseca nakon zahvata liječenje je završeno te se tada radiološki utvrdi cijeljenje osteotomije, a bolesnici se obično vraćaju na posao. Mnogi koji posao obavljaju sjedeći vrate se na posao i prije. Vijak se odstranjuje 4–6 mjeseci nakon operacije, ambulantno u lokalnoj anesteziji kroz malu inciziju.

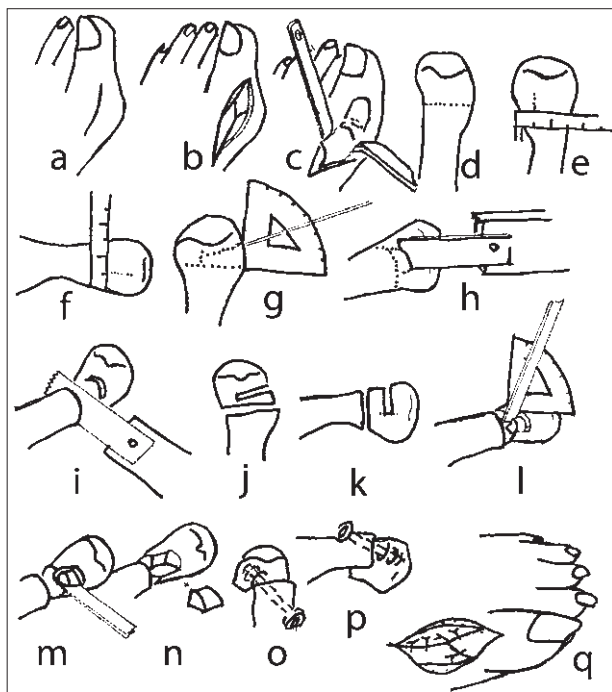
### Ispitanici

Poduzeli smo prospektivnu studiju kod 100 bolesnika liječenih zbog halluxa valgusa vlastitom metodom kirurške korekcije halluxa valgusa u Općoj bolnici Karlovac u razdoblju od studenoga 2001. godine do svibnja 2008. Iz studije su isključeni bolesnici kod kojih je bila istodobno učinjena i korekcija deformiranih drugih prstiju ili učinjena korektivna osteotomija na drugim metatarzalnim kostima. Ovom studijom nije obuhvaćeno ni prvih 30 bolesnika liječenih ovom vlastitom metodom tijekom tzv. »razdoblja učenja« jer za sve nove operacijske metode postoji tzv »krivulja učenja« (engl. *learning curve*).

### Metode

Podatke smo prikupili prije, tijekom i nakon liječenja prema preporuci American Orthopaedic Foot and Ankle Society (AOFAS).<sup>10</sup> Za kliničku evaluaciju rabili smo AOFAS Hallux Metatarsophalangeus Interphalangeus Score (HMIS), 100-bodovnu ljestvicu kojom su ocijenjeni bolnost, funkcija i položaj palca stopala prije i nakon liječenja.<sup>11</sup>

U radiološkoj obradi rabile su se standardne dorzoplantarne i profilne snimke stopala te aksijalne snimke glavice metatarzalnih kostiju. Na dorzoplantarnoj rendgenskoj snimci stopala mjerenjem na uobičajeni način određena je



Slika 1. Shematski prikaz operativnog liječenja haluksa valgusa autorovom metodom: A – medijalni rez kože, B – incizija zglobne čahure u obliku slova Y, C – subperiostalno prikazivanje vrata prve metatarzalne kosti, D – određivanje mjesta proksimalne supkapitalne osteotomije, E – određivanje lateralnog pomaka, F – određivanje smjera distalne supkapitalne osteotomije, G – distalna supkapitalna osteotomija, H – proksimalna subkapitalna osteotomija, I – izgled osteotomija s dorzalne strane, J – spajanje osteotomija na dorzalnoj strani pod kutom ovisnim o pronaciji prve metatarzalne kosti, K – spajanje osteotomija na medijalnoj strani i isijecanje koštanog klina osteotomom, L – klin je isječen, fragmenti su razdvojeni, a na distalnom zaostaje zubac kosti lateralno-plantarno, M – izgled s dorzalne strane nakon što je distalni fragment pomaknut u prostoru i postavljen na proksimalni te učinjena osteosinteza, N – izgled s medijalne strane, O – medijalna kapsulografija.

Figure 1. Schematic diagram of operative hallux valgus treatment with author's method: A – medial skin incision, B – Y shaped incision of joint capsule, C – subperiosteal exposure of neck of the first metatarsal, D – marking of the proximal subcapital osteotomy, E – lateral shift measurement, F – plantar shift measurement, G – planning of the direction of the distal subcapital osteotomy, H – distal subcapital osteotomy, I – proximal subcapital osteotomy, J – dorsal view of the osteotomies, K – lateral view of the osteotomies, L – connecting osteotomies on dorsal side dependent on the pronation of the first metatarsal, M – connecting osteotomies on the medial side, N – bone is resected, fragments separated, and there is a small spur on the distal fragment on the lateral side, O – view from dorsal side after distal fragment lateralization and fixation, P – medial side view after plantarization, Q – medial capsuloraphy.

veličina kuta haluksa valgusa, prvog intermetatarzalnog kuta, kuta nagiba zglobne površine glavice prve metatarzalne kosti, relativna dužina prve metatarzalne kosti, a utvrđen je i položaj medijalne sesamoidne kosti i kongruentnost prvoga metatarzofalangealnog zgloba. Na profilnoj rendgenskoj snimci stopala izmjeren je kut nagiba prve metatarzalne kosti u sagitalnoj ravnini, a na aksijalnim snimkama glavica metatarzalnih kostiju određen je kut pronacije prve metatarzalne kosti.

### Statistička analiza

Rezultati su prikazani tablično sa sljedećim parametrima deskriptivne statistike: aritmetička sredina, standardna devijacija, minimalna i maksimalna vrijednost (tablica 1). Di-

Tablica 1. Prijeoperacijski i poslijeoperacijski rezultati 100 slučajeva  
Table 1. Preoperative and postoperative results of 100 cases

	kut halluxa valgusa (°) hallux valgus angle (°)		1. intermetatarzalni kut (°) intermetatarsal angle (°)		nagib zglobne površine glavice 1. MT kosti (°) inclination of joint head surface of 1 <sup>st</sup> MT bone (°)		relativna dužina 1. MT kosti (mm) relative length of 1 <sup>st</sup> MT bone (mm)		pronacija 1. MT kosti (°) 1 <sup>st</sup> MT bone pronation (°)	
	preop.	postop.	preop.	postop.	preop.	postop.	preop.	postop.	preop.	postop.
aritmetička sredina arithmetic mean	29,7	9,3	12,5	5,2	14,5	-2,5	3,3	-3,3	6,9	-0,2
standardna devijacija standard deviation	7,7	5,7	3,1	2,7	6	6,7	3	3	6,9	4,6
medijan median	29	9	12	5	14	-1	3,5	-3	8	0
minimum minimum	12	-2	5	0	2	-35	-3	-13	-15	-18
maksimum maximum	50	26	20	12	30	10	14	5	22	16
p	<0,001									

strubicije kvantitativnih varijabla testirane su na normalnost Smirnov-Kolmogorovljevim testom. S obzirom na to da većina varijabla nije slijedila normalnu raspodjelu, primijenjen je Wilcoxonov test sume rangova za usporedbu rezultata mjerena prije, s onima nakon operacije.

## Rezultati

### Klinički rezultati

Svih 100 bolesnica obuhvaćenih ovom studijom žalilo se prije operacije na bol i deformaciju palca stopala te otežano nošenje obuće. Operirano je 45 desnih i 55 lijevih stopala.

Bolesnice su praćene 55 mjeseci  $\pm$  24,9 mjeseci (raspon 20–97 mjeseci). Prosječna dob u vrijeme zahvata iznosila je  $45,8 \pm 12,5$  godina (raspon 18–70 godina). Vrijeme oporavka do povratka na posao ili vraćanja uobičajenim aktivnostima iznosilo je  $7,7 \pm 1,8$  tjedana (raspon 5–16 tjedana).

Prema AOFAS-HMIS 100-bodovnoj ljestvici došlo je do poboljšanja kliničkih parametara s  $48,6 \pm 12,4$  boda (raspon 24–77 bodova) na  $92,3 \pm 7,9$  bodova (raspon 67–100 bodova). Kod 73 bolesnice postignut je odličan rezultat, kod 20 dobar, kod 5 zadovoljavajuć, a kod dvije loš.

Kod 38 bolesnica prije kirurškog zahvata bila je prisutna metatarzalgija kako smo označili bolnost ispod glavica metatarzalnih kostiju, obično druge. Kod sedam bolesnica prije prisutna metatarzalgija nije utklonjena već je, iako manje intenzivna, ostala nakon zahvata, a riješena je ortopedskim uloškom. Pored toga, kod jedne je bolesnice prije operacije bila prisutna metatarzalgija ispod 2. i 3. metatarzalne kosti te se izgubila nakon operacije, ali se javila bol ispod glavice 4. metatarzalne kosti.

### Radiološki rezultati

Osteotomije kod gotovo svih bolesnica srasle su u dobru položaju. Kut haluksa valgusa korigiran je s  $29,7^\circ \pm 7,7^\circ$  (raspon  $12^\circ$  do  $50^\circ$ ) na  $9,3^\circ \pm 5,7^\circ$  (raspon  $-2^\circ$  do  $26^\circ$ ). Prvi intermetatarzalni kut smanjen je s  $12,5^\circ \pm 3,1^\circ$  (raspon  $5^\circ$  do  $20^\circ$ ) na  $5,2^\circ \pm 2,7^\circ$  (raspon  $0^\circ$  do  $12^\circ$ ). Nagib zglobne površine glavice prve metatarzalne kosti smanjen je s  $14,5^\circ \pm 6^\circ$  (raspon  $2^\circ$  do  $30^\circ$ ) na  $-2,5^\circ \pm 6,7^\circ$  (raspon  $-35^\circ$  do  $10^\circ$ ). Relativna dužina prve metatarzalne kosti smanjena je s  $3,3 \pm 3$  milimetra (raspon  $-3$  do  $14$  milimetara) na  $-3,3 \pm 3$  milimetra (raspon  $-13$  milimetara do  $5$  milimetara). Položaj

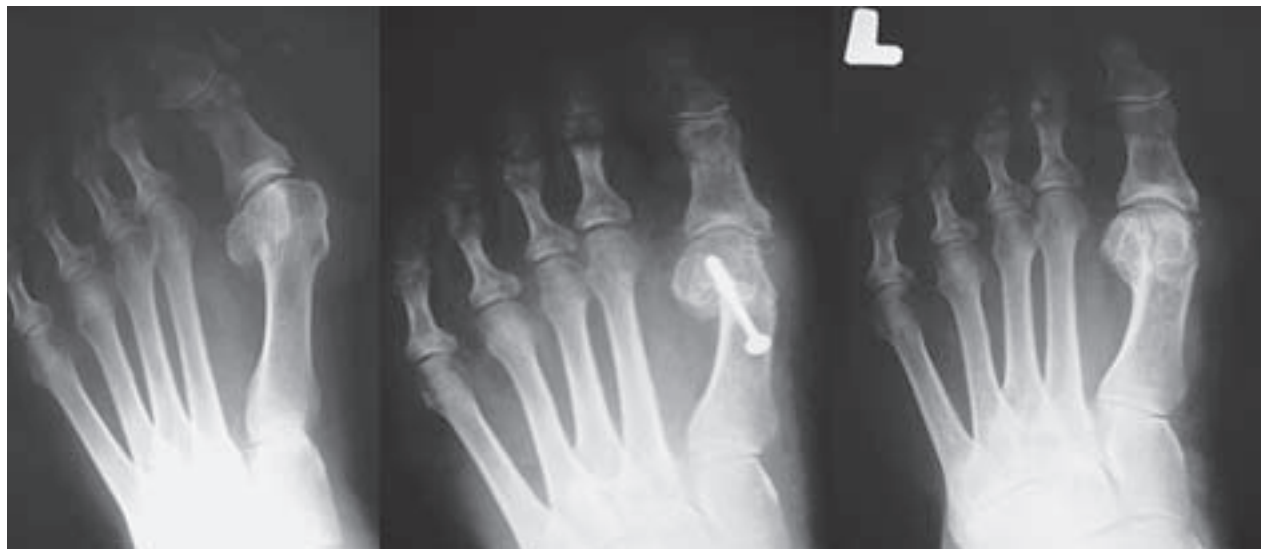medijalne sezamoidne kosti korigiran je s drugog stupnja na nulti stupanj, a kongruencija prvoga metatarzofalangealnog zgloba s prvog stupnja na nulti stupanj. Nagib prve metatarzalne kosti u sagitalnoj ravnini povećan je s  $22,9^\circ \pm 2,9^\circ$  (raspon  $16^\circ$  do  $29,5^\circ$ ) na  $28,3^\circ \pm 3,5^\circ$  (raspon  $19^\circ$  do  $39^\circ$ ). Kut pronacije prve metatarzalne kosti smanjen je sa  $6,9^\circ \pm 6,9^\circ$  (raspon  $-15^\circ$  do  $22^\circ$ ) na  $-0,2^\circ \pm 4,6^\circ$  (raspon  $-18^\circ$  do  $16^\circ$ ).

### Komplikacije

Komplikacije su se javile kod 11 bolesnica, i to: u jedne bolesnice javila se površinska infekcija rane koja je izliječena antibiotikom i previjanjima; u dvije bolesnice suviše je prominirao dorzomedijalno distalni kraj proksimalnog ulomka što se moralo korigirati kirurškim zahvatom. U skupinu loših rezultata uvrštena je bolesnica u koje se nakon zahvata javila metatarzalgija ispod glavice druge metatarzalne kosti. U jedne se bolesnice metatarzalgija pojavila pola godine nakon operacije, i to jačeg intenziteta nego što je bila prije operacije i nije se mogla ublažiti ortopedskim uloškom te je riješena korektivnom osteotomijom druge metatarzalne kosti Helalovom metodom i postignut je dobar rezultat. Umanjena deformacija palca ostala je prisutna u jedne bolesnice što se može smatrati recidivom deformacije. U jedne bolesnice nađena je hipoestezija operiranoga nožnog palca, a u jedne bolesnice se nakon odstranjenja vijka javio neurinom koji je utklonjen kirurški. Produženo zarastanje operativne rane dogodilo se samo u jedne bolesnice. Produženi edem stopala u trajanju dužem od dva mjeseca bio je prisutan u dvije bolesnice.

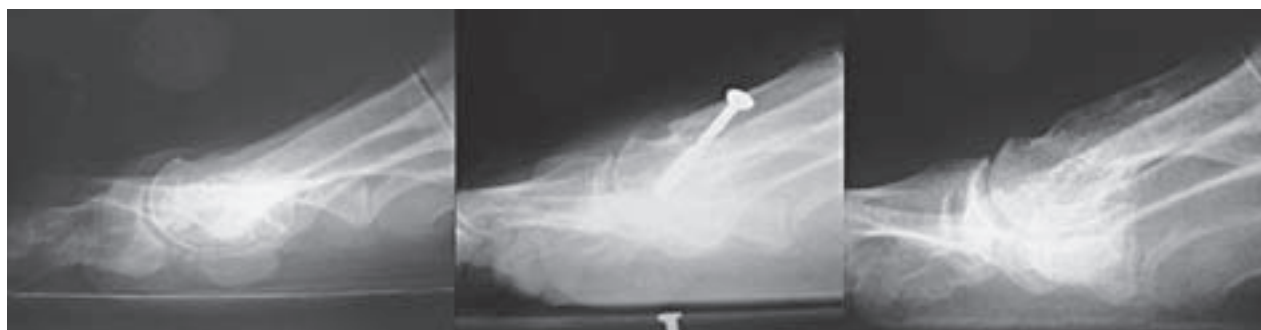## Rasprava

*Hallux valgus* je rezultat složenih promjena u strukturi i funkciji stopala uz promijenjenu cjelokupnu biomehaniku stopala.<sup>12</sup> Razumljivo je stoga da je liječenje haluksa valgusa složeno i često predmetom oprečnih stavova. *Hallux valgus* je trodimenzionalna deformacija i za njegovu evaluaciju potrebne su najmanje tri rendgenske snimke stopala, dorzoplantarna, profilna i aksijalna. Skeletni parametri dobiveni ovim snimkama uz kliničke čimbenike temelj su planiranja kirurškog zahvata i korekcije haluksa valgusa. Pri tome treba uzeti u obzir da se na rendgenskim snimkama mjere



Slika 2. Dorzoplantarna rendgenska snimka lijevog stopala. Slijeva nadesno: prije operacije, dva mjeseca poslije i osam godina poslije korekcije haluksa valgusa autorovom metodom gdje je vidljiv pomak distalnog fragmenta prve metatarzalne kosti u horizontalnoj ravnini (glavica je lateralizirana, a rotirana medijalno). Korigiran je kut haluksa valgusa, prvi intermetatarzalni kut, nagib zglobne površine glavice prve metatarzalne kosti i položaj sesamoida te uspostavljena kongruencija zgloba.

Figure 2. Dorsoplantar X-ray of the left foot. From left to right: before surgery, two months after and eight years after correction of hallux valgus deformity with author's method. Lateral shift of the distal fragment of the first metatarsal is seen in horizontal plane (head is lateralized and rotated medially). Hallux valgus angle is corrected as well as first intermetatarsal angle, distal metatarsal articular angle, sesamoid position and congruency of the joint is restored.



Slika 3. Profilna rendgenska snimka lijevog stopala. Slijeva nadesno: prije operacije, dva mjeseca nakon i osam godina nakon korekcije haluksa valgusa autorovom metodom kada je vidljiv plantarni pomak distalnog fragmenta prve metatarzalne kosti u sagitalnoj ravnini (glavica je plantarizirana).

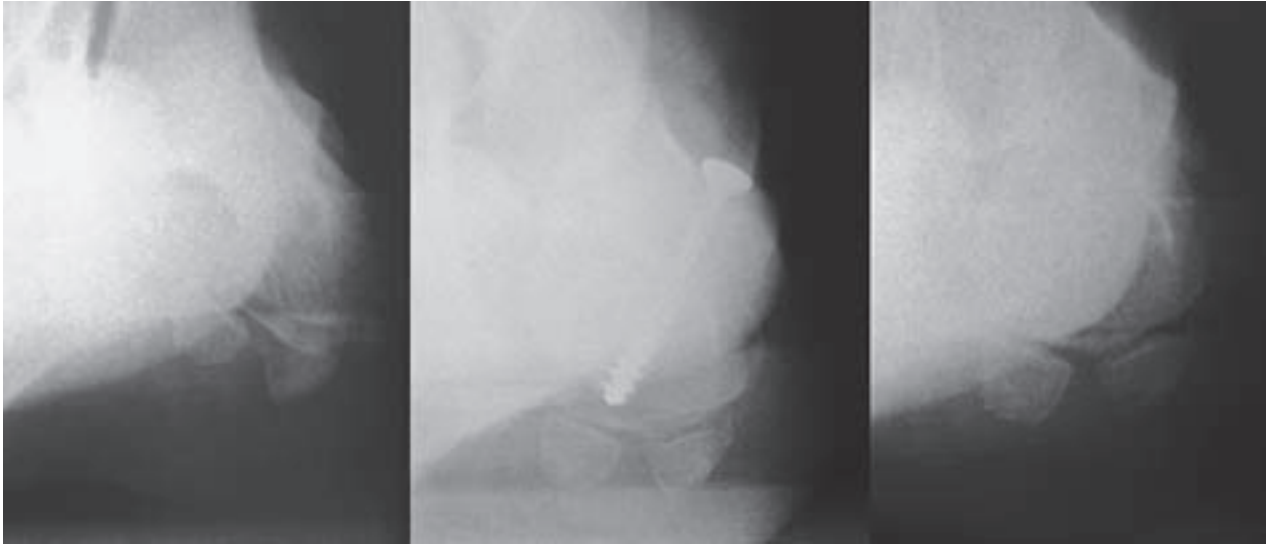
Figure 3. Lateral X-ray view of the left foot. From left to right: before surgery, two months after and eight years after correction of hallux valgus deformity with author's method. Plantar shift of the distal fragment of the first metatarsal is seen in sagittal plane (plantarization of the head).

projicirani kutovi te je svakako moguća određena pogreška u mjerenju, kako preoperativno tako i postoperativno.

U operacijskom liječenju halluxa valgusa najviše su se izvodile osteotomije u distalnom dijelu prve metatarzalne kosti, koje omogućuju korekciju većine komponenata te složene deformacije stopala. Iako različita oblika i izvedbe sve distalne osteotomije prve metatarzalne kosti imaju sličnu biomehaničku osnovu, tj. omogućuju promjenu položaja glavice prve metatarzalne kosti, neke metode čak u sve tri dimenzije. Pomicanjem distalnog fragmenta lateralno smanjuje se prvi intermetatarzalni kut. Različitim usmjerenjem osteotomije te pomicanjem distalnog fragmenta (glavice metatarzalne kosti) može se postići skraćenje, produženje, plantarni ili dorzalni pomak fragmenta. Kod nekih se osteotomija distalni fragment može zakretati u horizontalnoj ravnini čime se ispravi povećani nagib zglobne površine glavice metatarzalne kosti. Rotacijom distalnog fragmenta u frontalnoj ravnini može se korigirati pronacija prve metatarzalne kosti.<sup>13-21</sup>

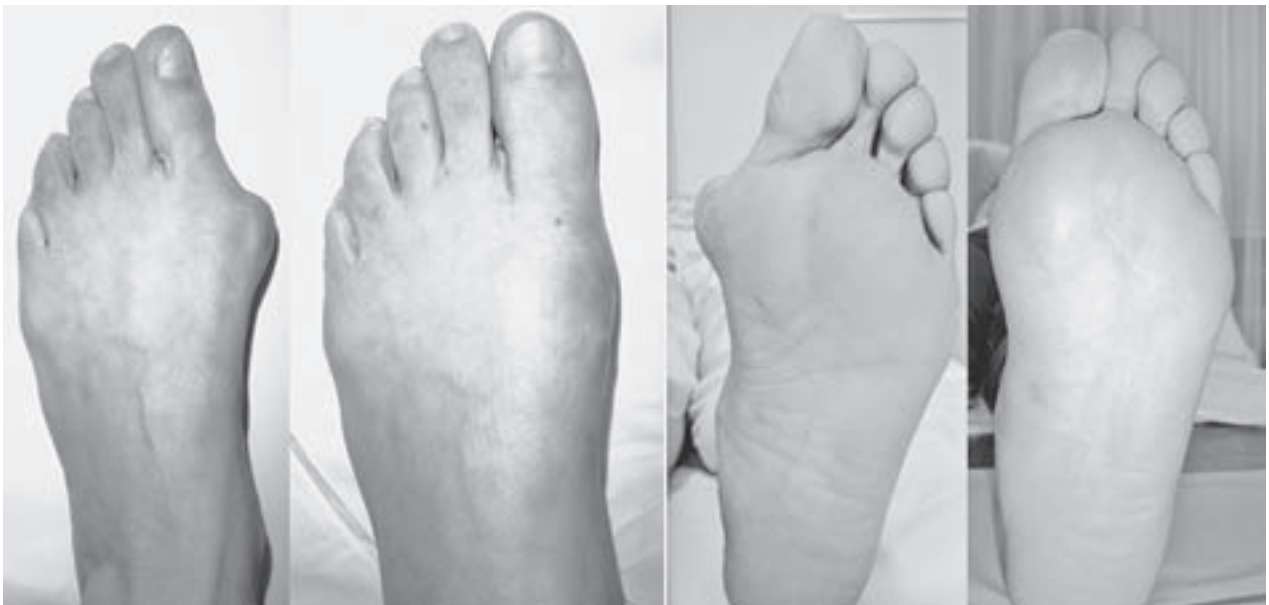Vlastita trodimenzionalna osteotomija omogućuje preoblikovanje distalnog dijela metatarzalne kosti, preciznu korekciju svih komponenata haluksa valgusa te poboljšanje biomehaničkih odnosa prednjeg dijela stopala. U horizontalnoj ravnini (slika 2) distalni se ulomak uz pomicanje prema lateralno, može po potrebi rotirati oko y-osi prema medijalno čime se ispravi (smanji) nagib zglobne površine glavice prve metatarzalne kosti. U horizontalnoj ravnini distalni se fragment pomiče i proksimalno, time se skрати kost, relaksira zglob i omogućuje uspostava njegove kongruencije obično bez opuštanja mekih tkiva na lateralnoj strani zgloba. Usmjerenjem osteotomije prema lateralno i distalno kost se može i produžiti. Korekcija u sagitalnoj ravnini (slika 3) ostvaruje se pomicanjem distalnog ulomka prema plantarno i/ili s pomoću njegove rotacije oko x-osi. Ovime se postigne plantarizacija ulomka, povećana nagib kosti odnosno smanji elevacija kosti koja je česta komponenta halluxa valgusa. Korekcija u frontalnoj ravnini (slika 4) ostvaruje se rotacijom distalnog ulomka oko z-osi i time se





Slika 4. Aksijalna rendgenska snimka glavica metatarzalnih kostiju lijevog stopala. Slijeva nadesno: prije operacije, dva mjeseca nakon i osam godina nakon korekcije haluksa valgusa autorovom metodom kada je vidljiva korekcija pronacije prve metatarzalne kosti.

Figure 4. Axial X-ray of the left foot. From left to right: before surgery, two months after and eight years after correction of hallux valgus deformity with author's method. Correction of the pronation is seen on the first metatarsal.



Slika 5. Klinički izgled lijevog stopala. Slijeva nadesno: s dorzalne strane prije operacije i nakon operacijske korekcije lijevog stopala metodom dr. Lucijanića te s plantarne strane prije i nakon operacije.

Figure 5. Photo of the left foot. From left to right: dorsal view of the foot before the surgery and after correction of of hallux valgus deformity with Lucijanic's method followed by plantar view before and after the surgery.

korigira pronacija kosti. U stvarnosti se promjene položaja distalnog fragmenta zbivaju istodobno i komponente ovog zbivanja su međusobno zavisne. Složenost postupka iziskuje njegovo pomno planiranje i izvođenje. Stabilna osteosinteza vijkom omogućuje brz oporavak i osigurava izdašniji pomicanje distalnog fragmenta u sve tri ravnine, a osobito plantarno, što kompenzira skraćenje metatarzalne kosti koje tada može biti veće i time omogućiti bolju relaksaciju zgloba i uspostavljanje njegove kongruentnosti bez opuštanja na lateralnoj strani. Ovim se pak dodatno umanjuje rizik od aseptičke nekroze glavice prve metatarzalne kosti, iako ne potpuno jer avaskularna nekroza najčešće nastaje kao po-

sljedica izravnog ozljeđivanja plantarnomedijalnog dijela hvatišta zglobne čahure. Djelomično narezani 4,0-milimetarski spongiozni vijak i instrumenti za njegovo postavljanje dio su uobičajenog općeg ortopedskog instrumentarija, nisu skupi, a rukovanje njima je jednostavno i lako. Osteotomija, koju karakterizira zubac i na plantarnoj strani stabilnija je od Mitchellove, a pogotovo uz stabilnu osteosintezu jamči brzo cijeljenje kosti, veću i sigurniju korekciju (slika 5) te predvidljive i trajne rezultate.<sup>4,6,7</sup> Uz korekciju deformacije palca stopala potrebno je ispraviti i deformacije drugih prstiju kako ne bi bile uzrok neuspjeha poduzetog liječenja halluxa valgusa. Na temelju provedenih istraživanja možemo

zaključiti da, iako tehnički zahtjevnija, vlastita 3D metoda zbog postignutih boljih rezultata ima prednost pred Mitchellovom operacijskom metodom. Pri tome je ponovno potrebno naglasiti važnost preoperativnog planiranja i tehnički minuciozno izvršenog kirurškog zahvata uz odgovarajuću poslijeoperacijsku rehabilitaciju.<sup>4,6,7,22</sup>

Metatarzalgija je uz *hallux valgus*, prije kirurškog zahvata bila prisutna kod 38% naših bolesnika. Sličnu učestalost metatarzalgije navode Robinson (40%) i Shapiro (33%).<sup>2,13</sup> Preoperativna metatarzalgija ostala je nakon kirurškog zahvata samo u slučajevima gdje plantarni pomak glavice metatarzalne kosti nije bio dostatan. U bolesnice kod koje se javila metatarzalgija nakon kirurškog zahvata druga metatarzalna kost bila je prije zahvata relativno kraća od prve za 3 mm. Kut nagiba prve metatarzalne kosti iznosio je prije operacije 18°, a poslije samo 19°, što upućuje na tek beznačajnu plantarizaciju koja nije dovoljna za kompenzaciju skraćivanja jer je prva metatarzalna kost skraćena kod te bolesnice za 10 mm. Tijekom cijeljenja kosti došlo je do gubitka plantarizacije. Inače je ovom studijom potvrđen učinak vlastite metode liječenja haluksa valgusa na uklanjanje metatarzalgije. Prije prisutna metatarzalgija riješena je u 3/4 slučajeva. Očito je do uklanjanja metatarzalgije došlo zbog plantarnog pomaka glavice prve metatarzalne kosti tijekom kirurškog zahvata. Barouk<sup>9</sup> navodi da 3 milimetra skraćivanja prve metatarzalne kosti rezultira elevacijom od 1 mm. Kod naših bolesnica prva metatarzalna kost je operacijom prosječno skraćena za 6,6 milimetara. Nagib prve metatarzalne kosti u sagitalnoj ravnini povećan je prosječno za 5,5°. Već je prije utvrđeno da 1 milimetar plantarizacije povećava kut nagiba kosti u sagitalnoj ravnini za oko 3°. Može se zaključiti da je kod naših bolesnica distalni fragment prosječno plantariziran za 1,8 milimetara. Ova plantarizacija dovoljna je budući da je kod naših bolesnica kut nagiba prve metatarzalne kosti prije zahvata bio manji, iznosio je 23° pa je potrebna i nešto manja plantarizacija. Naime kod većeg kuta nagiba dolazi zbog skraćivanja prve metatarzalne kosti do veće elevacije glavice te ju je potrebno više plantarizirati. Mnogi autori preporučuju plantarizaciju distalnog fragmenta prve metatarzalne kosti. Jahss preporučuje plantarizaciju od 3 do 4 milimetra kod jače metatarzalgije i hiperkeratoze ispod glavice druge metatarzalne kosti, dok kod slabije izražene metatarzalgije preporučuje 2–3 milimetra.<sup>23</sup> Skraćivanje prve metatarzalne kosti (kod naših bolesnica prosječno 6,6 milimetara) omogućuje dekompresiju i relaksaciju prvog metatarzofalangealnog zgloba bez potrebe lateralnog opuštanja te je time smanjen rizik od aseptičke nekroze glavice prve metatarzalne kosti. Christensen i Hansen našli su povezanost skraćivanja prve metatarzalne kosti s pozitivnim rezultatom operacijskog liječenja haluksa valgusa.<sup>16</sup> Zbog mogućnosti točne i sigurne plantarizacije distalnog fragmenta prednosti Lucijanićeve osteotomije su očite. Plantarizacija kompenzira skraćivanje i uklanja opasnost od metatarzalgije, čak otklanja metatarzalgiju koja je bila prisutna prije zahvata. Kod 3/4 naših bolesnica metatarzalgija je riješena na ovaj način. Na temelju svog iskustva predlažemo da se u slučajevima s relativno prekratkim prvom metatarzalnom kosti, kraćom od druge za više od 2 milimetra, učini skraćivanje druge metatarzalne kosti (te po potrebi 3. i 4.) kako bi se uskladila njezina dužina s prvom metatarzalnom kosti i smanjio rizik od nastanka transferne metatarzalgije. Također, kod većih relativnih skraćivanja prve metatarzalne kosti u obzir mogu doći i druge operacijske metode.

## Zaključak

Vlastita trodimenzionalna osteotomija distalnog dijela prve metatarzalne kosti kod operacijskog liječenja haluksa valgusa omogućuje preciznu korekciju svih komponenata deformacije kod blažeg i umjereno izraženog haluksa valgusa te se njome postižu vrlo dobri i trajni rezultati. Stabilna osteosinteza omogućuje izdašno pomicanje distalnog fragmenta (glavice prve metatarzalne kosti) u sve tri ravnine i dovodi do brzog i sigurnog cijeljenja kosti uz kratak i lak oporavak. Ova kirurška metoda izvodi se uobičajenim instrumentarijem i nije skupa.

## LITERATURA

- Burić M. Statičke bolesti stopala. U: Pećina M. i sur. Ortopedija. Zagreb: Naklada Ljevak; 2004, str. 387–390.
- Robinson AH, Limbers JP. Modern concepts in the treatment of hallux valgus. J Bone Joint Surg Br 2005;87(8):1038–45.
- Torkki M, Malmivaara A, Seitsalo S, Hoikka V, Laippala P, Paavolainen P. Surgery vs orthosis vs watchful waiting for hallux valgus: a randomized controlled trial. JAMA 2001;285(19):2474–80.
- Lucijanić I. Trodimenzionalna korekcija hallux valgusa distalnom osteotomijom prve metatarzalne kosti – vlastita metoda (disertacija). Zagreb: Medicinski fakultet Sveučilišta u Zagrebu, 2004.
- Coull R, Stephens MM. Operative decision making in hallux valgus. Current Orthop 2002;16:180–6.
- Lucijanić I, Cicvara-Pećina T, Pećina M. A prospective randomised study of new three-dimensional osteotomy in the treatment of hallux valgus. Abstract Book of 23<sup>rd</sup> World Congress of International Society of Orthopaedic Surgery and Traumatology. Istanbul: SICOT; 2005, str. 53.
- Lucijanić I, Bicanic G, Sonicki Z, Mirkovic M, Pećina M. Treatment of Hallux Valgus with Three-dimensional Modification of Mitchell's Osteotomy: Technique and Results. J Am Podiatr Med Assoc 2009;99:162–72.
- Jurdana H, Gulan G, Šestan B i sur. Keller's arthroplasty with proximal metatarsal opening wedge osteotomy in treating severe Hallux valgus deformity – surgical techniques and case report. Coll Antropol 2009;33(3):955–9.
- Barouk LS. Forefoot reconstruction. Paris: Springer; 2003, str. 56–63.
- Smith RW, Reynolds JC, Stewart MJ. Hallux valgus assessment: report of research committee of American orthopaedic foot and ankle society. Foot Ankle 1984;5(2):92–103.
- Kitaoka HB, Alexander IJ, Adelaar RS, Nunley JA, Myerson MS, Sanders M. Clinical rating system for ankle-hindfoot, hallux, and lesser toes. Foot Ankle 1994;15:349–53.
- Madjarević M, Kolundžić R, Trkulja V, Mirković M, Pećina M. Biomechanical analysis of functional adaptation of metatarsal bones in statically deformed feet. Int Orthop 2009;33(1):157–63.
- Sarraffian SK. A method of predicting the degree of functional correction of the metatarsus primus varus with a lateral displacement osteotomy in hallux valgus. Foot Ankle 1985;5(6):322–6.
- Blum JL. The modified Mitchell osteotomy-bunionectomy: Indications and technical consideration. Foot Ankle Int 1994;15(3):103–6.
- Briggs TW, Smith P, McAuliffe TB. Mitchell's osteotomy using internal fixation and early mobilisation. J Bone Joint Surg Br 1992;74(1):137–9.
- Christensen PH, Hansen TB. Hallux valgus correction using a modified Hohmann technique. Foot Ankle Int 1995;16(4):177–80.
- Frischhut B, Butschek R, Went P. Die subkapitale Osteotomie nach Magerl zur Behandlung dex Hallux valgus. Orthopädie 1996;25(4):317–23.
- Grace D, Hughes J, Klenerman L. A comparison of Wilson and Hohmann osteotomies in the treatment of hallux valgus. J Bone Joint Surg Br 1988;70(2):236–41.
- Kuo CH, Huang PJ, Cheng YM i sur. Modified Mitchell osteotomy for hallux valgus. Foot Ankle Int 1998;19(9):585–9.
- Madjarević M, Kolundžić R, Matek D, Šmigovec I, Crnković T, Trkulja V. Mitchell and Wilson osteotomies for the treatment of hallux valgus: comparison of outcomes two decades after the surgery. Foot Ankle Int 2006;27(11):877–82.
- Mitchell CL, Fleming JL, Allen R, Glenney C, Sanford GA. Osteotomy bunionectomy for hallux valgus. J Bone Joint Surg Am 1958;40-A(1):41–60.
- Dermon A, Tilkeridis C, Lyras D i sur. Long-term results of Mitchell's procedure for hallux valgus deformity: a 5-to 20 – year followup in 204 cases. Foot Ankle Int 2009;30:16–20.
- Jahss MH, Troy AI, Kummer F. Roentgenographic and mathematical analysis of first metatarsal osteotomies for metatarsus primus varus: A comparative study. Foot Ankle 1985;5(6):280–321.