

## SMJERNICE EUROPSKOGA KARDIOLOŠKOG DRUŠTVA ZA DIJAGNOSTICIRANJE I LIJEČENJE PLUĆNE EMBOLIJE

### EUROPEAN GUIDELINES ON THE DIAGNOSIS AND MANAGEMENT OF PULMONARY EMBOLISM

MIJO BERGOVEC, MARIO UDOVIČIĆ, HRVOJE VRAŽIĆ\*

**Deskriptori:** Plućna embolija – dijagnoza, liječenje, komplikacije; Smjernice

**Sažetak.** U ovom članku izvješćujemo o novim smjernicama Europskoga kardiološkog društva za dijagnosticiranje i liječenje plućne embolije (PE) koje su prihvaćene i poduprte od Hrvatskoga kardiološkog društva. Smjernice se posebno osvrću na trenutačno raspoložive i provjerene metode dijagnosticiranja, procjene prognoze (procjena rizika smrtnosti), na metode liječenja te postupanja u posebnim situacijama kao što su trudnoća, malignitet, netrombotska PE, kronična tromboembolijska plućna hipertenzija te inducirana trombocitopenija heparinom. Glavna novost ovih smjernica je da se umjesto dosadašnjih pojmova »masivna«, »submasivna« i »nemasivna« PE uvodi podjela na PE visokog, srednjeg i niskog rizika s obzirom na razinu rizika od rane smrtnosti od PE, što pomaže u izboru optimalnog dijagnostičkog i početnoga terapijskog pristupa. Antikoagulacija je i dalje glavna okosnica liječenja, dok se fibrinolitička terapija može razmotriti u pojedinim slučajevima PE visokog rizika sa šokom i dugotrajnom hipotenzijom.

**Descriptors:** Pulmonary embolism – diagnosis, therapy, complications; Practice guidelines as topic

**Summary.** We report on the 2008 update of Guidelines on the diagnosis and management of acute pulmonary embolism (PE) of the European Society of Cardiology that have been endorsed and recommended by the *Croatian Cardiac Society*. The guidelines focus on currently available and validated methods of diagnosis, prognostic assessment (prediction of outcome and death risk), treatment of pulmonary embolism and management in specific settings including pregnancy, malignancy, non-thrombotic PE, right heart thrombi, heparin-induced thrombocytopenia, chronic thromboembolic pulmonary hypertension. The novelty of these guidelines is the stratification of PE into high-risk, low-risk and intermediate-risk of PE-related early death, which has important consequences for treatment, rather than the use of misleading terms such as 'massive', 'submassive' and 'non-massive' pulmonary embolism. The anticoagulants remain the mainstay of therapy, with thrombolytic therapy being an therapeutic option in patients with high-risk PE presenting with cardiogenic shock and/or persistent arterial hypotension.

Liječ Vjesn 2011;133:140–146

Osam godina nakon prvih Smjernica za dijagnosticiranje i liječenje plućne embolije (PE), Europsko je kardiološko društvo krajem 2008. godine objavilo nove Smjernice koje su posljedica činjenično utemeljenih novih saznanja i iskustava medicinske znanosti i prakse.<sup>1</sup> Integralni tekst smjernica objavljen je u službenom glasilu Europskoga kardiološkog društva, *European Heart Journal* krajem kolovoza 2008. g. (Task Force Members et al. Guidelines on the diagnosis and management of acute pulmonary embolism: The Task Force for the Diagnosis and Management of Acute Pulmonary Embolism of the European Society of Cardiology (ESC); *Eur Heart J* 2008;29:2276–2315). Ove su smjernice prihvaćene i od Hrvatskog kardiološkog društva, te smo objavili *Sažete Smjernice Europskoga kardiološkoga društva i za dijagnosticiranje i liječenje PE*<sup>2</sup> prateći time svoju krovnu europsku udругu. Ovdje donosimo kratak i sažet pregled najvažnijih točaka novih smjernica.

Plućna je embolija važan medicinski problem i može se pojaviti kao hitno kardiovaskularno stanje. Okluzija jednog ili više ograna plućnih arterija trombom u najtežim slučajevima može dovesti do akutnog, za život opasnog, no potencijalno reverzibilnog desnostranoga srčanog zatajenja. S druge strane, klinička slika PE može biti i vrlo nespecifična, osobito u slučajevima u kojima je plućna opstrukcija manje izražena ili umjerena, zbog čega se dijagnoza PE

teško postavlja i vrlo često može ostati neprepoznata. No upravo je rano prepoznavanje odlučujuće, budući da pravodobno započeto liječenje može biti vrlo učinkovito. Terapijski pristup ovisi o kliničkoj slici. U hemodinamski kompromitiranih bolesnika liječenje je u prvom redu usmjereno prema žurnoj uspostavi protoka kroz okludirane plućne arterije s potencijalno životno spasonosnim učinkom, dok je u manje teških bolesnika cilj liječenja sprječavanje progresije trombotskog procesa i eventualno smrtonosnih ranih recidiva. U svih bi bolesnika i početno i dugoročno liječenje trebalo biti opravdano potvrđenom dijagnozom PE, uz provođenje provjerenih dijagnostičkih postupaka.

#### Dijagnoza

Mnogi čimbenici pogoduju razvitku flebotromboze s posljedičnom PE ili bez nje (prikazani su na tablici 1), iako u otprilike 30% svih slučajeva PE nastaje u osoba bez ijednog

\* **Zavod za bolesti srca i krvnih žila, Klinika za unutarnje bolesti, KB Dubrava** (prof. dr. sc. Mijo Bergovec, dr. med.; Mario Udovičić, dr. med.; Hrvoje Vražić, dr. med.)

Adresa za dopisivanje: Prof. dr. sc. M. Bergovec, Zavod za bolesti srca i krvnih žila, Klinika za unutarnje bolesti, KB Dubrava, Av. Gojka Suška 6, 10000 Zagreb

Primljeno 2. rujna 2009., prihvaćeno 2. prosinca 2010.

Tablica 1. Predisponirajući čimbenici za tromboembolijske incidente  
Table 1. Predisposing factors for venous thromboembolism

|   |
|---|
| Jaki predisponirajući čimbenici (omjer izgleda >10)<br>Strong predisposing factors (odds ratio >10)       |
| Fraktura (kuk ili noga) / Fracture (hip or leg)   |
| TEP kuka ili koljena / Hip or knee replacement  |
| Veći kirurški zahvat / Major general surgery  |
| Teža trauma / Major trauma  |
| Ozljeda kralježnične moždine / Spinal cord injury   |
| Umjereni predisponirajući čimbenici (omjer izgleda 2–9)<br>Moderate predisposing factors (odds ratio 2–9) |
| Artroskopska operacija koljena / Arthroscopic knee surgery  |
| Centralni venski kateteri / Central venous lines  |
| Kemoterapija / Chemotherapy   |
| Kronično srčano ili respiratorno zatajenje<br>/ Chronic heart or respiratory failure                      |
| Nadomjesna hormonalna terapija / Hormone replacement therapy  |
| Maligna bolest / Malignancy   |
| Oralna kontraceptivna terapija / Oral contraceptive therapy   |
| Paralitički CVI / Paralytic stroke  |
| Trudnoća/postpartalno razdoblje / Pregnancy/postpartum  |
| Prethodni venski tromboembolijski incidenti / Previous VTE  |
| Trombofilija / Thrombophilia  |
| Slabi predisponirajući čimbenici (omjer izgleda <2)<br>Weak predisposing factors (odds ratio <2)          |
| Mirovanje u krevetu >3 dana / Bed rest >3 days  |
| Imobilizacija zbog sjedenja / Immobility due to sitting   |
| Visoka dob / increasing age   |
| Laparoskopski kirurški zahvat (npr. kolecistektomija)<br>/ Laparoscopic surgery (e.g. cholecystectomy)    |
| Pretilost / Obesity   |
| Trudnoća/prepartalno razdoblje / Pregnancy/antepartum   |
| Varikoziteta vena / Varicose veins  |

predisponirajućeg čimbenika (tzv. neprovocirana ili idiopatska PE). U kliničkoj svakodnevnici vrlo često nekarakteristične tegobe u prsištu mogu pobuditi sumnju na PE. Tu spadaju zaduha s iznenadnim početkom (prisutna u 80% poslije dokazanih PE), pleuritična ili rjeđe retrosternalna bol u prsištu (52%), kašalj (20%), sinkopa (19%) i hemoptize (11%). Također mogu biti prisutne tahipneja (70%), tahikardija (26%), cijanoza (11%) ili vrućica >38,5 °C (7%).<sup>3,4</sup> Za procjenu vjerojatnosti dijagnoze PE u praksi se i dalje preporučuje uporaba dvaju provjerenih kliničkih bodovnih sustava: revidiranoga ženevskog ili Wellsova bodovnog sustava, koji omogućuju standardiziranu procjenu vjerojatnosti PE (tablice 2. i 3). Ranije smjernice obično su započinjale jednim općim algoritmom za postavljanje dijagnoze plućne embolije, da bi se potom usmjerile prema pojedinim situacijama u praksi.<sup>5</sup> Prema novim smjernicama već kod kliničke sumnje na PE, prije početka obrade, čini se stratifikacija rizika. Potrebno je utvrditi ili isključiti postojanje stanja šoka ili perzistirajuće arterijske hipotenzije, koji su definirani kao sistolički arterijski tlak <90 mmHg ili pad tlaka ≥40 mmHg tijekom >15 minuta, a da nisu uzrokovani novonastalom aritmijom, hipovolemijom ili sepsom. Ovaj klinički parametar upućuje na to koliki je rizik od smrtnog ishoda u bolesnika tijekom akutne faze. Tom jednostavnom kliničkom procjenom hemodinamskog statusa razlikujemo PE visokog od PE srednjeg i niskog rizika, što je važno zbog bitno različitih dijagnostičkih i terapijskih postupaka koji iz toga proizlaze (slika 1). U skladu s postupnikom aktualne smjernice Europskoga kardiološkog društva preporučuju različito postupanje u bolesnika s PE visokog rizika, odnosno onih koji nisu visokorizični.

Hemodinamski nestabilan bolesnik sa sumnjom na PE visokog rizika znači hitno stanje. Klinička je vjerojatnost PE u takvim slučajevima (gotovo) uvijek velika. Preporučeni postupak s primjenom MSCT plućne angiografije ili ovisno

Tablica 2. Wellsov bodovni sustav  
Table 2. The Wells score

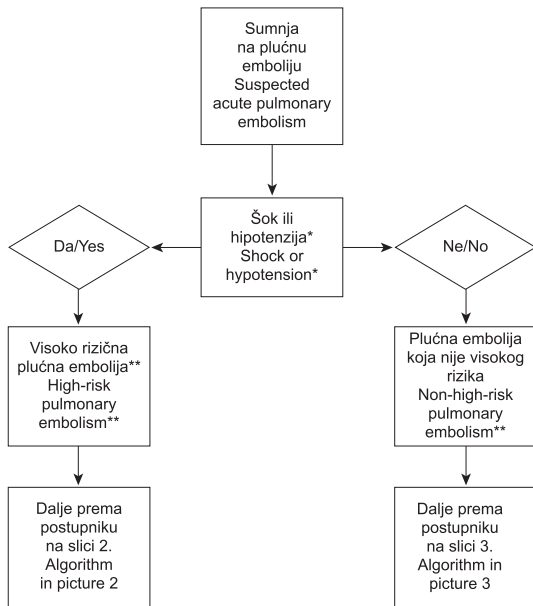
|  |              |
|--|--------------|
| Predisponirajući čimbenici / Predisposing factors  |              |
| Prethodne PE ili DVT / Previous DVT or PE  | + 1,5        |
| Nedavni kirurški zahvat ili imobilizacija<br>/ Recent surgery or immobilization                | + 1,5        |
| Karcinom / Cancer  | + 1          |
| Simptomi / Symptoms  |              |
| Hemoptiza / Haemoptysis  | + 1          |
| Klinički znakovi / Clinical signs  |              |
| Srčana frekvencija >100/min / Heart rate >100 beats/min  | + 1,5        |
| Klinički znakovi DVT-a / Clinical signs of DVT   | + 3          |
| Klinička procjena / Clinical judgement   |              |
| Alternativna dijagnoza manje vjerojatna nego PE<br>/ Alternative diagnosis less likely than PE | + 3          |
| Klinička vjerojatnost (3 razine)<br>/ Clinical probability (3 levels)                          | ukupno/total |
| niska / low  | 0–1          |
| srednja / intermediate   | 2–6          |
| visoka / high  | ≥ 7          |
| Klinička vjerojatnost (2 razine)<br>/ Clinical probability (2 levels)                          | ukupno/total |
| PE nije vjerojatna / PE unlikely   | 0–4          |
| PE vjerojatna / PE likely  | > 4          |

Tablica 3. Revidirani ženevski bodovni sustav  
Table 3. Revised Geneva score

|  |              |
|--|--------------|
| Predisponirajući čimbenici / Predisposing factors  |              |
| Dob >65 godina / Age >65 years   | + 1          |
| Prethodne PE ili DVT / Previous DVT or PE  | + 3          |
| Kirurški zahvat ili fraktura unutar mjesec dana<br>/ Surgery or fracture within 1 month  | + 2          |
| Aktivna maligna bolest / Active malignancy   | + 2          |
| Simptomi / Symptoms  |              |
| Unilateralna bol u donjem ekstremitetu<br>/ Unilateral lower limb pain   | + 3          |
| Hemoptiza / Haemoptysis  | + 2          |
| Klinički znakovi / Clinical signs  |              |
| Srčana frekvencija 75–94/min / Heart rate 75–94 beats/min<br>i ≥95/min / ≥beats/min  | + 3<br>+ 5   |
| Bolnost na palpaciju DV donjih ekstremiteta i jednostrana<br>oteklina / Pain on lower limb deep vein at palpation<br>and unilateral oedema | + 4          |
| Klinička vjerojatnost / Clinical probability   | Ukupno/Total |
| niska / low  | 0–3          |
| srednja / intermediate   | 4–10         |
| visoka / visoka  | ≥ 11         |

o situaciji alternativne metode (najčešće je to transtorakalni ehokardiogram) dovoljan je za dokaz fulminantne PE, čime se postavlja indikacija za hitno liječenje (slika 2). Kod negativnog nalaza MSCT-a ili transtorakalnog ehokardiograma (bez znakova opterećenja desne klijetke) mora se tragati za drugim uzrocima šoka.

U normotenzivnih bolesnika sa sumnjom na PE koja nije visokog rizika težište je na sigurnosti dijagnoze, između ostalog i zbog potrebe dugoročne antikoagulacije. Odbor ESC-a koji je sastavljao smjernice odlučio je s obzirom na niz studija objavljenih zadnjih godina<sup>6–8</sup> preporučiti jedinstveni dijagnostički postupnik temeljen na uporabi višeslojne CT angiografije plućnih arterija (slika 3). Pored preporučenog



\* Definirana kao sistolički krvni tlak <90 mmHg ili pad tlaka ≥40 mmHg tijekom >15 minuta, ako nije uzrokovan novonastalom aritmijom, hipovolemijom ili sepsom. / Defined as a systolic blood pressure <90 mmHg or a pressure drop of ≥40 mmHg for >15 min if not caused by new-onset arrhythmia, hypovolaemia or sepsis.  
 \*\* Definirana kao rizik od rane (unutarbolničke ili 30-dnevne) smrtnosti vezane uz PE. / Defined as PE related in-hospital or 30-day mortality.

Slika 1. Početna procjena rizika – različiti dijagnostički i terapijski pristupi

Figure 1. Initial risk stratification – different diagnostic and treatment approaches

postupnika smjernice predviđaju i dopuštaju uporabu niza dijagnostičkih metoda (npr. scintigrafije pluća ili angiografije plućne arterije), koje su same ili u kombinaciji sposobne dokazati ili isključiti dijagnozu PE (tablica 4). Ovaj alternativni postupnik od praktične je važnosti ako višeslojni CT nije dostupan (što može biti slučaj u manjim bolnicama). Kada se na primjer rabi jednoslojni CT aparat »starije generacije« umjesto višeslojnoga, potrebno je kod negativnog nalaza učiniti i kompresijski UZ donjih ekstremiteta, kako bi se sa sigurnošću isključila PE. Kod negativnog nalaza MSCT-a uz visoku kliničku vjerojatnost PE, mogu se radi povećanja dijagnostičke sigurnosti učiniti daljnje pretrage, osobito s obzirom na potrebu dugoročne antikoagulacije. Konkretnih preporuka za sada o tom pitanju nema<sup>9</sup> iako rezultati dosadašnjih prospektivnih studija pokazuju da kod negativnog nalaza MSCT-a načelno nije potrebna antikoagulacijska terapija.<sup>6,8</sup>

U bolesnika s PE koja nije visokorizična – dakle bez značaja hemodinamske nestabilnosti – preporučuje se daljnja stratifikacija na srednjerizične i niskorizične bolesnike, ovisno o znakovima disfunkcije desne klijetke ili oštećenja miokarda (razred IIa, stupanj B), što u nekim slučajevima služi optimizaciji terapijskog pristupa. U klinički nestabilnih bolesnika dodatno dokazivanje disfunkcije desne klijetke ili oštećenja miokarda laboratorijskim metodama nije potrebno. To vrijedi i za ehokardiografiju, ako nije već obavljena u postupku dijagnoze visokorizične PE.

**Liječenje**

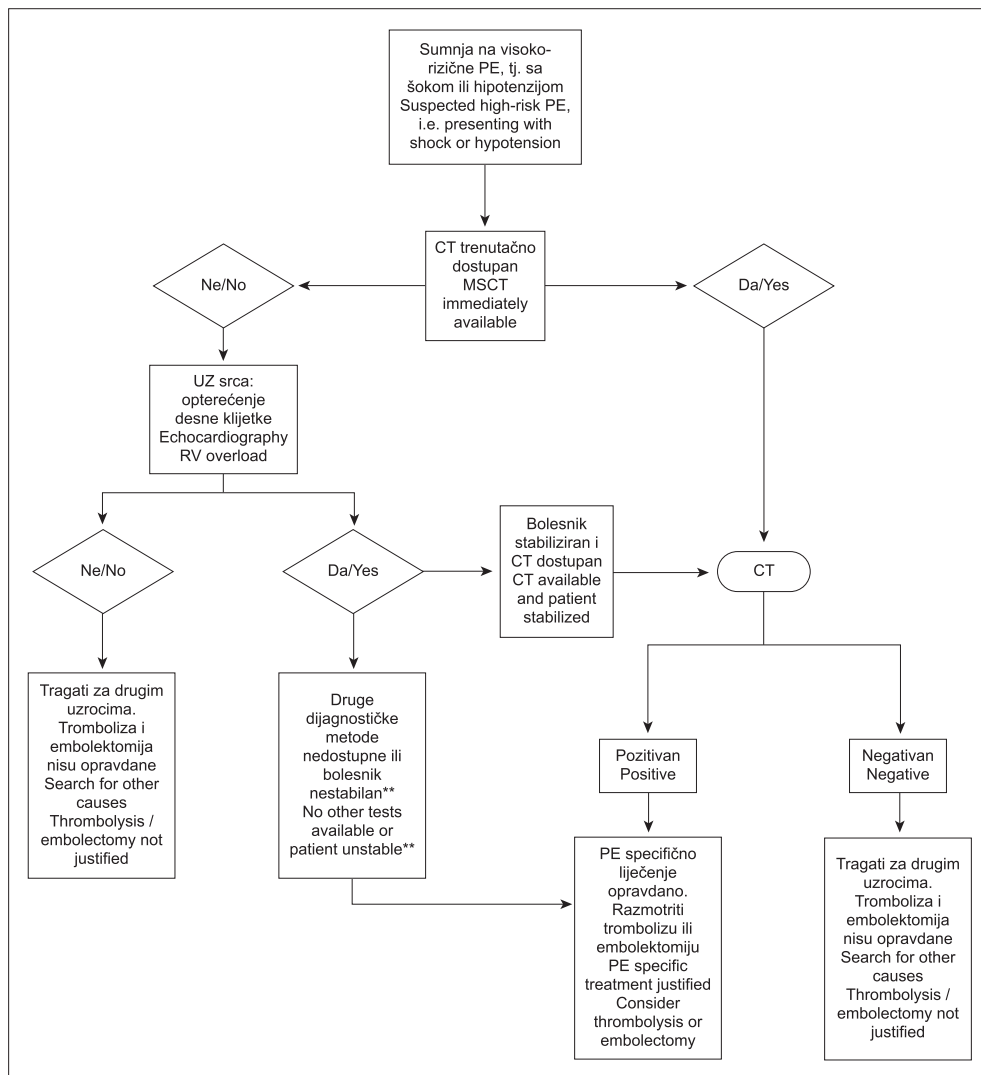
Antikoagulacijska terapija ostaje i dalje temelj liječenja PE. Potreba za hitnom antikoagulacijom počiva na ishodu

Tablica 4. Provjereni dijagnostički kriteriji za dijagnosticiranje PE u bolesnika bez šoka i hipotenzije (PE koja nije visokog rizika) s obzirom na kliničku vjerojatnost

Table 4. Validated diagnostic criteria for diagnosing PE in patients without shock and hypotension (non-high-risk PE) according to clinical probability

| Dijagnostički kriterij / Diagnostic criterion  | Klinička vjerojatnost PE / Clinical probability of PE |                        |               |
|--|---|------------------------|---------------|
|  | niska / low   | srednja / intermediate | visoka / high |
| Uredan plućni angiogram / Normal pulmonary angiogram   | +   | +                      | +             |
| D-dimer  |   |                        |               |
| Negativan rezultat, visoko osjetljivi reagens / Negative result, highly sensitive assay  | +   | +                      | -             |
| Negativan rezultat, srednje osjetljivi reagens / Negative result, moderate sensitive assay   | +   | -                      | -             |
| V/Q scan   |   |                        |               |
| Uredan scintigrafski prikaz pluća / Normal lung scan   | +   | +                      | +             |
| Nedijagnostički* scintigrafski prikaz pluća / Non diagnostic lung scan   | +   | -                      | -             |
| Nedijagnostički* scintigrafski prikaz pluća i negativan proksimalni KUZ / Non diagnostic lung scan and negative proximal CUS                 | +   | +                      | ±             |
| CT angiografija prsnog koša / Chest CT angiography   |   |                        |               |
| Uredan jednoslojni CT i negativan proksimalni KUZ / Normal single-detector CT and negative proximal CUS                                      | +   | +                      | ±             |
| Uredan višeslojni CT / Normal multi-detector CT  | +   | +                      | ±             |
| Potvrda PE / Confirmative of PE  |   |                        |               |
| Dijagnostički kriterij / Diagnostic criterion  | Klinička vjerojatnost PE / Clinical probability of PE |                        |               |
|  | niska / low   | srednja / intermediate | visoka / high |
| Plućni angiogram koji pokazuje PE / Pulmonary angiogram showing PE   | +   | +                      | +             |
| V/Q scan visoke vjerojatnosti / High probability V/Q scan  | ±   | +                      | +             |
| KUZ koji upućuje na proksimalnu DVT / CUS showing a proximal DVT   | +   | +                      | +             |
| CT angiografija prsnog koša / Chest CT angiography   |   |                        |               |
| Jednoslojni ili višeslojni CT koji pokazuje PE (barem segmentalnu) / Single or multidetector helical CT scan showing PE (at least segmental) | ±   | +                      | +             |
| Jednoslojni ili višeslojni CT koji pokazuje supsegmentalnu PE / Single or multidetector helical CT scan showing subsegmental PE              | ±   | ±                      | ±             |

Vrijedeći kriterij (daljnje testiranje nije potrebno): +, bijela boja. / Valid criterion (further testing not need): + white color.  
 Nevrijedeći kriterij (daljnje testiranje nužno): -, crna boja. / Invalid criterion (further testing necessary): - black color.  
 Kontroverzan kriterij (daljnje testiranje treba biti razmotreno): ±, siva boja. / Controversial criterion (further testing should be considered): ±, gray color.  
 \* Nedijagnostički scintigrafski prikaz pluća: scintigrafski prikaz pluća niske ili srednje vjerojatnosti prema PIOPE (Prospective Investigation On Pulmonary Embolism Diagnosis study) klasifikaciji. / Nondiagnostic lung scintigraphy: lung scintigraphy of low or intermediate odds according to PIOPE classification.<sup>15</sup>



\* CT se također smatra nedostupnim ako nestabilno stanje bolesnika dopušta samo dijagnostičke testove uz bolesničku postelju. / CT is considered not immediately available also if the critical condition of a patient allows only bedside diagnostic tests.

\*\* Skrećemo pozornost da transezofagealni UZ može otkriti trombe u plućnim arterijama u značajnog broja bolesnika s opterećenjem desne klijetke i s PE konačno potvrđenom na spiralnom CT-u te da potvrda DVT-a s kompresijskim ultrazvukom također može pomoći u donošenju odluke. / Transesophageal echocardiography may detect thrombi in the pulmonary arteries in a significant proportion of patients with RV overload and PE that is ultimately confirmed by spiral CT; confirmation of DVT with bedside CUS might also help in decision-making.

Slika 2. Dijagnostički postupnik za bolesnike sa sumnjom na visokorizičnu PE  
Figure 2. Diagnostic algorithm for patients with suspected high-risk PE

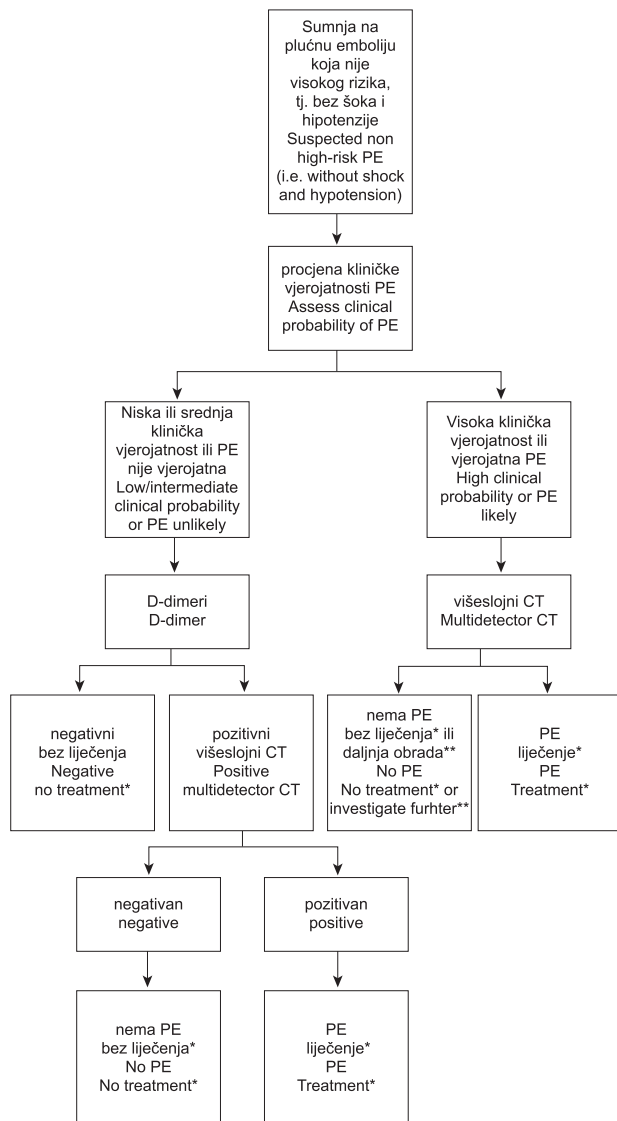
poznatog istraživanja provedenog prije 50 godina, koje je pokazalo prednosti primjene nefrakcioniranog heparina u usporedbi s neliječanjem.<sup>10</sup> Ono ima dvije faze: početno i dugoročno liječenje, cilj početnog liječenja je smanjiti rani rizik od smrtnog ishoda i ponavljanih događaja. Smjernice preporučuju uporabu dugoročne antikoagulacijske terapije u sklopu sekundarne prevencije tijekom različitih razdoblja nakon epizode PE, ovisno o riziku od recidiva u pojedinog bolesnika. Učinkovitost liječenja ovisi o brzom postizanju terapijskog učinka unutar prva 24 sata,<sup>11</sup> što može biti postignuto samo parenteralnim antikoagulansima.

U bolesnika s visokorizičnom PE treba bez odgode započeti antikoagulacijsku terapiju nefrakcioniranim heparinom. Sistemska hipotenziju treba odmah korigirati radi sprječavanja zatajenja desnog srca i smrti zbog PE, za što se preporučuju vazopresivi, ali ne i agresivna primjena volumena (tablica 5). Unatoč nedostatku definitivnog dokaza većina kliničara danas prihvaća visokorizičnu PE kao indikaciju za fibrinolizu. Teška hipoksemija, veliki ispad perfuzije pluća, disfunkcija desne klijetke, trombi u desnoj klijetki ili pak otvoreni foramen ovale okolnosti su koje zahtijevaju fibrinolitičko liječenje. Ako je bolesnik nestabilan, klinička sumnja visoka, a nalaz ultrazvuka srca upućuje na PE, moguće je započeti fibrinolitičko liječenje čak i

bez MSCT-a. Ono je često praćeno brzim poboljšanjem važnih parametara: plućnog arterijskog tlaka, funkcije desnog srca i plućne perfuzije. Nejasno je međutim koliko su ti korisni učinci dugoročno postojani, budući da je nekoliko dosadašnjih studija dalo kontradiktorne podatke. Rutinska uporaba fibrinolize u pacijenata koji nisu visokorizični, ne preporučuje se, no može se razmotriti u pojedinim pacijenata srednjeg rizika, dok se u niskorizičnih pacijenata ne bi trebala provoditi. Sve više se spominje i kirurško liječenje, koje ostaje rezervirano za bolesnike s visokim rizikom u kojih je fibrinoliza kontraindicirana ili nisu zadovoljavajuće odgovorili na primjenu fibrinolize. Alternativa kirurškom liječenju su perkutano liječenje, kateterska embolektomija ili fragmentacija proksimalnih plućnih arterijskih tromba, no za sada su dokazi za takvo liječenje slabi te je indicirano samo kada je fibrinoliza kontraindicirana ili neuspješna te postoje uvjeti za kvalitetno provođenje takvog oblika liječenja.

Za bolesnike s visokom i srednjom vjerojatnošću PE koja nije visokog rizika vrijedi da bez odgode treba započeti s antikoagulacijskom terapijom dok je dijagnostička obrada još u tijeku (tablica 6). Niskomolekularni heparin ili fondaparinux preporučeni su oblik početnog liječenja za većinu bolesnika, dok se u bolesnika s visokim rizikom od krva-





\* Pojam liječenje odnosi se na antikoagulacijsko liječenje PE. / Anticoagulant treatment for PE.

\*\* U slučaju negativnog MSCT-a u bolesnika s visokom kliničkom vjerojatnošću, daljnje pretrage trebaju biti razmotrene prije odustajanja od liječenja specifičnog za PE. Kada se rabe srednje osjetljivi kitovi, odluka o odustajanju od antikoagulacijske terapije na temelju negativnog nalaza D-dimera treba se ograničiti na bolesnike s niskom kliničkom vjerojatnošću PE ili na one u kojih PE nije vjerojatna. / If multidetector CT is negative in patients with high clinical probability, further investigations may be considered before withholding PE-specific treatment. When using a moderately sensitive assay, D-dimer measurement should be restricted to patients with a low clinical probability or a 'PE unlikely' classification, while highly sensitive assays may be used in patients with a low or intermediate clinical probability of PE.

Slika 3. Dijagnostički postupnik za bolesnike sa sumnjom na PE koja nije visokog rizika

Figure 3. Diagnostic algorithm for patients with suspected non-high-risk PE

renja i u bolesnika s teškom bubrežnom insuficijencijom preporučuje nefrakcionirani heparin s ciljnim vrijednostima aPTV-a od 1,5 do 2,5 x normale kao oblik početnog liječenja. Početna parenteralna antikoagulacijska terapija fondaparinuxom, nefrakcioniranim ili niskomolekularnim heparinom daje se tijekom najmanje pet dana. Dugoročno antikoagulacijsko liječenje bolesnika s PE cilja na prevenciju smrtonosnih i nesmrtonosnih ponovljenih epizoda venskih tromboembolijskih incidenata. U većine bolesnika lijek iz-

bora su antagonisti vitamina K (AVK). S njihovom primjenom treba započeti što prije, po mogućnosti istog dana kada je uveden i početni antikoagulans. Parenteralni antikoagulansi mogu se obustaviti kada se vrijednosti INR-a kreću u rasponu između 2,0 i 3,0 tijekom najmanje 2 uzastopna dana. Kao inicijalne doze varfarina preporučuju se 10 mg u mlađih (do 60 godina), inače zdravih ambulantnih pacijenata te 5 mg za starije i hospitalizirane bolesnike. Dugoročna antikoagulacija s AVK nastavlja se u dozi koja omogućuje održavanje ciljne vrijednosti INR-a od 2,5 (raspon 2,0–3,0). U bolesnika s PE kao posljedicom privremenoga (reverzibilnog) faktora rizika, primjena AVK preporučuje se tijekom najmanje 3 mjeseca. Zanimljivo je da tu leži upravo glavna razlika smjernica za liječenje PE Europskoga kardiološkog društva i onih American College of Chest Physicians (ACCP)<sup>12</sup> koje su inače gotovo identične, naime američke smjernice preporučuju antikoagulantnu terapiju AVK-om tijekom najmanje 6 mjeseci.<sup>13</sup> U bolesnika s prvom epizodom neprovocirane PE i niskim rizikom od krvarenja može biti razmotrena i dugotrajna peroralna antikoagulacija. Ova je preporuka još uvijek prijeporna, za razliku od preporuke za bolesnika s drugom neprovociranom epizodom PE, gdje se preporučuje dugotrajno liječenje. U bolesnika koji primaju dugotrajnu antikoagulacijsku terapiju, s obzirom na omjer rizika i koristi nastavak takvog liječenja treba razmotriti u pravilnim intervalima. Ciljni INR iznosi 2,5 (INR raspon 2,0–3,0) za sve bolesnike, neovisno o trajanju liječenja.

Venski filtri donje šuplje vene (VCI) mogu se rabiti kada postoje apsolutne kontraindikacije za antikoagulantnu terapiju uz visok rizik od recidiva VTE, dok se rutinska uporaba VCI filtara u bolesnika s PE ne preporučuje. Stalni VCI filtri mogu pružiti doživotnu zaštitu od PE, no istodobno su povezani s komplikacijama, uključujući recidive DVT-a i nastanak post-trombotskog sindroma.

### Posebne okolnosti

U trudnica s kliničkom sumnjom na PE nužno je postaviti točnu dijagnozu, budući da je potrebna višemjesečna primjena antikoagulantne terapije, pri čemu je glavni problem količina zračenja koju fetus apsorbira tijekom dijagnostičkih postupaka. Smatra se da gornja granica, s obzirom na opasnost od oštećenja ploda, leži kod 50 mSv (50 000 µGy),<sup>14</sup> pa se smatra da se sve dijagnostičke metode mogu rabiti bez značajne opasnosti za fetus (tablica 7). Radijacijske doze kod uporabe CT-a koje apsorbira fetus čine se nižima nego kod perfuzijske scintigrafije pluća u prva dva tromjesečja. Ipak, perfuzijska scintigrafija ima prednosti kod trudnih žena, budući da je povezana s visokom dijagnostičkom vrijednošću i manjim ozračenjem tkiva dojki u usporedbi s CT-om. Ventilacijska faza čini se da ne donosi dovoljno novih informacija da bi opravdala dodatnu radijaciju. U trudnica u kojih perfuzijska scintigrafija nije učinjena CT bi trebao imati prednost pred plućnom angiografijom, koja nosi značajnu izloženost rendgenskom zračenju za fetus (2,2 do 3,7 mSv).

Niskomolekularni heparini preporučuju se u potvrđenoj PE tijekom trudnoće kao siguran terapijski izbor,<sup>15–17</sup> dok su AVK kontraindicirani, osobito tijekom prvog i trećeg tromjesečja. Fibrinoliza nosi povišen rizik od krvarenja u trudnica, no može biti razmotrena, slično kao i embolektomija u situacijama koje ugrožavaju život. Antikoagulacijsku terapiju treba nastaviti najmanje tri mjeseca nakon poroda.

Maligna bolest jak je predisponirajući čimbenik za razvoj i recidive VTE. Unatoč tomu, u bolesnika s prvom epizo-

Tablica 5. – Table 5.

| Preporuke za akutno liječenje visoko rizične PE<br>High-risk pulmonary embolism – Recommendations for acute treatment   | Razred<br>preporučenosti<br>Class of<br>recommendation | Stupanj<br>dokaza<br>Level of<br>evidence |
|---|--|---|
| Bez odgode započeti antikoagulantnu terapiju nefrakcioniranim heparinom u bolesnika s PE visokog rizika<br>/ Anticoagulation with unfractionated heparin should be initiated without delay in patients with high-risk PE  | I  | A   |
| Sistemska hipotenziju treba odmah korigirati radi sprječavanja zatajenja desnog srca i smrti zbog PE<br>/ Systemic hypotension should be corrected to prevent progression of RV failure and death due to PE   | I  | C   |
| Vazopresivi se preporučuju za hipotenzivne bolesnike s PE<br>/ Vasopressive drugs are recommended for hypotensive patients with PE  | I  | C   |
| Dopamin i dobutamin mogu se rabiti u bolesnika s PE, niskim srčanim indeksom i urednim krvnim tlakom<br>/ Dobutamine and dopamine may be used in patients with PE, low cardiac output and normal blood pressure   | IIa  | B   |
| Agresivna nadoknada volumena se ne preporučuje / Aggressive fluid challenge is not hypoxaemia   | III  | B   |
| Kisik dati bolesnicima u hipoksemiji / Oxygen should be administered in patients with hypoxaemia  | I  | C   |
| Trombolitička terapija treba se dati bolesnicima s PE visokog rizika, tj. s kardiogenim šokom i/ili trajnom arterijskom hipotenzijom / Thrombolytic therapy should be used in patients with high-risk PE presenting with cardiogenic shock and/or persistent arterial hypotension   | I  | A   |
| Kirurška plućna embolektomija preporuča se kao terapijska alternativa u bolesnika s visoko rizičnom PE u kojih je fibrinoliza neuspješna ili apsolutno kontraindicirana / Surgical pulmonary embolectomy is a recommended therapeutic alternative in patients with high-risk PE in whom thrombolysis is absolutely contraindicated or has failed  | I  | C   |
| Kateterska embolektomija ili fragmentacija proksimalnih plućnih arterijskih tromba može se razmotriti kao terapijska alternativa kirurškom liječenju u bolesnika s visoko rizičnom PE u kojih je fibrinoliza neuspješna ili apsolutno kontraindicirana / Catheter embolectomy or fragmentation of proximal pulmonary arterial clots may be considered as an alternative to surgical treatment in high-risk patients when thrombolysis is absolutely contraindicated or has failed | IIb  | C   |

Tablica 6. – Table 6.

| Preporuke za akutno liječenje srednje i nisko rizične PE<br>Non-high-risk pulmonary embolism – Recommendations for acute treatment  | Razred<br>preporučenosti<br>Class of<br>recommendation | Stupanj<br>dokaza<br>Level of<br>evidence |
|---|--|---|
| Bez odgode započeti s antikoagulantnom terapijom u bolesnika s visokovjerojatnom i srednjevjerojatnom PE dok je dijagnostička obrada još u tijeku / Anticoagulation should be initiated without delay in patients with high or intermediate clinical probability of PE while diagnostic workup is still ongoing   | I  | C   |
| Niskomolekularni heparin ili fondaparinux preporučeni su oblik početnog liječenja za većinu bolesnika s PE koja nije visokog rizika / Use of LMWH or fondaparinux is the recommended form of initial treatment for most patients with non-high-risk PE  | I  | A   |
| U bolesnika s visokim rizikom od krvarenja i u bolesnika s teškom bubrežnom insuficijencijom, nefrakcionirani heparin s ciljnim vrijednostima aPTV-a od 1,5 do 2,5x normale preporučuje se kao oblik početnog liječenja / In patients at high risk of bleeding and in those with severe renal dysfunction, unfractionated heparin with an aPTT target range of 1.5–2.5 times normal is a recommended form of initial treatment  | I  | C   |
| Početnu terapiju nefrakcioniranim heparinom, niskomolekularnim heparinom ili fondaparinuxom treba nastaviti najmanje 5 dana te je potom zamijeniti antagonistima vitamina K, ali tek nakon što su dosegnute ciljne vrijednosti INR-a tijekom najmanje 2 uzastopna dana / Initial treatment with unfractionated heparin, LMWH or fondaparinux should be continued for at least 5 days may be replaced by vitamin K antagonist only achieving target INR levels for at least 2 consecutive days | I<br>I   | A<br>C                                    |
| Rutinska uporaba trombolize u bolesnika koji nisu visokorizični ne preporučuje se, no može biti razmotrena u pojedinim bolesnika srednjeg rizika / Routine use of thrombolysis in non-high-risk PE patients is not recommended, but it may be considered in selected patients with intermediate-risk PE   | IIb  | B   |
| Trombolitička terapija nije indicirana u niskorizičnih bolesnika / Thrombolytic therapy should be not used in patients with low-risk PE   | III  | B   |

dom neprovocirane PE nije potrebno uvijek provesti rutinski opsežni probir (screening) za malignu bolest. U bolesnika s potvrđenom PE i malignom bolesti niskomolekularni heparini trebaju se razmotriti kao terapijski izbor u prva 3–6 mjeseci, nakon čega se antikoagulacijska terapija treba nastaviti trajno, ili do eventualnog izlječenja maligne bolesti.

Trombi u desnom srcu, osobito oni mobilni, »u prolazu« iz sustavnih vena, povezani su sa značajno povišenom ranom smrtnošću u bolesnika s akutnom PE. Hitna terapija je obvezatna, no optimalni oblik liječenja je predmet rasprava, zbog nepostojanja kontroliranih studija. Fibrinoliza i embolektomija smatraju se učinkovitim oblicima liječenja, za razliku od antikoagulantne terapije.

Trombocitopenija inducirana heparinom (HIT) za život je opasna imunosna komplikacija terapije heparinom. Nadzor broja trombocita u liječenih bolesnika važan je za njezi-

no rano otkrivanje. Liječenje se sastoji od prekida primjene heparina te uvođenja alternativne antikoagulacijske terapije, ako je to potrebno.

Kronična tromboembolijska plućna hipertenzija (CTEPH) teška je no rijetka posljedica PE. Plućna endarterektomija daje odlične rezultate, i kad god je to moguće, treba biti razmotrena kao terapija prvog izbora. U tijeku su klinička ispitivanja lijekova koji poboljšavaju plućnu cirkulaciju u bolesnika u kojih kirurški zahvat nije moguć.

Netrombotska PE nije poseban klinički sindrom. Može nastati kao posljedica embolusa različitih materijala i rezultirati širokim spektrom kliničkih očitovanja. S iznimkom zračne i masne embolije, posljedice netrombotskih embolija obično su blage. Liječenje je obično potporno, no može se razlikovati ovisno o vrsti embolijskog materijala i kliničkoj težini slučaja.

Tablica 7. Procijenjena doza zračenja koju fetus apsorbira kod pojedinih postupaka dijagnosticiranja PE

Tble 7. Estimated radiation absorbed by fetus in procedures for diagnosing pulmonary embolism

| Test   | $\mu\text{Gy}$ | mSv        |
|--|----------------|------------|
| Rendgenogram srca i pluća<br>Chest radiography   | <10            | 0,01       |
| Perfuzijska scintigrafija pluća tehnicijem<br>99m-označenim albuminom (1–2 mCi)<br>Perfusion lung scan with technetium<br>99m-labelled albumin (1–2 mCi) | 60–120         | 0,06–0,12  |
| Ventilacijska scintigrafija pluća<br>Ventilation lung scan   | 200            | 0,2        |
| CT angiografija<br>CT angiography  |                |            |
| Prvo tromjesečje<br>First trimester  | 3–20           | 0,003–0,02 |
| Drugo tromjesečje<br>Second trimester  | 8–77           | 0,008–0,08 |
| Treće tromjesečje<br>Third trimester   | 51–130         | 0,051–0,13 |
| Plućna angiografija femoralnim pristupom<br>Pulmonary angiography by femoral access  | 2210–3740      | 2,2–3,7    |
| Plućna angiografija brahijalnim pristupom<br>Pulmonary angiography by brachial access  | <500           | <0,5       |

### Zaključak

Glavna novost ovih smjernica je razlikovanje i podjela na PE visokog, srednjeg i niskog rizika s obzirom na razinu rizika od rane smrtnosti od PE, što pomaže u izboru optimalnoga dijagnostičkog i početnoga terapijskog pristupa, umjesto dosadašnjih pojmova »masivna«, »submasivna« i »nemasivna« PE. Višeslojna kompjutorizirana tomografija danas čini okosnicu dijagnostičkih postupaka, te je kao takva uvrštena i u preporučene dijagnostičke postupnike, za razliku od klasične angiografije i perfuzijske scintigrafije. Potonje metode i dalje imaju svoje mjesto u dijagnosticiranju PE ako MSCT eventualno nije dostupan, te se tada uz pomoć priloženih tablica po principu slagalice može sastaviti alternativni dijagnostički postupnik. Antikoagulacija ostaje temelj liječenja, dok se fibrinolitička terapija može razmotriti u pojedinim slučajevima PE visokog rizika sa šokom i perzistentnom hipotenzijom. Napominjemo da se kao i inače integralnom tekstu smjernica na engleskom jeziku može slobodno pristupiti na stranicama Europskoga kardiološkog društva <http://www.escardio.org/guidelines>, dok je odnedavno dostupan i hrvatski prijevod sažetih smjernica Europskoga kardiološkog društva za dijagnosticiranje i liječenje akutne PE u tiskanome džepnom izdanju.

### KRATICE

|      |  |
|------|--|
| aPTV | – aktivirano parcijalno tromboplastinsko vrijeme |
| AVK  | – antagonisti vitamina K                         |
| BNP  | – moždani natriuretski peptid                    |
| CT   | – kompjutorska tomografija                       |
| KUZ  | – kompresijski ultrazvuk                         |
| DV   | – desna klijetka srca                            |

|            |  |
|------------|--|
| DVT        | – duboka venska tromboza   |
| HIT        | – trombocitopenija inducirana heparinom                                  |
| MSCT       | – (multislice computed tomography) – višeslojna kompjutorska tomografija |
| NT-pro BNP | – n-terminalni promoždani natriuretski peptid                            |
| PE         | – plućna embolija  |
| V/Q scan   | – ventilacijsko/perfuzijska scintigrafija                                |
| VCI        | – donja šuplja vena (vena cava inferior)                                 |
| VTE        | – venska tromboembolija  |

### LITERATURA

- Torbicki A, Perrier A, Konstantides S i sur. Guidelines on the diagnosis and management of acute pulmonary embolism: the Task Force for the Diagnosis and Management of Acute Pulmonary Embolism of the European Society of Cardiology (ESC). *Eur Heart J* 2008;29:2276–315.
- Sažete Smjernice Europskoga kardiološkoga društva i za dijagnosticiranje i liječenje PE. Zagreb: Hrvatsko kardiološko društvo; 2009.
- Miniati M, Prediletto R, Formichi B i sur. Accuracy of clinical assessment in the diagnosis of pulmonary embolism. *Am J Respir Crit Care Med* 1999;159:864–71.
- Stein PD, Henry JW. Clinical characteristics of patients with acute pulmonary embolism stratified according to their presenting syndromes. *Chest* 1997;112:974–9.
- Walther A, Schellhaas A, Böttiger BW i sur. Diagnose und Therapie und Sekundärprophylaxe der Lungenembolie. *Anaesthesist* 2009;58:1048–54.
- Perrier A, Roy PM, Sanchez O i sur. Multidetector-row computed tomography in suspected pulmonary embolism. *N Engl J Med* 2005;352:1760–8.
- Stein PD, Fowler SE, Goodman LR i sur. Multidetector computed tomography for acute pulmonary embolism. *N Engl J Med* 2006;354:2317–27.
- Van Belle A, Buller HR, Huisman MV i sur. Effectiveness of managing suspected pulmonary embolism using an algorithm combining clinical probability, D-dimer testing, and computed tomography. *JAMA* 2006;295:172–9.
- Torbicki A, Perrier A, Konstantinides S i sur. Guidelines on the diagnosis and management of acute pulmonary embolism: the Task Force for the Diagnosis and Management of Acute Pulmonary Embolism of the European Society of Cardiology (ESC). *Eur Heart J* 2008;29:2276–315.
- Barrit DW, Jordan SC. Anticoagulant treatment of pulmonary embolism: a case controlled study. *Lancet* 1960;1:1309–12.
- Hull RD, Raskob GE, Brant RF i sur. Relation between the time to achieve the lower limit of the APTT therapeutic range and recurrent venous thromboembolism during heparin treatment for deep vein thrombosis. *Arch Intern Med* 1997;157:2562–8.
- Hirsh J, Guyatt G, Abers GW i sur. Antithrombotic and Thrombolytic Therapy: American College of Chest Physicians Evidence – Based Clinical Practice Guidelines (8th Edition). *Chest* 2008;133:110–2.
- Goldhaber SZ. European society of cardiology practice guidelines on acute pulmonary embolism: an American's commentary and personal perspectives. *Pol Arch Med Wewn* 2009;119(1–2):6–7.
- Ginsberg JS, Hirsh J, Rainbow AJ i sur. Risks to the fetus of radiologic procedures used in the diagnosis of maternal venous thromboembolic disease. *Thromb Haemost* 1989;61:189–96.
- Lepercq J, Conard J, Borel-Derlon A i sur. Venous thromboembolism during pregnancy: a retrospective study of enoxaparin safety in 624 pregnancies. *BJOG* 2001;108:1134–40.
- Rodie VA, Thomson AJ, Stewart FM i sur. Low molecular weight heparin for the treatment of venous thromboembolism in pregnancy: a case series. *BJOG* 2002;109:1020–4.
- Bates SM, Greer LA, Hirsh J i sur. Use of antithrombotic agents during pregnancy: the Seventh ACCP Conference on Antithrombotic and Thrombolytic Therapy. *Chest* 2004;126:627–44.
- Value of the ventilation/perfusion scan in acute pulmonary embolism. Results of the Prospective Investigation of Pulmonary Embolism Diagnosis (PIOPED). The PIOPED Investigators. *JAMA* 1990;263:2753–9.