

16. Nekhlyudov L, Gradzka M, Conti-Kelly AM, Greco TP. Erythema nodosum associated with antiphospholipid antibodies: A report of three cases. *Lupus* 2000;9:641–5.
17. Parodi A, Costari R, Rebora A. Erythema nodosum as the presenting symptom of gastric centro-follicular lymphoma. *Int J Dermatol* 1989; 28:336–7.
18. Reynolds NJ, Kennedy CTC. Erythema nodosum and cutaneous vasculitis associated with recurrence of Hodgkin's disease. *Br J Dermatol* 1990;123:101–2.
19. Lillo A, Gil MJ, Jimenez R, Monferrer R. Eritema nudoso y adenocarcinoma de colon. *Med Clin (Barc)* 1997;108:318.
20. Sullivan R, Clowers-Webb H, Davis MD. Erythema nodosum: A presenting sign of acute myelogenous leukemia. *Cutis* 2005;76:114–6.
21. Perez NB, Bernad B, Narvaez J, Valverde J. Erythema nodosum and lung cancer. *Joint Bone Spine* 2006;73:336–7.
22. Stone RL, Clafin A, Penneys NS. Erythema nodosum following gold sodium thiomalate therapy. *Arch Dermatol* 1973;107:602–4.
23. Di Giusto CA, Bernhard JD. Erythema nodosum provoked by hepatitis B vaccine. *Lancet* 1986;2:1042.
24. Litt JZ. *Drug Eruption Reference Manual* 2000. New York: The Parthenon Publishing Group; 2000, str. 628.
25. Bombardieri S, Dimunno O, Dipunzio C, Pasero G. Erythema nodosum associated with pregnancy and oral contraceptives. *Br Med J* 1977;1: 1509–10.
26. Reizis Z, Trattner A, Hodak E, David M, Sandbank M. Acne fulminans with hepatosplenomegaly and erythema nodosum migrans. *J Am Acad Dermatol* 1991;24:886–8.
27. Srivastava S, Haddad R, Kleinman G, Manthous CA. Erythema nodosum after smoke inhalation-induced bronchiolitis obliterans organizing pneumonia. *Crit Care Med* 1999;27:1214–6.
28. Fearfield LA, Bunker CB. Radiotherapy and erythema nodosum. *Br J Dermatol* 2000;142:189.
29. Erez A, Horowitz J, Suenik S. Erythema nodosum in the Negev area: a survey of 50 patients. *Isr J Med Sci* 1987;23:1228–31.
30. Mert A, Ozaras R, Tabak F, Pekmezci S, Demirkesen C, Ozturk R. Erythema nodosum: An experience of 10 years. *Scand J Infect Dis* 2004; 36:424–7.
31. Puavilai S, Sriprachaya-Anunt S, Charuwichitratana S, Sakuntabhai A, Rajatanavin N. Aetiology of erythema nodosum. *J Med Assoc Thai* 1995;78:72–5.
32. Bisno AL, Ofek I. Serologic changes of streptococcal infection: comparison of rapid hemagglutination technique with conventional antibody test. *Am J Dis Child* 1974;127:676–81.
33. Atanes A, Gómez N, Aspe B i sur. Erythema nodosum: a study of 160 cases. *Med Clin (Barc)* 1991;96(5):169–72.
34. Alilović M, Peroš-Golubičić T, Tekavec-Trkanjec J, Ivičević A. Prevalence of hospitalized patients with sarcoidosis in Croatia. *Coll Anthropol* 2004;28(1):423–8.
35. Alilović M, Peroš-Golubičić T, Tekavec-Trkanjec J, Smojver-Ježek S, Liščić R. Epidemiological characteristics of sarcoidosis patients hospitalized in the University Hospital for Lung Diseases »Jordanovac« (Zagreb, Croatia) in the 1997–2002 period. *Coll Anthropol* 2006;30 (3):513–7.
36. Turkcapar N, Toruner M, Soykan I i sur. The prevalence of extraintestinal manifestations and HLA association in patients with inflammatory bowel disease. *Rheumatol Int* 2006;26:663–8.
37. Smith MJ, Turton CW, Mitchell DN, Turner-Warwick M, Morris LM, Lawler SD. Association of HLA B8 with spontaneous resolution in sarcoidosis. *Thorax* 1981;36(4):296–8.
38. Hedfors E, Lindström F. HLA-B8/DR3 in sarcoidosis: Correlation to acute onset disease with arthritis. *Tiss Antigens* 1983;22(3):200–3.
39. Guyatt GH, Bensen WG, Stolmon LP, Fagnilli L, Singal DP. HLA-B8 and erythema nodosum. *Can Med Assoc J* 1982;127(10):1005–6.
40. Golding D. Treating erythema nodosum. *Br Med J* 1969;4:560–561.
41. Lehman CW. Control of erythema nodosum with naproxen. *Cutis* 1980; 26:66–67.
42. Ubogay Z, Persellin RM. Suppression of erythema nodosum by indomethacin. *Acta Derm Venereol* 1982;62:265–267.
43. Schwartz RA, Nervi SJ. Erythema nodosum: a sign of systemic disease. *Am Fam Phys* 2007;75(5):695–700.
44. Wallace SL. Erythema nodosum treatment with colchicine. *JAMA* 1967;202:1056.
45. De Coninck P, Baclet JL, Di Bernardo C, Büschges B, Plouvier B. Treatment of erythema nodosum with colchicine. *Presse Med* 1984; 13:680.
46. Jarret P, Goodfield MJD. Hydroxychloroquine and chronic erythema nodosum. *Br J Dermatol* 1996;134:373.
47. Schulz EJ, Whiting DA. Treatment of erythema nodosum and nodular vasculitis with potassium iodide. *Br J Dermatol* 1976;94:75–78.
48. Horio T, Imamura S, Danno K, Ofuji S. Potassium iodide in the treatment of erythema nodosum and nodular vasculitis. *Arch Dermatol* 1981;117:29–31.
49. Miyachi Y, Niwa Y. Effects of potassium iodide, colchicine and dapsone on the generation of the polymorphonuclear leukocyte-derived oxygen intermediates. *Br J Dermatol* 1982;107:209–14.

## LIJEČENJE HISTIOCITOZE LANGERHANSOVIH STANICA U DJECE

### TREATMENT OF LANGERHANS CELL HISTIOCYTOSIS IN CHILDREN

ERNEST BILIĆ, KATARINA BOJANIĆ, MAJA PAVLOVIĆ, JOSIP KONJA, RANKA FEMENIĆ, TOMISLAV ĐAPIĆ, ANKO ANTABAK, DARKO ANTIČEVIĆ, SLOBODNA MURAT-SUŠIĆ, KARMELA HUSAR, KRISTINA POTOČKI, LJUBICA RAJIĆ\*

**Deskriptori:** Histiocitoza Langerhansovih stanica – dijagnoza, patologija, farmakoterapija; Protutumorski kombinirani kemoterapijski protokoli – način uporabe i doziranje; Eozinofilni granulom – kirurgija

**Sažetak.** Histiocitoza Langerhansovih stanica (HLS) jest bolest karakterizirana patološkim nakupljanjem i umnožavanjem stanica monocitno-makrofagnog sustava u tkivima. Bolest može zahvatiti bilo koji organski sustav. U ovoj retrospektivnoj studiji analizirani su podaci pacijenata liječenih u Zavodu za dječju hematologiju i onkologiju Klinike za pedijatriju Me-

\* Klinika za pedijatriju Medicinskog fakulteta Sveučilišta u Zagrebu, KBC Zagreb (doc. dr. sc. Ernest Bilić, dr. med.; Maja Pavlović, dr. med.; prof. dr. sc. Josip Konja, dr. med.; mr. sc. Ranka Femenić, dr. med.; prof. dr. sc. Ljubica Rajić, dr. med.), Odsjek za neonatologiju KB Merkur (Katarina Bojanić, dr. med.), Klinika za ortopediju Medicinskog fakulteta Sveučilišta u Zagrebu, KBC Zagreb (doc. dr. sc. Tomislav Đapić, dr. med.; prof. dr. sc. Darko Antičević, dr. med.), Klinika za kirurgiju Medicinskog fakulteta Sveučilišta u Zagrebu, KBC Zagreb (doc. dr. sc. Anko Antabak, dr. med.), Klinika za kožne i spolne bolesti Medicinskog fakulteta Sveučilišta u Zagrebu, KBC Zagreb (mr. sc. Slobodna Murat-Sušić,

dr. med.; mr. sc. Karmela Husar, dr. med.), Zavod za radiologiju Medicinskog fakulteta Sveučilišta u Zagrebu, KBC Zagreb (prof. dr. sc. Kristina Potočki, dr. med.)

Adresa za dopisivanje: Doc. dr. sc. E. Bilić, Zavod za pedijatrijsku hematologiju i onkologiju, Klinika za pedijatriju Medicinskog fakulteta Sveučilišta u Zagrebu, KBC Zagreb, Kišpatičeva 12, 10000 Zagreb, e-mail: ernest.bilic@zg.t-com.hr

Primljeno 30. ožujka 2011., prihvaćeno 28. rujna 2011.

dicinskog fakulteta u Zagrebu kojima je potvrđena dijagnoza HLS-a u petnaestogodišnjem razdoblju od 1. 1. 1996 do 31. 12. 2010. g. Liječeno je 22-je djece oboljele od HLS-a kod koje je bilo potrebno sustavno liječenje. Izliječeno je 19-ero (86%), a umrlo je troje (14%) djece, sve troje mlađe od 2 godine s multisustavnom bolešću. Kod postavljanja dijagnoze 12-ero djece imalo je bolest samo jednog organskog sustava (55%), i to u najvećoj mjeri zahvaćen je bio koštani sustav, kod 8 bolesnika (36%). Sva su djeca liječena prema protokolima *LCH-I* i *LCH-III*. Blaže posljedice bolesti i liječenja imalo je osmero djece. Kod četvero djece zaostao je dijabetes insipidus.

**Descriptors:** Histiocytosis, Langerhans-cell – diagnosis, pathology, drug therapy; Antineoplastic combined chemotherapy protocols – administration and dosage; Eosinophilic granuloma – surgery

**Summary.** Langerhans' cell histiocytosis (LCH) is a disease characterised by pathologic accumulation and proliferation of histiocytes, cells from the monocyte-macrophage system, in various tissues and organs. In this retrospective study we analyzed patients charts treated in the Department of pediatric hematology and oncology at the University Hospital Zagreb with the diagnosis of LCH. Twenty-two children were diagnosed between January 1st 1996 and December 31st 2010, and all were treated with chemotherapy. 19 patients survived (86%) and the remaining 3 (14%), all under the age of 2 with multisystem disease, died. At the time of diagnosis 12 children (55%) presented with single-system disease, the most common were bone lesions in 8 children (36%). All children were treated according to protocols LCH-I and LCH –III. Eight children had mild complications of treatment and the disease itself. Diabetes insipidus remains in 4 children.

Liječ Vjesn 2011;133:376–384

Histiocitoze čine rijetku i heterogenu skupinu bolesti karakteriziranu patološkim nakupljanjem i umnožavanjem stanica monocitno-makrofagnog sustava u tkivima. Zajednička obilježja različitih kliničkih manifestacija bolesti prvi je uočio Lichtenstein 1953. godine i nazvao ih »histiocitoza X«, gdje je slovo X označavalo nepoznat uzrok i prirodu bolesti.<sup>1</sup>

Najčešći oblik bolesti histiocita jest histiocitoza Langerhansovih stanica (HLS). Učestalost HLS-a je 4–5,4/1 000 000 opće populacije na godinu. Ona je vjerojatno nešto viša, jer neke lezije kosti i kože ostanu neprepoznate kao HLS. Godišnje u Hrvatskoj od HLS-a obole 3–4 djeteta. Bolest se javlja u bilo kojoj životnoj dobi, od novorođenačke (prirodne forme bolesti) do odrasle.<sup>2</sup> Pojavnost je ipak najviša u djece u prve tri godine života.

Godine 1987. osnovano je međunarodno udruženje *Histiocyte Society* koje okuplja kliničare, patologe i laboratorijske radnike. Iste je godine preporučilo patohistološku klasifikaciju bolesti histiocita (tablica 1).<sup>3</sup> Histiocitoze tako dijelimo u tri skupine. Skupinu I čini HLS, a karakterističan su patohistološki nalaz Birbeckove granule i imunohistokemijski pozitivitet na CD1a. Skupina II su hemofagocitne limfocitocitoze (HLH), gdje histološki nalazimo makrofage uredna izgleda (nemaju Birbeckove granule i negativni su na CD1a), ali se u njima nalaze fagocitirani eritrociti. Skupina III su zloćudne histiocitoze, između ostalog i akutna monocitna leukemija (FAB M5).

Novija klasifikacija (*WHO*-Svjetske zdravstvene organizacije) dijeli bolesti histiocita na bolesti »različitog biološkog ponašanja« (bolesti dendritičkih stanica i bolesti makrofaga) i na zloćudne bolesti.<sup>4</sup> HLS spada u skupinu bolesti dendritičkih stanica različita biološkog ponašanja (tablica 2).

Uzrok je histiocitoza nepoznat. Čimbenici koji imaju ulogu u etiologiji i patofiziologiji jesu infekcije (osobito virusne),<sup>5</sup> disfunkcija stanica imunskog sustava,<sup>6</sup> neoplastički mehanizmi, genski čimbenici, poremećaj adhezijskih staničnih molekula te kombinacija nabrojanih uzroka.

Langerhansova stanica (LS) važna je karika imunskog sustava. To je mononuklearna stanica podrijetlom iz koštane srži koja pripada porodici dendritičkih stanica i snažna je stanica koja predočava antigen. HLS je karakteriziran nakupljanjem LS skupa s različitim upalnim stanicama u tkivima. LS aktivno proliferiraju u HLS-u, okruglasta su oblika i neučinkovite su u predočavanju antigena, a poremećena im je regulacija u staničnoj diobi.<sup>7</sup> Morfologija lezija u HLS-u,

klinički znakovi i simptomi bolesti upućuju na to da citokini imaju važnu ulogu u patogenezi bolesti. Lezije HLS-a sadržavaju brojne citokine, koje proizvode CD1a-pozitivne LS (IL-1) i T-limfociti (IL-2, IL-4, IL-5, TNF alfa).<sup>8,9</sup>

Za razliku od normalnih LS, stanice HLS-a izražavaju leukocitne adhezijske molekule. Dijagnoza HLS-a potvrđuje se temeljem karakteristične morfologije i imunohistokemijske ekspresije CD1a, S100 i CD27 (tzv. langerina) te dokazom Birbeckovih granula elektronskim mikroskopom. Birbeckove su granule invaginacije stanične membrane koje sličie teniskom reketu. Langerin je monoklonsko protutijelo usmjereno na transmembranski lecitin C-tipa, koji je vezan za Birbeckove granule.<sup>10</sup> Prisutan je u većini stanica HLS-a. Imunohistokemijsko određivanje langerina i CD1a rabi se u

Tablica 1. Klasifikacija histiocitoza dječje dobi  
Table 1. Classification of childhood histiocytoses

Skupina histiocitoze Histiocytosis class	Sindromi/Syndromes
Skupina I /Class I.	Histiocitoza Langerhansovih stanica/Langerhans cell histiocytosis (LCH) Eozinofilni granulom /Eosinophilic granuloma Hand-Schüller-Christianov sindrom/Hand-Schüller-Christian syndrome Letterer-Siweova bolest /Letterer-Siwe disease
Skupina II /Class II.	Histiocitoza ostalih monocitnih makrofaga (osim Langerhansovih stanica)/Histiocytoses of mononuclear phagocytes other than Langerhans cells Hemofagocitna limfocitocitoza (obiteljska i reaktivna) /Hemophagocytic lymphohistiocytosis (familial or reactive) Sinusna histiocitoza s masivnom limfadenopatijom (Rosai-Dorfmanova bolest)/Sinus histiocytosis with massive lymphadenopathy (Rosai-Dorfman disease) Juvenilni ksantogranulom/Juvenile xanthogranuloma Retikulohistiocitom/Reticulohistiocytoma
Skupina III /Class III.	Zloćudne bolesti histiocita/Malignant histiocytic disorders Akutna monocitna leukemija (FAB M5) /Acute monocytic leukemia (FAB M5) Zloćudna histiocitoza/Malignant histiocytosis Pravi histiocitni limfomi/True histiocytic lymphomas

[Prilagođeno prema/Adapted according to: Chu T et al: Histiocytosis syndromes in children: Lancet 1987;1:208–9].

Tablica 2. Klasifikacija WHO neoplastičkih bolesti histiocita i dendritičkih stanica

Table 2. The WHO classification of neoplastic disorders of histiocytes and dendritic cells

Skupina/Class	Sindrom/Syndrome
Bolesti dendritičkih stanica /Dendritic cell related	Histiocitoza Langerhansovih stanica, Xsantogranulom/Langerhans cell histiocytosis, xanthogranuloma
Bolesti makrofaga /Macrophage related	Obiteljska i reaktivna hemofagocitna limfocitocitoza (genetski ili sporadično) /Familial and reactive hemophagocytic lymphohistiocytosis (genetic or sporadic) Sinusna histiocitoza s masivnom limfadenopatijom /Sinus histiocytosis with massive lymphadenopathy
Zloćudne bolesti /Malignant disorders	Akutna monocitna leukemija /acute monocytic leukemia Podrijetlo iz dendritičkih stanica /Dendritic cell related Podrijetlo iz tkivnih makrofaga /Localized or macrophage related Diseminirana histiocitoza /Disseminated (malignant histiocytosis)

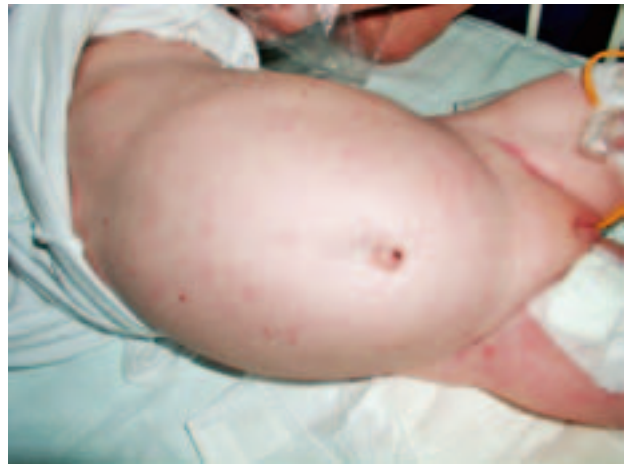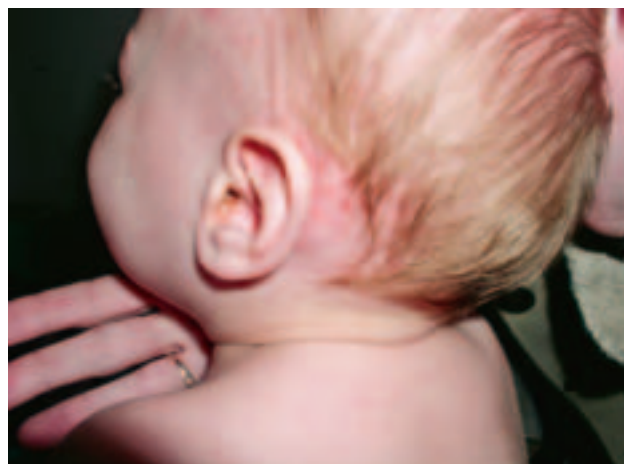razlikovanju HLS-a od drugih proliferativnih bolesti histiocita. Uporabom X-vezanoga humanog androgenog receptora (humara) PCR-tehnikom dokazana je klonska priroda bolesti, što bi značilo da je HLS klonski, tj. neoplastički poremećaj. Nove spoznaje odbacuju raniju teoriju o reaktivnoj prirodi bolesti.<sup>11</sup> Uloga genetike nije do kraja definirana, a u literaturi je opisana pojava bolesti u više članova iste obitelji.<sup>12,13</sup>

Međunarodno udruženje *Histiocyte Society* izdalo je smjernice za postavljanje dijagnoze HLS-a i podijelilo ih u tri razine vjerojatnosti.<sup>14</sup> Donadiu i suradnici napravili su sustav bodovanja koji je objektivniji prilikom postavljanja dijagnoze, tijekom prosudbe težine bolesti te tijekom praćenja uspješnosti liječenja.<sup>15</sup> Klinička slika može upućivati na HLS, ali je patohistološka analiza biopata sumnjive lezije nužna za postavljanje dijagnoze. Uzorak tkiva (najčešće kosti ili koža) mora se analizirati svjetlosnomikroskopski, imunohistokemijski i elektronskomikroskopski.

1. *Vjerojatna dijagnoza* – klinička slika i patohistološki nalaz uklapaju se u HLS.
2. *Vrlo vjerojatna dijagnoza* – patohistološki nalaz lezije u skladu je s HLS-om, a stanice izražavaju S100 i/ili aktivnost alfa-D-manozidaze.
3. *Sigurno potvrđena dijagnoza* – patohistološki nalaz u skladu je s HLS-om i stanice lezije izražavaju CD1a ili su elektronskom mikroskopijom u njima dokazane Birbeckove granule.

Kliničke manifestacije HLS-a vrlo su raznolike, od asimptomatskih do vrlo teških oblika bolesti s brojnim posljedicama. Bolest može zahvatiti bilo koji organ ili organski sustav, pojedinačno ili se javiti kao multisustavna bolest. Klinička slika najčešće ovisi o dobi djeteta.

Djeca mlađa od dvije godine uglavnom imaju rasprostranjenu bolest koja gotovo uvijek zahvaća kožu. Promjene po koži najčešće su smještene u pregibnim regijama (pelenska regija, vrat, aksile, iza uški), donjem dijelu trbuha te koži kapilicija. Kožne se lezije očituju pojavom diskretnih, žuto-smeđih, blago ljuskavih papula i papulopustula (slika 1). Lezije mogu poprimiti hemoragičan izgled uz uredan broj trombocita. Rjeđe nalazimo veće promjene, u obliku čvorova, koji su skloni nekrotičnom raspadanju. Osip može biti i diseminiran uz hepatosplenomegaliju i generaliziranu limfadenopatiju. Kod mlađe djece osim kože, limfnih čvorova, jetre i slezene, budu zahvaćeni pluća i kosti. Katkad prvi

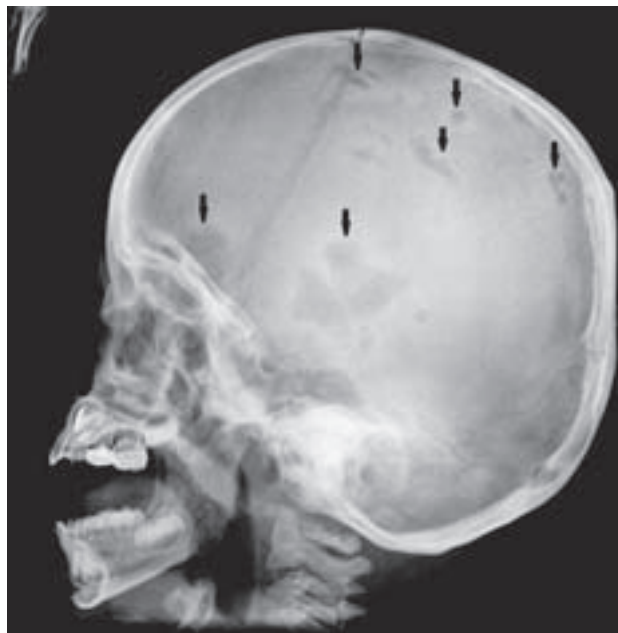Slika 1. Kožne promjene kod HLS-a  
Figure 1. Skin involvement with children in LCHSlika 2. Kožne promjene kod HLS – kapilicij  
Figure 2. Skin involvement with children in LCH – capillitium

znak histiocitoze može biti granulomska lezija u gingivi ili secernirajući otitis (slika 2), a često se iz obriska uha izolira *Pseudomonas aeruginosa*.<sup>16</sup> Kada su osim kože zahvaćena još najmanje dva parenhimatozna organa, prognoza je vrlo ozbiljna i neizvjesna.

U starije djece najčešće nalazimo eozinofilni granulom jedne ili više kostiju. Obično su zahvaćene kosti kranija, nešto rjeđe kosti lica, duge kosti ekstremiteta, kosti zdjelice, kralješci i rebra. Lezije u kostima očituju se kao bezbolne ili bolne otekline, a na rendgenogramima su vidljivi defekti kosti bez periostalne reakcije (slika 3).<sup>17</sup> Kod zahvaćanja kralježaka mogu nastati kompresivne frakture s lezijom kralježnične moždine i neurološkim ispadima. Patološke frakture javljaju se rjeđe, uglavnom na dugim kostima. Eozinofilni granulom može biti smješten i u orbiti s posljedičnom protruzijom bulbusa. Ako su posrijedi pojedinačne lezije koje se u cijelosti mogu odstraniti, onda osim kirurške nije potrebna nikakva druga terapija. Klinički trijas lezija kostiju, lubanje, dijabetesa insipidusa i egzoftalmusa naziva se Hand-Schüller-Christianova bolest.

U hematološkim i biokemijskim nalazima uglavnom je povišena vrijednost sedimentacije eritrocita i alkalne fosfataze, a u slučaju lezije jetre povišene su vrijednosti jetrenih





Slika 3. Rendgenogram lubanje kod djeteta s HLS-om pokazuje multiple litičke lezije (strjelica)  
Figure 3. Radiograph of the skull of a patient with LCH showing multiple lytic lesions (arrows)

enzima. Svakako treba odrediti osmolarnost seruma i urina da se isključi mogućnost postojanja dijabetesa insipidusa. Scintigrafija skeleta s radioaktivnim tehnejem otkriva lezije kostura koje se katkad teže uočavaju na običnim rendgenskim snimkama. U slučaju sumnje na zahvaćenost parenhimatoznih organa treba učiniti CT ili MR zahvaćenog područja.

Liječenje i prognoza ovise o histološkom obliku i proširenosti bolesti. Lokalizirane lezije, koje se mogu u cijelosti odstraniti nije potrebno medikamentno liječiti. Medikamentno se liječe pacijenti s multiplim koštanom lezijama, kada je bolešću zahvaćeno više organa te kada se bolest nalazi na tzv. »posebnim žarištima« (tablica 3). Terapija se provodi prema preporukama Svjetske udruge za histiocitozu, odnosno sada važećem protokolu liječenja »LCH-III«. Od lijekova redovito se rabe glukokortikoidi i vinblastin, a u slučaju neuspjeha dodaju se drugi citostatici i imunosupresivi. Opasnost od progresije bolesti i lošijeg ishoda prisutna je u slučaju zahvaćenosti tzv. »rizičnih organa« (koštana srž, slezina, jetra, pluća, SŽS), stoga treba što prije primijeniti sustavnu terapiju. Kada je bolest prisutna samo na koži, započinjemo s lokalnom terapijom (PUVA ili krema s nitrogen mustardom).<sup>18,19</sup> Ako su zahvaćena veća područja kože s dubokim kožnim promjenama (kronična superinfekcija, kozmetičke nepravilnosti ili pruritus), potrebna je sustavna terapija. Sustavna se terapija izuzetno primjenjuje i u slučaju kada je bolest prisutna u samo jednome koštanom žarištu koje se može kirurški potpuno odstraniti, ali postoji opasnost od deformiteta, gubitka funkcije, sekundarne patološke frakture te kod prevencije širenja u epifizu ili neurološkog ispada (kralješci).

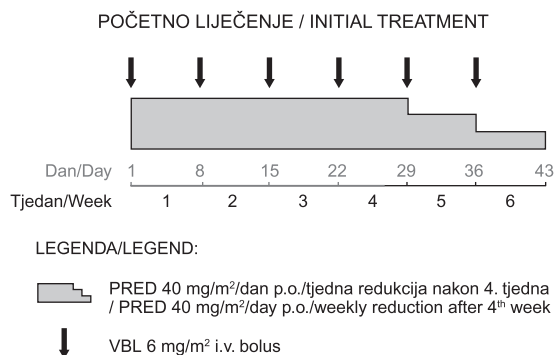
Početa terapija traje 6 tjedana (vinblastin i prednizon, slika 4). Daljnja terapija ovisi o kliničkom odgovoru na početnu terapiju, što se procjenjuje nakon 6 tjedana terapije. Drugi ciklus terapije (početno liječenje drugi dio ili »intenzifikacija«, slika 5) preporučuje se pacijentima koji nisu

Tablica – Table 3. »Posebna žarišta« / »Special site lesions«

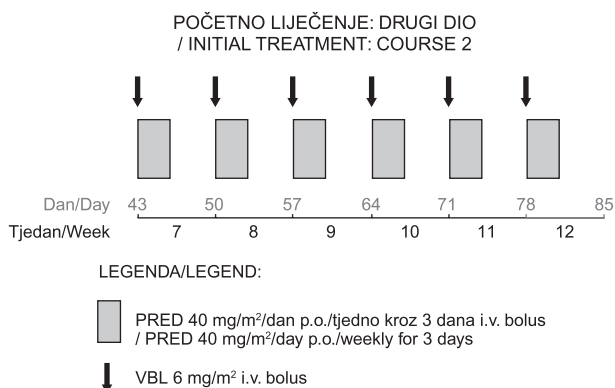
Kraniofacijalne kosti /craniofacial bone involvement	Lezije u orbiti, mastoidu, sfenoidnoj, temporalnoj, zigomatičnoj ili etmoidnoj kosti, maksili, paranasalnim sinusima, kranijalnoj fosi ili uz zahvaćenost intrakranijalnoga mekog tkiva/lesions in the orbital, temporal, mastoid, sphenoidal, zygomatic, or ethmoidal bones, maxilla, paranasal sinuses, cranial fossa; with intracranial soft tissue extension
Oko/eye involvement	Proptoza, egzofthalmus, lezije u orbiti, zigomatična ili sfenoidalna kost/proptosis, exophthalmos, lesions in the orbit; zygomatic or sphenoidal bone
Uho/ear involvement	Otitis vanjskog zvukovoda, otitis media, otoreja ili lezija u temporalnoj, mastoidnoj ili petroznoj kosti/external otitis, otitis media, otorrhea; or lesions in the temporal bone, mastoid, or petrous bone
Usna šupljina /oral involvement	Lezije usne sluznice, gingive, nepčana kost, maksila i mandibula/lesions in the oral mucosa, gums, palatal bone, maxilla, and mandible
SŽS »rizične lezije« /CNS »risk lesions«	

Tablica prilagođena prema iz »Histiocyte Society Evaluation and Treatment Guidelines« April 2009/ Adapted from »Histiocyte Society Evaluation and Treatment Guidelines« April 2009.

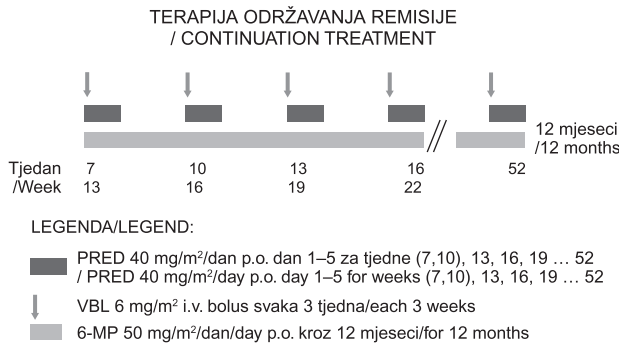
pokazali povoljan terapijski odgovor nakon početne terapije te za sve pacijente koji su imali zahvaćen jedan ili više rizičnih organa pri postavljanju dijagnoze unatoč povoljnom kliničkom odgovoru na početnu terapiju. Pacijenti koji imaju zahvaćene rizične organe pri postavljanju dijagnoze i oni koji nisu pokazali poboljšanje kandidati su za uvođenje



Slika 4. Početno liječenje LCH  
Figure 4. Initial treatment



Slika 5. Početno liječenje: drugi dio ili intenzifikacija  
Figure 5. Initial treatment: course 2 or intensification treatment



Slika 6. Terapija održavanja remisije  
Figure 6. Continuation treatment

puno intenzivnije terapije (engl. »salvage therapy«). Isto vrijedi za pacijente koji nisu imali zahvaćene rizične organe kod dijagnoze, ali se tijekom terapije bolest proširila na neki od rizičnih organa. Nakon početnih 6, odnosno 12 tjedana terapije, liječenje se nastavlja »terapijom održavanja remisije« (engl. *continuation therapy* slika 6). Navedena terapija sastoji se od pulsniha doza vinblastina i prednizona svaka 3 tjedna te svakodnevnog uzimanja 6-merkaptopurina (6-MP). Terapija se prekida nakon 12 mjeseci, računajući od prvog dana liječenja.

Prognoza je eozinofilnoga granuloma odlična, a komplikacije su uglavnom vezane za smanjeno izlučivanje antidiuretskog hormona te za deformacije kostura (npr. kralježnice, ako su bolešću bili zahvaćeni kralješci). Kod diseminiranih oblika histiocitoze prognoza je dosta lošija, osobito ako su osim kože zahvaćena još najmanje dva rizična organa.

### Ispitanici i metode

U ovoj retrospektivnoj studiji analizirani su podatci bolesnika liječenih u Zavodu za dječju hematologiju i onkologiju Klinike za pedijatriju Medicinskog fakulteta u Zagrebu kojima je potvrđena dijagnoza HLS-a u petnaestogodišnjem razdoblju od 1. 1. 1996 do 31. 12. 2010. g. U studiju su ušli samo oni pacijenti koji su trebali sustavno liječenje, odnosno kemoterapiju. Prikupljeni podatci uključivali su: spol, dob, kliničku sliku, lokalizaciju, proširenost, liječenje, komplikacije i ishod bolesti.

### Rezultati

U razdoblju od 15 godina u Zavodu je liječeno ukupno 22-je djece oboljele od HLS-a kod koje je bilo potrebno sustavno liječenje (tablica 4). Djeca su bila u dobi od 2 mjeseca do 12 godina. Od toga je bilo 16 (73%) dječaka i 6 (27%) djevojčica. Djece u dobi do navršene 2 godine bilo je 11-ero (50%), a u dobi od navršene 2 do 12 godina bilo je također 11-ero (50%). Od ukupno 22-je oboljelih živih je 19 (86%), a umrlo je troje (14%). U skupini djece mlađe od 2 godine preživjelo je 8 od 11 (73%), a u skupini od navršene 2 godine do 12 godina preživjelo je svih 11 oboljelih (100%). Kod postavljanja dijagnoze 12-ero djece imalo je bolest samo jednog organskog sustava (55%), a najčešće je bio zahvaćen koštani sustav, kod 8-ero (36%) djece. Od toga je u njih 7-ero (32%) bilo prisutno samo jedno žarište, a jedno je dijete imalo više koštanih žarišta (postojala su 3 žarišta). Zahvaćenost kože i/ili sluznica bila je prisutna u 5 (23%) pacijenata. Desetero djece (45%) kod postavljanja dijagnoze imalo je zahvaćena dva i više organa, od čega je troje djece imalo diseminirani oblik bolesti. Sva su djeca liječena

medikamentno prema protokolu za HLS (protokoli *LCH-I* i *LCH-III*). Kod šestoro (27%) pacijenata prije provođenja kemoterapije izvršen je kirurški zahvat kojim se osim biopsije istodobno uklonio dio tumora. Troje od devetnaestero (16%) djece imalo je povrat bolesti nakon liječenja (nakon 7,5, 11 i 12 mjeseci). Ovdje nismo računali 22-je, nego 19-ero djece, jer troje umrlih nije nikad ni ušlo u kompletnu stabilnu remisiju. Svi pacijenti uključeni u studiju praćeni su od 1 do 10 godina nakon završetka terapije. Kasne komplikacije bolesti jesu dijabetes insipidus (4 pacijenta), blaža kifoskolioza kralježnice (2 pacijenta), ožiljci po koži (1 pacijent) i blaža hipertenzija (1 pacijent).

### Rasprava

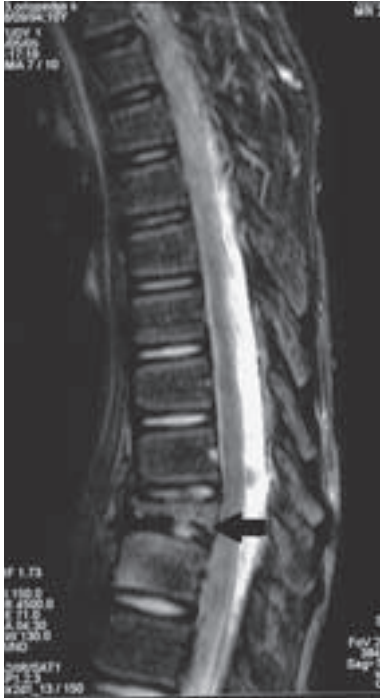Kod proučavanja HLS-a temeljno je pitanje radi li se o reaktivnom ili neoplastičkom poremećaju. Willman i sur. još su 1994. dokazali klonski poremećaj u HLS-u.<sup>20</sup> Navedena je teorija kasnije potkrijepljena brojnim radovima koji pokazuju da se oko 1% HLS-a pojavljuje u obiteljskom obliku, a vjerojatnost pojave bolesti u jednojajčanih blizanaca veća je nakon što je jedan obolio.<sup>21</sup> Schouten je mjereći proliferacijski biljeg Ki-67 te biljege p53, c-myc, H-ras i Bcl-2, zaključio da su stimulirajući i inhibični putevi proliferacije i apoptoze poremećeni u HLS-u.<sup>22</sup> Dokazana je i kromosomska nestabilnost<sup>23</sup> te skraćenje telomera kod HLS-a.<sup>24</sup> Navedeni radovi upućuju na neoplastičku etiologiju HLS-a. Na moguću poremećenu citokinsku reakciju između Langerhansovih stanica i T-limfocita uzrokovanu virusnom infekcijom upućuje Glotzbecker,<sup>25</sup> a rad Coste i sur.<sup>26</sup> indirektno to podupire, jer pomoću novijih molekularnih tehnika ne nalaze jednoznačne genomske promjene. Neko vrijeme su herpes virusi bili »optuženi« za nastanak HLS-a, ali to poprilično uvjerljivo negiraju Jensen<sup>27</sup> i Jeziorski.<sup>28</sup> Sigurno će u budućnosti biti još »pro et contra« dokaza za neku od ove dvije teorije nastanka HLS-a.

U ovom radu opisujemo isključivo slučajeve djece oboljele od HLS-a, jer su bolesti histiocita i dendritičkih stanica raznolike (tablice 1. i 2), a proučavanjem složene etiopatogeneze tih bolesti zadire se u neke temeljne imunološke spoznaje. HLS je rijetka bolest od koje u Hrvatskoj oboljevaju 3–4 djeteta na godinu. Dio djece ne treba nikakvu terapiju jer proces spontano regredira, a dio djece biva izliječen nakon odstranjenja novotvorine u cijelosti. S druge strane ako je bolešću zahvaćeno više organa, prognoza je ozbiljnija, pa se navodi da je u slučaju zahvaćenosti više od šest organa ili organskih sustava u djeteta mlađeg od 2 godine mortalitet do 60%.<sup>29</sup> HLS se osim u djece može javiti i u mlađih osoba do tridesete godine života, dok je pojavnost u starijih značajno niža.<sup>30</sup> U našem radu polovica djece bila je mlađa od dvije godine. Prema navodima iz literature najveća je pojavnost HLS-a između 5. i 10. godine života, naši su bolesnici mlađi (prosječne dobi 3,7 godina). To je vjerojatno stoga što su u ovom radu praćena samo djeca koja su imala proširenu bolest i koja su primala sustavnu terapiju, dok je određen broj starije djece vjerojatno bio liječen samo kirurškim zahvatom. U djece starije od dvije godine najčešće je zahvaćen kostur, a solitarne ili multiple lezije kostura čine i do 60% svih slučajeva HLS-a. Učestalost je 2:1 u korist dječaka, a vrlo sličan rezultat dobili smo i u ovom uzorku bolesnika. Budući da se HLS javlja na različitim organima, katkad prvi znakovi bolesti mogu biti vrlo neuobičajeni i ničim ne upućuju na HLS; ipak većina bolesnika liječniku je dovedena zbog promjena po koži ili boli u kostima. HLS kosti može se osim boli manifestirati i oteklinom mekog tkiva oko kosti, patološkim frakturama, glavoboljama (zah-

Tablica 4. Karakteristike naših bolesnika s histiocitozom Langerhansovih stanica  
Table. Characteristics of our patients with Langerhans cell histiocytosis

Redni broj /Patient number	Ime /Name	Spol /Gender	Dob kod dijagnoze (god) /Age at diagnosis (years)	Prvi simptom /Initial presentation	Lokalizacija bolesti /Disease location	Komplikacije i ishod /Complications and outcome
1	BA	Ž/F*	2,4	štedi desnu ruku /stopped using the right arm	kost (palčana)/bone (radius)	Izlječenje/no evidence of disease
2	ME	M/M*	4,3	diabetes insipidus /diabetes insipidus	kost (lubanja, mastoid, maksila, mandibula), hipotalamo-hipofizna os/bone (skull, mastoid, maxilla, mandible), hypothalamo-hypophyseal axis	DI**, teškoće s učenjem, remisija/DI, learning disabilities, no evidence of disease
3	OJ	M/M	5,1	zaostajanje u rastu i diabetes insipidus/failure to thrive and diabetes insipidus	kost (lubanja, kralježnica, kostovertebralni zglobovi), hipotalamo-hipofizna os/bone (skull, spine, costovertebral joint) hypothalamo-hypophyseal axis	DI, remisija /DI, no evidence of disease
4	OI	Ž/F	7,2	bol u laktu/elbow pain	kost (humerus)/bone (humerus)	izlječenje/no evidence of disease
5	OK	Ž/F	2,1	šepanje/limping	kost (ilijačna)/bone (iliac)	izlječenje/no evidence of disease
6	SI	M/M	1,8	otok oko ključne kosti /swelling around the collar bone	kost (klavikula)/bone (clavicle)	izlječenje/no evidence of disease
7	TM	M/M	8,3	bol u ramenu/shoulder pain	kost (rameni obruč), lokalni povrat bolesti nakon 1 god./bone (shoulder), local relapse of disease after 1 yr.	izlječenje/no evidence of disease
8	TT	M/M	12,3	boli poput stezanja u kralježnici (kompresijska fraktura)/spinal back pain (compression fracture)	kost (kralježnica)/bone (spine)	kompr. fraktura Th6, blaža kifoskolioza, remisija/Th6 compress. fracture, mild kyphoscol., no evidence of disease
9	ŽG	Ž/F	11,1	boli u kralježnici /spinal back pain	kost (kralježnica, lubanja, kuk) /bone (spine, skull, hip)	kolaps X. torakalnog kralješka, blaža kifoskolioza, remisija/collapse of 10 <sup>th</sup> thoracic vertebra, mild kyphoscoliosis, no evidence of disease
10	GM	M/M	1,8	osip/rash	diseminirani oblik/disseminated disease	tijek liječenja praćen brojnim komplikacijama, umro/many complications associated with therapy, death
11	BM	M/M	4	upala i nekroza zubnog mesa/gingival inflammation and necrosis	gingiva/gingiva	izlječenje/no evidence of disease
12	PJ	M/M	1	kožne promjene, secernirajući otitis/skin lesions and otitis media with aural discharge	koža/skin	izlječenje/no evidence of disease
13	KS	M/M	1,5	šepanje, gubitak apetita i nemir/limping, loss of appetite and irritability	kost (zdjelica), SŽS/bone (pelvis), CNS	DI, izlječenje/DI, no evidence of disease
14	KT	M/M	1,5	osip/rash	koža, kost (lubanja-parijetalno i okcipitalno lijevo)/skin, bone (skull-parietal and occipital bones)	izlječenje/no evidence of disease
15	KB	Ž/F	1,4	febrilitet, osip, hepatosplenomegalija, anemija/fever, rash, hepatosplenomegaly and anemia	diseminirani oblik/disseminated disease	izlječenje/no evidence of disease
16	KB	M/M	2,75	nodozne egzulcerirajuće promjene kože i sluznice/nodal ulcerating skin and mucosal lesions	koža, gingiva/skin, gingiva	ožiljci po koži, izlječenje/skin scars, no evidence of disease
17	RL	M/M	0,2	osip/rash	koža, kost i pluća (upitan nalaz na CT-u pluća, 11 mj. nakon dg.)/skin, bone, lungs (questionable lung CT finding 11 mo. after dx)	izlječenje/no evidence of disease
18	MD	M/M	8,8	osip/rash	koža, relaps 7,5 mj. nakon dg. (1,5 mj. nakon terapije)/skin, relapse 7.5 mo. after dx. (1.5 mo. after therapy)	blaža hipertenzija/izlječenje /mild hypertension, no evidence of disease
19	LT	M/M	0,4	pancitopenija, gljivična sepsa, hepatosplenomegalija, limfangiektazije crijeva/pancytopenia, mycotic sepsis, hepatosplenomegaly and lymphangiectasia of the intestines	koža, hepatosplenomegalija/skin, hepatosplenomegaly	brojne komplikacije tijekom liječenja, umro/multiple complications while on therapy, death
20	TV	Ž/F	1,5	aftozni stomatitis, perzistentna sekrecija iz desnog uha, lezije kože/canker sores, persistent otorrhea, skin lesions	koža/skin	izlječenje/no evidence of disease
21	VD	M/M	1,5	osip, konvulzije/rash, seizures	koža, kost (lubanja), hepatosplenomegalija, SŽS/skin, bone (skull), hepatosplenomegaly	DI, remisija /DI, no evidence of disease
22	IR	M/M	0,4	kvržica na glavi u području lijeve orbite/bone lump in the left orbital area	kost (lubanja) infundibulum hipofize, koža /bone (skull), hypophyseal infundibulum, skin	brojne komplikacije tijekom liječenja, umro/multiple complications while on therapy, death

\*Ž/F = žensko/female; \*M/M = muško/male,\*\* DI = central diabetes insipidus



Slika 7. Slika magnetske rezonancije kralježnice djeteta s LCH i zahvaćenim trupom kralješka – vertebra plana (strjelica)

Figure 7. Magnetic resonance image depicting a vertebra plana secondary to involvement of the vertebral body with LCH (arrow)

vaćenost kostiju lubanje), nagluhošću (zahvaćenost sljepočne kosti), ispadanjem zubiju ako je zahvaćena mandibula te simptomima lumbosakralnog ili cervikobrahijalnog sindroma kod zahvaćenosti kralježaka i pritiska na kralježničnu moždinu.<sup>31</sup> Dijagnoza bolesti postavlja se analizom biopsija, međutim katkad je biopsiju kosti vrlo teško izvesti, primjerice kod zahvaćenosti samo trupa kralješka i posljedične kompresivne frakture, kada se javi »vertebra plana«. Eozinofilni granulom kralježnice najčešće se očituje u dvije forme – kao kolaps trupa kralješka ili kao litična lezija stražnjih elemenata. Kolaps trupa kralješka naziva se »vertebra plana« ili Calveova bolest ili vertebra concertina. Kolaps trupa je simetričan i od kralješka se na rendgenogramu vidi samo uska traka ili niska pločica (slika 7). Vertebra plana u djece je najčešće eozinofilni granulom. U odraslih bolesnika uzročnik vertebre plane mogu biti drugi tumori poput plazmocitoma, Ewingova sarkoma te neki metastatski tumori. U većine djece s vertebrom planom konzervativnim se liječenjem ponovno uspostavlja veći dio visine kralješka. Ako su tumorskim procesom zahvaćena i okolna meka tkiva oko kralješka, svakako treba isključiti puno maligniji proces, npr. Ewingov sarkom,<sup>32</sup> dok u slučaju zahvaćenosti zdjelice treba isključiti osteomijelitis. Ako je zahvaćen dio kosti koji se ne može potpuno odstraniti, operater može injicirati lokalno kortikosteroide.<sup>33</sup> Tumorski proces koji uzrokuje pritisak u kirurški teško dostupnoj regiji može se smanjiti lokalnom iradijacijom od 6 do 8 Gy, čime se postiže smanjenje pritiska (npr. vidnog živca kod bolesti lokalizirane na kostima orbite).<sup>34</sup> Osim uobičajene terapije temeljene na glukokortikoidima, neki su HLS sa zahvaćanjem samo kostura liječili i indometacinom<sup>35</sup> ili bisfosfonatima koje su dodavali uobičajenoj sustavnoj terapiji.<sup>36</sup>

Cilj je liječenja multisustavne bolesti (MS) ukloniti kliničke simptome, povećati preživljenje i prevenirati kom-

plikacije. Autori dviju studija pokušali su 1980-ih definirati rizične skupine i kasniji intenzitet terapije. Prva velika studija o liječenju MS LCH bila je DAL grupa (»Deutschen Arbeitsgemeinschaft für Leukämieforschung und -behandlung im Kindesalter«).<sup>37</sup> Studijama DAL-HX 83/90 prućena je učinkovitost polikemoterapije (vinblastin i etopozid skupa s prednizonom). Bolesnici su bili podijeljeni u tri rizične skupine (bolest kostiju, zahvaćenost mekih tkiva bez disfunkcije organa, proširena bolest s disfunkcijom organa). Postotak izlječenja bio je visok (67–89%) u sve tri skupine. Izlječenje je bilo neovisno o proširenosti bolesti, praćeno relativno niskom stopom reaktivacije ili recidiva nakon početne regresije bolesti. Incidencija trajnih posljedica bila je niža u praćenih bolesnika od trajnih posljedica prisutnih kod djece liječene starijim protokolima liječenja.<sup>38–40</sup>

Do sredine devedesetih godina prošlog stoljeća nije bilo većih multicentričnih randomiziranih studija liječenja HLS-a. Tada je sastavljen protokol *LCH-I* u kojem se uspoređivalo djelovanje vinblastina i etopozida. Na temelju kontroliranog uzorka nije nađena statistički značajna razlika u preživljenju i uspjehu terapije. Rezultati su bili neočekivani, jer se do tada etopozid uz kortikosteroide smatrao temeljem za liječenje HLS-a. Etopozid se osim u kombinacijama s glukokortikoidima učinkovito davao i s interferonom.<sup>41</sup> Iznenađio je i rezultat usporedbe liječenja protokolom *LCH-I* i protokolom *DAL-HX-83* koji je imao puno intenzivniju terapiju, a rezultati su bili gotovo jednaki.<sup>47</sup> Analizom rezultata studije *LCH-I* nastala je i pravilna prosudba rizika bolesnika oboljelih od HLS-a, temeljem čega su kasnije napravljeni kriteriji zahvaćenosti organa. Zaključeno je da je relativno »blagi« protokol *LCH-I* sasvim dostatan kao početni izbor liječenja.<sup>40</sup> Sljedeća studija, *LCH II* bila je intenzivnija od *LCH-I*, ali nije nađena razlika u preživljenju, broju recidiva ili reaktivacije bolesti. Ta nam je studija pokazala da neke lokalizacije bolesti imaju lošiji konačni ishod liječenja, primjerice ako je bolest zahvatila kosti lubanje (mastoid, orbita, temporalne kosti), veći je rizik od nastanka dijabetesa insipidusa i parenhimatoznih ozljeda mozga. Analiza rezultata studije *LCH-II* pokazuje i prognostičku važnost zahvaćenosti nekih organa, nazvanih »rizični organi« (jetra, slezina, koštana srž, pluća). Prema prvim analizama rezultata studije *LCH III* utvrđeno je da je terapija održavanja remisije peroralnim davanjem 6-merkaptopurina ukupno 12 mjeseci povezana sa značajno manjim brojem recidiva za razliku od 6-mjesečne terapije te da dodavanje tri puta 500 mg/m<sup>2</sup> metotreksata ne daje poboljšanja u preživljenju, niti manji postotak trajnih posljedica terapije (ovo su preliminarni još nepublicirani rezultati koji se nalaze na web-stranici [www.histio.org](http://www.histio.org)).<sup>42</sup> Posebna je važnost studije *LCH-III* i zaključak da ako u prvih 6 tjedana ne dođe do znakovitog poboljšanja ili pak nastupi pogoršanje osnovne bolesti, tada se odmah prelazi na puno agresivnije terapijske protokole.<sup>43</sup> U navedenim protokolima rabe se, osim navedenih lijekova i 2-klorodeoksiadenozin (2-CdA), visoke doze citozin-arabinozida i vinkristin. U bolesnika kod kojih ne dođe do poboljšanja ni nakon »druge linije terapije« upotrebljavaju se ovi lijekovi: talidomid, anti-CD1a, interleukin 2, etanercept, anti-CD52, imatinib mesilat, ciklosporin, TNF i liječenje transplantacijom koštane srži, ali uglavnom sa skromnim učinkom.<sup>44–47</sup> Svi naši bolesnici liječeni su protokolima *LCH-I* i *LCH-III*. Od bolesnika koje smo liječili četvero je imalo rasprostranjenu bolest i samo je jedno dijete preživjelo. Troje umrle djece imalo je vrlo loš klinički odgovor nakon početnoga šestotjednog liječenja zbog čega su primala znatno intenzivniju kemoterapiju, ali bez uspjeha. Budući da



navedeno troje djece nije ni ušlo u stabilnu kliničku remisiju, ona nisu uvrštena među bolesnike koji su kasnije imali relaps bolesti. Sveukupno je preživljenje naših bolesnika 86%, što je slično kao i u drugim svjetskim centrima.<sup>48-51</sup> U ovoj skupini od 22 bolesnika dvoje djece imalo je primarno zahvaćenu zdjelicu, što je rijetko primarno sjelo bolesti.<sup>52-57</sup>

Jedan od problema u liječenju HLS-a je relativno velik broj trajnih posljedica nakon završetka liječenja. U naših bolesnika 8-ero (42%) je imalo trajnu posljedicu liječenja, 4 (21%) bolesnika imaju dijabetes insipidus, dvoje djece koja su liječena zbog HLS-a kralježnice ima blagu kifoskoliozu, dok još dvoje ima blaže sekvele (ožiljke po koži i blažu hipertenziju). Slični udjeli kasnih posljedica liječenja se navode i u drugim radovima.<sup>40</sup>

### Zaključak

HLS je u djece rijetka bolest koja se manifestira raznolikom kliničkom slikom. Još je nejasno je li posrijedi pretjeran upalni (imunosni) odgovor organizma ili je posrijedi prava maligna bolest. Djeca mlađa od dvije godine imaju lošiju prognozu bolesti, a kod njih su uglavnom zahvaćeni parenhimatozni organi i koža. U starije djece uglavnom su zahvaćene kosti, a prognoza bolesti je odlična. Ako je bolest proširena na više organa ili organskih sustava, medikamentno je liječenje nedvojbeno potrebno. Bolesnici kod kojih je kirurškim zahvatom moguće potpuno odstraniti histiocitnu leziju (»eozinofilni granulom«) ne trebaju drugu vrstu liječenja. Rezultati multicentričnih studija pokazuju da se sustavnom medikamentnom terapijom moraju liječiti i bolesnici kod kojih su žarišta bolesti u cijelosti odstranjena, ali su bolešću bila zahvaćena »posebno rizična područja« (tablica 3). Navedeni bolesnici imaju značajno veću učestalost recidiva bolesti i drugih komplikacija (npr. dijabetes insipidus, širenje na parenhim mozga i sl.). Terapija se u ovoj skupini bolesnika rabi kao prevencija reaktivacije bolesti, trajnih posljedica i invalidnosti. Pri odluci o sustavnome medikamentnom liječenju HLS-a kostura treba uzeti u obzir i lokalizaciju na kosturu. Kod nepovoljne lokalizacije nakon kirurškog zahvata može doći do deformiteta ili ako se bolest širi u okolinu, može doći do patoloških fraktura i deformacija skeleta.

Pravodobno prepoznavanje, postavljanje točne dijagnoze HLS-a i prikladno liječenje doveli su do visokog postotka izlječenja s prihvatljivim trajnim posljedicama liječenja. Navedeno je moguće jedino ako se HLS liječi u suradnji pedijataru, kirurgu, ortopedu, dermatologu, patologu i radiologu.

### LITERATURA

- Lichtenstein L. Histiocytosis X; integration of eosinophilic granuloma of bone, Letterer-Siwe disease, and Schüller-Christian disease as related manifestations of a single nosologic entity. *AMA Arch Pathol* 1953; 56:84-102.
- Malone M. The histiocytoses of childhood. *Histopathology* 1991;19 (2):105-19.
- Chu T, D'Angio GJ, Favara BE, Ladisch S, Nesbit M, Pritchard J. Histiocytosis syndromes in children. *Lancet* 1987;2(8549):41-2.
- Favara BE, Feller AC, Pauli M i sur. Contemporary classification of histiocytic disorders. The WHO Committee On Histiocytic/Reticulum Cell Proliferations. Reclassification Working Group of the Histiocyte Society. *Med Pediatr Oncol* 1997;29:157-66.
- Leahy MA, Krejci SM, Friednash M i sur. Human herpesvirus 6 is present in lesions of Langerhans cell histiocytosis. *J Invest Dermatol* 1993; 101(5):642-5.
- Willman CL, Busque L, Griffith BB i sur. Langerhans'-cell histiocytosis (histiocytosis X) - a clonal proliferative disease. *N Engl J Med* 1994; 331(3):154-60.
- Schmitz L, Favara BE. Nosology and pathology of Langerhans cell histiocytosis. *Hematol Oncol Clin North Am* 1998;12:221-46.
- Egeler RM, Favara BA, van Meurs M i sur. Cytokine profile in Langerhans cell histiocytosis. *Med Pediatr Oncol* 1999;33:513.
- Egeler RM, Favara BE, van Meurs M i sur. Differential In situ cytokine profiles of Langerhans-like cells and T cells in Langerhans cell histiocytosis: abundant expression of cytokines relevant to disease and treatment. *Blood* 1999;94(12):4195-201.
- Geissmann F, Lepelletier Y, Freitag S i sur. Differentiation of Langerhans cells in Langerhans cell histiocytosis. *Blood* 2001;97:1241-8.
- Komp DM. Langerhans cell histiocytosis. *N Engl J Med* 1987;316(12): 747-8.
- Shahla A, Parvaneh V, Hossein HD. Langerhans cells histiocytosis in one family. *Pediatr Hematol Oncol* 2004;21(4):313-20.
- Halton J, Whitton A, Wiernikowski J. Disseminated Langerhans cell histiocytosis in identical twins unresponsive to recombinant human alpha-interferon and total body irradiation. *J Pediatr Hematol Oncol* 1992;14:169-72.
- Working Group of the Histiocyte Society. Histiocytosis syndromes in children. *Lancet* 1987;1:208-9.
- Donadieu J, Piguet C, Bernard F i sur. A new clinical score for disease activity in Langerhans cell histiocytosis. *Pediatr Blood Cancer* 2004; 43:770-6.
- Skoulakis CE, Drivas EI, Papadakis CE, Bizaki AJ, Stavroulaki P, Heli-donis ES. Langerhans cell histiocytosis presented as bilateral otitis media and mastoiditis. *Turk J Pediatr* 2008;50(1):70-3.
- Hoover KB, Rosenthal DI, Mankin H. Langerhans cell histiocytosis. *Skel Radiol* 2007;36(2):95-104.
- Hoeger PH, Nanduri VR, Harper JI, Atherton DA, Pritchard J. Long term follow up of topical mustine treatment for cutaneous langerhans cell histiocytosis. *Arch Dis Child* 2000;82:483-7.
- Sheehan MP, Atherton DJ, Broadbent V, Pritchard J. Topical nitrogen mustard: an effective treatment for cutaneous Langerhans cell histiocytosis. *J Pediatr* 1991;119:317-21.
- Willman CL, Busque L, Griffith BB i sur. Langerhans'-cell histiocytosis (histiocytosis X) - a clonal proliferative disease. *N Engl J Med* 1994; 331:154-60.
- Arico M, Scappaticci S, Danesino C. The genetics of Langerhans cell histiocytosis. U: Weitzman S, Egeler RM, ur. *Histiocytic disorders of children and adults*. Cambridge: Cambridge University Press; 2005, str. 83-94.
- Schouten B, Egeler RM, Leenen PJ i sur. Expression of cell cycle-related gene products in Langerhans cell histiocytosis. *J Pediatr Hematol Oncol* 2002;24:727-32.
- Murakami I, Gogusev J, Fournet JC i sur. Detection of molecular cytogenetic aberrations in langerhans cell histiocytosis of bone. *Hum Pathol* 2002;33:555-60.
- Bechan GI, Meeker AK, De Marzo AM i sur. Telomere length shortening in Langerhans cell histiocytosis. *Br J Haematol* 2008;140(4):420-8.
- Glitzbecker MP, Carpentieri DF, Dormans JP. Langerhans cell histiocytosis: a primary viral infection of bone? Human herpes virus 6 latent protein detected in lymphocytes from tissue of children. *J Pediatr Orthop* 2004;24(1):123-9.
- da Costa CE, Szuhai K, van Eijk R i sur. No genomic aberrations in Langerhans cell histiocytosis as assessed by diverse molecular technologies. *Genes Chromosomes Cancer* 2009;48(3):239-49.
- Jenson HB, McClain KL, Leach CT, Deng JH, Gao SJ. Evaluation of human herpesvirus type 8 infection in childhood langerhans cell histiocytosis. *Am J Hematol* 2000;64(4):237-41.
- Jeziorski E, Senechal B, Molina TJ i sur. Herpes-virus infection in patients with Langerhans cell histiocytosis: a case-controlled sero-epidemiological study, and in situ analysis. *PLoS One* 2008;3(9):1-8.
- Lanzkowsky P. *Manual of Pediatric Hematology and Oncology*, 5. izd. Amsterdam, Boston: Elsevier; 2011, str. 567.
- Čulić S. Suvremeni pristup dijagnostici i liječenju bolesti histiocita. *Paediatr Croat* 2009;53:245-9.
- Arkader A, Glitzbecker M, Hosalkar HS i sur. Primary musculoskeletal Langerhans cell histiocytosis in children: an analysis for a 3-decade period. *J Pediatr Orthop* 2009;29(2):201-7.
- Garg S, Mehta S, Dormans JP. Langerhans cell histiocytosis of the spine in children. Long-term follow-up. *J Bone Joint Surg Am* 2004;86-A(8):1740-50.
- Gadner H, Ladisch S. The treatment of Langerhans cell histiocytosis. U: Weitzman S, Egeler RM, ur. *Histiocytic disorders of children and adults*. Cambridge: Cambridge University Press; 2005, str. 229-53.
- Esen A, Dolanmaz D, Kalayci A i sur. Treatment of localized Langerhans' cell histiocytosis of the mandible with intralesional steroid injection: report of a case. *Oral Surg Oral Med Oral Pathol Oral Radiol Endod* 2010;109(2):e53-8.
- Mumm SE, Olliver L, Broadbent V i sur. Use of indomethacin in Langerhans cell histiocytosis. *Med Pediatr Oncol* 1999;32(4):247-9.
- Kamizono J, Okada Y, Shirahata A i sur. Bisphosphonate induces remission of refractory osteolysis in langerhans cell histiocytosis. *J Bone Miner Res* 2002;17(11):1926-8.



37. *Gadner H, Heitger A, Ritter J i sur.* Langerhans cell histiocytosis in childhood – results of the DAL-HX 83 study. *Klin Pädiatr* 1987;199(3):173–82.
38. *Minkov M, Grois N, Heitger A i sur.* Treatment of multisystem Langerhans cell histiocytosis. Results of the DAL-HX 83 and DAL-HX 90 studies. DAL-HX Study Group. *Klin Pädiatr* 2000;212(4):139–44.
39. *Muller J.* Langerhans cell histiocytosis in childhood. *J Pediatr Sci* 2010;2(3):e28.
40. *Gadner H, Grois N, Arico M i sur.* A randomized trial of treatment for multisystem Langerhans' cell histiocytosis. *J Pediatr* 2001;138:728–34.
41. *Čulić S, Jakobson A, Čulić V i sur.* Etoposide as the basic and interferon-alpha as the maintenance therapy for Langerhans cell histiocytosis: a RTC. *Pediatr Hematol Oncol* 2001;18(4):291–4.
42. [www.histio.org](http://www.histio.org)
43. *Abla O, Egeler RM, Weitzman S.* Langerhans cell histiocytosis: Current concepts and treatments. *Cancer Treat Rev* 2010;36(4):354–9.
44. *Minkov M, Grois N, Broadbent V i sur.* Cyclosporine A therapy for multisystem langerhans cell histiocytosis. *Med Pediatr Oncol* 1999;33(5):482–5.
45. *Bernard F, Thomas C, Bertrand Y i sur.* Multi-centre pilot study of 2-chlorodeoxyadenosine and cytosine arabinoside combined chemotherapy in refractory Langerhans cell histiocytosis with haematological dysfunction. *Eur J Cancer* 2005;41(17):2682–9.
46. *McClain KL, Kozinetz CA.* A phase II trial using thalidomide for Langerhans cell histiocytosis. *Pediatr Blood Cancer* 2007;48(1):44–9.
47. *Caselli D, Arico M; EBMT Paediatric Working Party.* The role of BMT in childhood histiocytoses. *Bone Marrow Transplant* 2008;41:S8–S13.
48. *Ceci A, de Terlizzi M, Colella R i sur.* Langerhans cell histiocytosis in childhood: results from the Italian Cooperative AIEOP-CNR-H.X Z83 study. *Med Pediatr Oncol* 1993;21(4):259–64.
49. *Muller J, Koos R, Garami M i sur.* Experiences with Langerhans cell histiocytosis in children in Hungary. *Magy Oncol* 2004;48:289–95.
50. *Gadner H, Grois N, Pötschger U i sur.* Improved outcome in multisystem Langerhans cell histiocytosis is associated with therapy intensification. *Blood* 2008;111(5):2556–62.
51. *Morimoto A, Ikushima S, Kinugawa N i sur.* Improved outcome in the treatment of pediatric multifocal Langerhans cell histiocytosis: Results from the Japan Langerhans Cell Histiocytosis Study Group-96 protocol study. *Cancer* 2006;107(3):613–9.
52. *Matasović T, Orlić D, Ivanovski A, Antičević D.* Histiocitoza X kao dijagnostički i terapijski problem. *Jug Pedijatr* 1980;23(2):139–44.
53. *Ando A, Hatori M, Hosaka M i sur.* Eosinophilic granuloma arising from the pelvis in children: A report of three cases. *Uppsala J Med Sci* 2008;113:209–16.
54. *Howard CB, Nyska M, Porat S i sur.* Solitary eosinophilic granuloma of the pelvis in children. A report of three cases. *Arch Orthop Trauma Surg* 1996;115:216–8.
55. *Shantaram Shetty M, Kumar A, Ireshanavar SS.* Eosinophilic granuloma of the ilium – A case report. *J Orthop* 2007;4(2):e25.
56. *De Camargo OP, De Oliveira NRB, Andrade JS i sur.* Eosinophilic granuloma of the ischium: Long-term evaluation of a patient treated with steroid. *J Bone Joint Surg (Am)* 1992;74:445–7.
57. *Durakbasa MO, Okan N, Kose O, Gorgec M.* Eosinophilic granuloma of the ischium in an infant. *J Ped Orthop B* 2008;17:125–7.

## MULTIPLI PRIMARNI TUMORI

### MULTIPLE PRIMARY MALIGNANCIES

VESNA BIŠOF, MARTINA BAŠIĆ-KORETIĆ, ANTONIO JURETIĆ, ANA MIŠIR KRPAN, KRISTINA RUŽA SAMARĐIĆ, ZORAN RAKUŠIĆ, FEDOR ŠANTEK, ZDENKO KRAJINA, PAULA PODOLSKI, NERA ŠARIĆ, TANJA BADOVINAC ČRNJEVIĆ\*

**Deskriptori:** Multipli primarni tumori – epidemiologija, patologija

**Sažetak.** Multipli primarni tumori koji se javljaju kod istog bolesnika, metakrono ili sinkrono, relativno su rijedak događaj s porastom učestalosti posljednjih desetljeća. Cilj je ovog istraživanja utvrditi njihovu učestalost kod bolesnika liječenih hospitalno u Zavodu za radioterapijsku onkologiju Klinike za onkologiju Medicinskog fakulteta Sveučilišta u Zagrebu, KBC Zagreb u periodu od 2003. do 2009. godine. Učestalost je multiplih malignih tumora u navedenom periodu bila 2,4%. Od ukupno 103 bolesnika 97 je imalo dva, a 6 tri primarna tumora. Metakronih je tumora bilo 88, a sinkronih 20. Učestalost im je bila veća kod žena nego kod muškaraca, a i pojavljivali su se ranije kod žena nego kod muškaraca. Najčešće su kombinacije prvog i drugoga metakronog tumora kod muškaraca bile: rak prostate-maligni tumor probavnog sustava (osobito rak rektuma i debelog crijeva) i obrnutim redosljedom te hematološke zloćudne bolesti-maligni tumor probavnog sustava; a kod žena: rak dojke-rak kontralateralne dojke i hematološke zloćudne bolesti (osobito ne-Hodgkinov limfom)-rak dojke. Valja očekivati da će učestalost bolesnika s višestrukim primarnim tumorima rasti, i zbog programa ranog otkrivanja tumora i zbog uspješnijeg liječenja i dužeg očekivanog trajanja života.

**Descriptors:** Neoplasms, multiple primary – epidemiology, pathology

**Summary.** Multiple primary malignancies, metachronous or synchronous, in a single patient are relatively rare event with the increase of incidence in recent decades. The aim of this research is to study their incidence in patients hospitalized at the Division of Radiotherapy, Department of Oncology, University of Zagreb, School of medicine, University Hospital Centre Zagreb from 2003 to 2009. The incidence of multiple primary malignancies was 2.4%. Among 103 patients, 97 had two, and 6 three primary tumors. Eighty-three cases were metachronous, while 20 cases were synchronous malignancies.

\* **Klinika za onkologiju, Medicinski fakultet Sveučilišta u Zagrebu, KBC Zagreb** (dr. sc. Vesna Bišof, dr. med.; Martina Bašić-Koretić, dr. med.; prof. dr. sc. Antonio Juretić, dr. med.; mr. sc. Ana Mišir Krpan, dr. med.; Kristina Ruža Samarđić, dr. med.; prim. mr. sc. Zoran Rakušić, dr. med.; doc. dr. sc. Fedor Šantek, dr. med.; prof. dr. sc. Zdenko Krajina, dr. med.; prim. mr. sc. Paula Podolski, dr. med.; Nera Šarić, dr. med.; dr. sc. Tanja Badovinac Črnjević, dr. med.)

Adresa za dopisivanje: Dr. sc. V. Bišof, Zavod za radioterapiju, Klinika za onkologiju, Medicinski fakultet Sveučilišta u Zagrebu, KBC Zagreb, Kišpatičeva 12, 10000 Zagreb, e-mail: vesna.bisof@zg.t-com.hr

Primljeno 25. lipnja 2010., prihvaćeno 4. svibnja 2011.