

EKSCENTRIČNE VJEŽBE U LIJEČENJU SINDROMA PRENAPREZANJA SUSTAVA ZA KRETANJE

ECCENTRIC EXERCISES IN THE TREATMENT OF OVERUSE INJURIES OF THE MUSCULOSKELETAL SYSTEM

DAMJAN DIMNJAKOVIĆ, IVAN BOJANIĆ, TOMISLAV SMOLJANOVIĆ,
ALAN MAHNIK, NEVENKA BARBARIĆ-PERAIC*

Deskriptori: Sindromi prenaprezanja – patofiziologija, liječenje; Tendinopatija – dijagnoza, patofiziologija, liječenje; Kineziterapija – metode; Teniski lakat – dijagnoza, patofiziologija, liječenje; Ahilova tetiva – ozljede; Patela – ozljede

Sažetak. Sindromi prenaprezanja sustava za kretanje čest su zdravstveni problem, i to poglavito u populaciji sportski aktivnih osoba. Istraživanja provedena tijekom proteklih desetak godina pokazala su da osnovicu nastanka sindroma prenaprezanja čine degenerativne promjene, a ne upalne kako se prije mislilo. Iako se mogu javiti na različitim mjestima sustava za kretanje, ipak se sindromi prenaprezanja najčešće javljaju na tetivama. Cilj ovog rada jest uputiti na suvremene smjernice liječenja sindroma prenaprezanja uz napomenu da je osobita pozornost pritom dana prikazu programa liječenja najčešćih tendinopatija (skakačko koljeno, tendinopatija Ahilove tetive te lateralni epikondilitis) ekscentričnim vježbama. Razlog tomu jest što se izvođenjem ekscentričnih vježbi u svrhu liječenja tendinopatija postižu izvrsni rezultati pa se stoga često i predlažu kao metoda izbora.

Descriptors: Cumulative trauma disorders – physiopathology, therapy; Tendinopathy – diagnosis, physiopathology, therapy; Exercise therapy – methods; Tennis elbow – diagnosis, physiopathology, therapy; Achilles tendon – injuries; Patella – injuries

Summary. Overuse injuries of the musculoskeletal system are a common problem in both general population and among athletes. Researches made in the last decade have shown that overuse injuries are mainly caused by degenerative changes and not inflammation, as was thought before. Although they can be present everywhere in musculoskeletal system, overuse injuries are most often seen on tendons. The main goal of this article is to refer to latest guidelines in the treatment of overuse injuries, with special attention to eccentric exercise treatment program for most common tendinopathies (patellar tendinopathy, Achilles tendinopathy and lateral epicondylitis). The main reason is the fact that very good results are accomplished after eccentric exercises in the treatment of tendinopathies and are thus suggested as the first treatment option.

Liječ Vjesn 2012;134:29–41

Sindromi prenaprezanja (engl. *overuse injuries*) sustava za kretanje čest su zdravstveni problem i u općoj populaciji i osobito u sportski aktivnih osoba i to bilo da je riječ o rekreativcima bilo o vrhunskim sportašima.^{1,2} Iako se sindromi prenaprezanja mogu javiti u bilo kojem dijelu sustava za kretanje (tetiva, ligament, mišić, kost, hrskavica, burza, prijelaz tetive u mišić ili hvatište tetive za kost), ipak se najčešće javljaju kao preopterećenje tetiva.¹ Istraživanja provedena tijekom posljednjih desetak godina pokazala su da su prvotna uvjerenja o uzroku nastanka sindroma prenaprezanja netočna.^{3–5} Naime, isprva se smatralo da je upala uzrok koji čini osnovu za razvoj simptoma sindroma prenaprezanja. U to je vrijeme i predložen nastavak »-itis«, primjerice epikondilitis, naglašavajući tako važnost upale. No, novija su istraživanja pokazala da osnovicu nastanka sindroma prenaprezanja čine degenerativne promjene.^{3,4,6} S obzirom na te spoznaje, danas se predlaže promjena naziva sindroma prenaprezanja tako da se pridaju nastavci »-oza« ili pak »-patija«, primjerice tendinoza Ahilove tetive, a tim se nazivom odmah jasno daje do znanja da je riječ o neupalnom, tj. degenerativnom oštećenju.^{3–5,7,8} Neki su nazivi unatoč tim spoznajama ostali isti, i to u prvome redu zbog tradicije pa se tako i nadalje rabi naziv lateralni epikondilitis.

Cilj ovog rada jest uputiti na suvremene smjernice liječenja tendinopatija s time da ćemo osobitu pozornost pritom dati prikazu programa liječenja najčešćih tendinopatija (skakačko koljeno, tendinopatija Ahilove tetive te lateralni epikondilitis) ekscentričnim vježbama. Razlog tomu jest što se izvođenjem ekscentričnih vježbi u svrhu liječenja tendinopatija postižu izvrsni rezultati pa se stoga često predlažu kao metoda izbora.^{9–16} S obzirom na to da je za izvođenje ekscentričnih vježbi potrebna samo edukacija bolesnika i njihova volja za provođenje programa, valja istaknuti da se uz vrlo malen ulog postiže barem jednak dobitak kao i kod drugih načina liječenja te da zbog toga one imaju vrlo povoljan omjer uloženog i dobivenoga.

Razvoj sindroma prenaprezanja dugotrajan je proces pa liječnik i bolesnik, kao i njegova okolina, trebaju prihvatiti

* **Klinika za traumatologiju, KBC »Sestre milosrdnice«, Zagreb** (Damjan Dimnjaković, dr. med.), **Klinika za ortopediju Medicinskog fakulteta Sveučilišta u Zagrebu, KBC Zagreb** (prim. doc. dr. sc. Ivan Bojanić, dr. med.; dr. sc. Tomislav Smoljanović, dr. med.; Alan Mahnik, dr. med.), **Axis rehabilitacija** (Nevenka Barbarić-Peraić, dr. med.)

Adresa za dopisivanje: Dr. D. Dimnjaković, Bulićeva 14, 10000 Zagreb
Primljeno 10. ožujka 2011., prihvaćeno 18. srpnja 2011.

činjenicu da je i za proces liječenja potrebno vrijeme te da se izlječenje ne može očekivati »preko noći«. Ovom prilikom valja istaknuti da se nakon velikog opterećenja kod svake osobe regenerira tkivo koje je bilo promijenjeno zbog velikog opterećenja.^{1,8,17} To je faza tzv. kompenziranog, fiziološkog opterećenja koje se dobro podnosi i tijekom koje se ne nalazi patoloških promjena u strukturi ili prokrvljenosti tkiva. Međutim ako se prekomjerno opterećenje kontinuirano nastavlja, mogućnost regeneracije tkiva s vremenom slabi te na taj način nastaju mikrotraumatska oštećenja tkiva.^{1,8,17} Daljnje kontinuirano opterećenje vodi k fazi dekompenziranog opterećenja, a u njoj je snaga regeneracije tkiva nedovoljna da spriječi nastanak dodatnih mikrotraumatskih oštećenja pa na taj način nastaju degenerativna oštećenja.^{1,5,7,8,18,19} S vremenom ta oštećenja čine osobi sve veće tegobe, a one se gotovo uvijek isprva zanemaruju pa se nastavlja s opterećujućom aktivnošću. Upravo to je i razlogom što se najveći broj bolesnika javlja liječniku tek kad se simptomi znatnije pojačaju, a to još dodatno otežava liječenje sindroma prenaprezanja.

Osnovni simptom sindroma prenaprezanja jest bol.^{1,2,19} Bol se pojavljuje postupno i vezana je za opterećujuću aktivnost. Isprva se bol obično javlja nakon opterećujuće aktivnosti i blaga je intenziteta te nestaje nakon kratkotrajnog odmora, dok se kasnije javlja i tijekom opterećujuće aktivnosti i jačega je intenziteta te može prisiliti osobu na prekid aktivnosti. U krajnjem stadiju bol može ometati i uobičajene svakodnevnosti. U literaturi je opisano nekoliko podjela na stadije s obzirom na pojavu boli tijekom opterećujuće aktivnosti, a u tablici 1. prikazujemo podjelu Curwina i sur.¹⁸ Jedna od teorija koja objašnjava kako nastaje bol upućuje da bol nastaje zbog nezadovoljavajuće reakcije tkiva da stvara kolagen, tj. zbog nezadovoljavajuće regeneracije tkiva.^{8,18-23} Druga teorija ističe da do pojave boli dolazi zbog novostvorenih krvnih žila koje pak nastaju kao odgovor na preopterećenje.¹⁸⁻²² Naime, te nove krvne žile prate i

živčani završeci pa tako u osoba koje imaju simptome skakačkog koljena prilikom opterećujuće aktivnosti, primjerice kod doskoka ili čučnja, dolazi do naglog smanjenja protoka krvi kroz te krvne žile, tj. nastaje prolazna ishemijska. Upravo je ta prolazna ishemijska podražaj za živčane završetke da registriju bol.¹⁸⁻²²

Liječenje sindroma prenaprezanja

Metode neoperacijskog liječenja

Kao prvi korak u neoperacijskom liječenju sindroma prenaprezanja uvijek je potrebno uočiti moguće predisponirajuće čimbenike nastanka tog sindroma i djelovati na njih jer se na taj način sprječava daljnja progresija simptoma.^{1,2,19,24-28} Predisponirajući čimbenici mogu biti vezani direktno za osobu i tada je najčešće riječ o nepovoljnim biomehaničkim obilježjima, kao što su primjerice angularne deformacije nogu, loš položaj patele te različita duljina nogu.^{1,2} Osim njih, razvoju sindroma prenaprezanja pridonose i neravnoteža u mišićnoj snazi, kao i nefleksibilnost pojedinih mišićnih skupina.^{1,2} Čimbenici koji nisu direktno vezani za osobu, a također mogu pridonijeti razvoju sindroma prenaprezanja, u prvom su redu pogreške u treningu, primjerice naglo povećanje broja treninga, kao i njihova intenziteta, zatim nošenje neprimjerene obuće te neprikladna podloga na kojoj se vježba.¹ Bez obzira na novije postupke liječenja, potrebno je osvrnuti se i na uobičajene postupke neoperacijskog liječenja sindroma prenaprezanja. Treba istaknuti da te postupke valja rabiti za smirivanje prvih simptoma, kao dio programa neoperacijskog liječenja te kao dio poslijeoperacijske rehabilitacije. Od pomoći je uvijek krioterapija bolnog područja, ponajprije kod početnih promjena, i to ako se primjenjuje odmah nakon opterećenja. Još jedna od metoda »standardnoga« neoperacijskog liječenja sindroma prenaprezanja jesu vježbe istezanja zahvaćene skupine mišića.^{1,2,29} U prilog potrebi obaveznog činjenja tih vježbi u sklopu programa neoperacijskog liječenja tendinopatija govore i rezultati istraživanja Fyfe i sur.²⁹ koji su dobili bolje rezultate nakon liječenja lateralnog epikondilitisa ekscentričnim vježbama u skupini bolesnika koji su uz ekscentrične vježbe činili i vježbe istezanja mišića ekstenzora šake i prstiju.

U prošlosti su se često davale injekcije glukokortikoida s lokalnim anestetikom u mjesto najjače boli.^{2,12,30} Osnovna ideja primjene ovih injekcija zasnivala se na protuupalnom djelovanju glukokortikoida. Budući da je dokazano kako je kod tendinopatija riječ o degenerativnim, a ne o upalnim oštećenjima, razvidno je postaviti pitanje zašto su ove injekcije ipak djelovale pa makar i kratkoročno. Zsigurno je određenu ulogu u smanjenju boli imao lokalni anestetik, dok je povoljan učinak vjerojatno posljedica drugih učinaka glukokortikoida, kao što je razgradnja tetivnih i peritendonijjskih adhezija ili pak utjecaj na izmjenu funkcije nociceptora.^{12,30} S vremenom se uvidjelo da primjenu tih injekcija valja izbjegavati jer nakon povoljnih kratkoročnih rezultata značajno raste rizik od komplikacija, u prvom redu rizik od nastanka rupture tetive.³¹⁻³³ Gill i sur.³⁴ izvijestili su da se takve komplikacije mogu izbjeći ako se injekcije glukokortikoida daju u područje oko tetive, a ne u samu tetivu. Međutim u tom je slučaju poboljšanje prisutno samo u 40% ispitanika dvije godine nakon primjene glukokortikoida. Zbog svega navedenog danas se nikako ne savjetuje primjena glukokortikoidnih injekcija u svrhu liječenja tendinopatija.

Istraživanja o neoperacijskom liječenju tendinopatija različitih lokalizacija provedena posljednjih desetak godina

Tablica 1. Klasifikacija utjecaja boli na sposobnost izvođenja opterećujuće aktivnosti prema Curwinu i sur.¹⁸

Table 1. Modification of Curwin et al.¹⁸ classification system for the effect of pain on loading activity.

Stupanj /Stage	Pojava boli /Appearance of pain	Sposobnost izvođenja opterećujuće aktivnosti /Ability to perform loading activity
1	Bez boli/No pain	Normalna/Normal
2	Bol samo za vrijeme ekstremnog opterećenja /Pain only during extreme exertion	Normalna/Normal
3	Bol za vrijeme ekstremnog opterećenja i 1 do 2 sata nakon toga /Pain during extreme exertion and 1 to 2 hours after it	Normalna ili blago smanjena sposobnost izvođenja opterećujuće aktivnosti /Normal or mildly reduced ability to perform loading activity
4	Bol za vrijeme velikog opterećenja /Pain during great exertion	Donekle smanjena sposobnost izvođenja opterećujuće aktivnosti /Somewhat reduced ability to perform loading activity
5	Bol za vrijeme aktivnosti uz potrebu za prekidom aktivnosti /Pain during activity with the need to stop activity	Značajno smanjena sposobnost izvođenja opterećujuće aktivnosti /Significantly reduced ability to perform loading activity
6	Bol tijekom svakodnevnih aktivnosti /Pain during everyday activities	Nemogućnost izvođenja bilo kakve opterećujuće aktivnosti /Inability to perform any loading activity

bila su usmjerena k provjeri ishoda liječenja ekscentričnim vježbama, izvantjelesnom terapijom udarnim valom (engl. *extracorporeal shock wave therapy – ESWT*), kao i na provjeru ishoda liječenja nakon primjene različitih pripravaka koji se direktno injiciraju u promijenjeno tkivo.^{6,12,19,21,33,35,36} Iako još ne postoji metoda koja bi bila zlatni standard u neoperacijskom liječenju tendinopatija, ipak sve više autora danas daje prednost ekscentričnim vježbama kao metodi izbora.^{9–14,16}

Curwin i Stanish¹⁸ još su 1984. godine rabili ekscentrične vježbe za liječenje skakačkog koljena, međutim tek je 1998. godine ta metoda postala predmetom interesa, i to nakon što su Alfredson i sur.³⁷ objavili rad o liječenju tendinopatije Ahilove tetive ekscentričnim vježbama. Osnovni cilj tih vježbi jest opiranje opterećenju i zadržavanje kontrole pokreta. Valja naglasiti da se ekscentričnom kontrakcijom mišićna vlakna produljuju, a ne skraćuju, kao što je to kod koncentrične kontrakcije.^{15,17} Od osobite je važnosti istaknuti potrebu vrlo polaganog izvođenja kretnje kojom se dobiva ekscentrična kontrakcija, kao i to da se opterećenje povećava dodavanjem dodatnih težina, a ne povećanjem brzine izvođenja vježbe.^{37,38} Osim toga, valja istaknuti da se te vježbe isprva mogu činiti i uz pojavu boli. Istraživanje Langerberga i sur.³⁹ pokazalo je kako se ekscentričnim vježbama u liječenju tendinopatije Ahilove tetive može potaknuti cijeljenje tkiva stimulacijom sinteze kolagena. Rezultati drugih istraživanja govore o smanjenju i/ili nestanku područja neovaskularizacije i normalizaciji strukture tetive kao izravnoj posljedici izvođenja ekscentričnih vježbi, kao i da je smanjenje ili pak nestanak boli rezultat obliteracije novostvorenih krvnih žila te pripadajućih živčanih završetaka.^{40,41}

Eksperimentalna su istraživanja pokazala da se izvantjelesnom terapijom udarnim valom potiče cijeljenje mekog tkiva te da se inhibiraju receptori za bol.⁶ Unatoč brojnim istraživanjima u proteklom desetljeću i dalje nije standardizirana primjena ESWT-a pa ostaje i nadalje otvoreno pitanje treba li rabiti valove malih energija koji ne zahtijevaju anesteziju ili pak većih energija uz koje je potrebna i anestezija.³³ Osim toga, još nisu poznati broj i učestalost tretmana koji bi dali najbolje rezultate u liječenju tendinopatija. Kao zanimljivost valja istaknuti činjenicu da dok jedni podupiru primjenu ESWT-a u liječenju sindroma prenaprezanja, drugi ističu potpunu neučinkovitost te metode. U prilog tomu jest i podatak da je Agencija za kontrolu hrane i lijekova (engl. *Food and Drug Administration – FDA*) u SAD-u odobrila primjenu ove metode samo u liječenju plantarnog fasciitisa te lateralnog epikondilitisa.³³

Osnovna ideja davanja injekcija aprotinina, inhibitora proteaza, jest inhibicija matriks-metaloproteinaza (MMP) koja oštećuje, tj. razgrađuje tetivu.⁴² Iako teoretski odličan lijek, ipak se u kliničkoj praksi nije dugo zadržao u upotrebi jer se utvrdilo da na njega u mnogo većoj mjeri nego kod drugih lijekova nastaju reakcije preosjetljivosti te da se na njega stvaraju protutijela koja smanjuju njegovu učinkovitost pa se danas više ne rabi ni u liječenju tendinopatija, a ni kod drugih indikacija.⁴²

Rezultati brojnih istraživanja skandinavskih autora, u prvom redu skupine oko Alfredsona, upućuju na to da primjena sklerozirajućeg sredstva polidokanola pomaže u liječenju tendinopatija.^{43–47} Osnovna ideja ove metode jest sklerozirajućim sredstvom uništiti novonastale krvne žile jer se time uništavaju i živčani završeci koji ih prate.⁴⁴ Polidokanol je sredstvo koje se rabi u prvom redu za liječenje varikoznih vena i teleangiektazija.⁴⁸ Osim sklerozirajućega, polidokanol ima i učinak poput anestetika, a mali ga broj

nuspojava čini pogodnim za uporabu.⁴⁹ Injekcije sadržavaju sklerozirajuće sredstvo u koncentraciji između 5 i 10 mg/ml i primjenjuju se uvijek pod kontrolom ili ultrazvuka (UZ) ili CD-UZ-a, i to izravno u područje neovaskularizacije.^{43–49} Injekcija se nikako ne smije dati izravno u tetivu jer može uzrokovati lokalnu nekrozu tkiva te može dovesti do nastanka djelomične ili čak potpune rupture tetive, a osobito valja istaknuti da se injekcija ne smije dati ni u zglobov jer uzrokuje nastanak sinovitisa.^{30,43–49} Maksimalan broj injekcija prema Lindu i sur.⁴⁶ jest 3, a prema drugim autorima 5, no s obzirom na rezultate istraživanja najbolji se rezultati dobivaju ako je vremenski razmak između davanja injekcija 3 do 6 tjedana.^{44,49} Taj je razmak potreban kako se ne bi poremetio povećan protok krvi unutar tetive odmah nakon davanja injekcije, što se smatra povoljnim odgovorom.⁵¹ Nakon primjene injekcije bolesniku se nakon dva dana potpunog mirovanja dopuštaju činiti samo vježbe za dobivanje opsega pokreta uz kraće šetnje, dok se tijekom drugog tjedna dopušta i vožnja bicikla, a tek se treći tjedan dopušta postupan povratak opterećujućim aktivnostima.⁴⁹ Alfredson i sur.⁴⁴ dobili su primjenom sklerozirajućeg sredstva izvrsne rezultate u liječenju neinercijske tendinopatije Ahilove tetive. U tom su istraživanju razdijelili bolesnike u dvije skupine po 10 bolesnika s time da je prva skupina dobivala polidokanol, a druga lidokain-hidroklorid s adrenalinom. Svaki je bolesnik dobio po dvije injekcije pod kontrolom UZ-a ili CD UZ-a između kojih je razmak iznosio 3 do 6 tjedana. Nakon praćenja od 3 mjeseca u skupini koja je dobivala polidokanol 5 je bolesnika bilo bez ikakvih simptoma s urednim CD-UZ nalazom, dok su se u drugoj skupini i nadalje svi žalili na bol.⁴⁴ Preostalih 5 bolesnika iz prve skupine i svi bolesnici iz druge dobili su potom jednu injekciju polidokanola nakon čega je samo u drugoj skupini preostao bolesnik koji se i nadalje žalio na bol.⁴⁴ O izvrsnim rezultatima nakon primjene sklerozirajućeg sredstva u bolesnika sa skakačkim koljenom izvijestili su Alfredson i Ohberg⁴³ 2005. godine. Sve injekcije davane su izravno u područje neovaskularizacije pod kontrolom UZ-a ili CD UZ-a, a prosječno su bolesnici primili tri injekcije (između jedne i pet), i to u razmaku od 4 do 8 tjedana između injekcija. Dvanaest od 15 bolesnika vratilo se nakon prosječnog praćenja od 6 mjeseci poslije posljednje primjene sklerozirajućeg sredstva u potpunosti svojim sportskim aktivnostima.⁴³ Valja istaknuti i značajan pad osjeta boli mjereno VAS skalom u tih bolesnika koji je prije tretmana iznosio prosječno 81, a na posljednjem pregledu pao je prosječno na 10.⁴³ Iako rezultati nakon davanja sklerozirajućeg sredstva ohrabruju i imaju vrlo malo komplikacija, ipak se ne smije zanemariti činjenica da se ekscentričnim vježbama, koje su neinvazivna metoda, također postiže smanjenje neovaskularizacije te na taj način i poboljšanje simptoma bolesnika.

Injekcije plazme bogate trombocitima (engl. *platelet-rich plasma*) rabe se posljednjih nekoliko godina u liječenju tendinopatija.⁵² Osnovna ideja te primjene jest da se na mjesto oštećenja dovede što veći broj trombocita jer se time na to mjesto dovodi i veći broj faktora rasta i drugih medijatora cijeljenja, što bi sve zajedno trebalo značajno poboljšati odgovor tkiva na cijeljenje (engl. *healing response*). Međutim iako rezultati nekih istraživanja ohrabruju, potreban je veći broj istraživanja s većim stupnjem pouzdanosti kako bi se utvrdila učinkovitost ovakve metode liječenja.^{6,52}

Neke tvari koje se nalaze u autolognoj krvi mogu djelovati kao medijatori cijeljenja, ponajprije je riječ o transformirajućem faktoru rasta β (engl. *transforming growth factor- β* – TGF- β) i faktoru rasta fibroblasta (engl. *fibro-*

blast growth factor – FGF), zbog čega posljednjih godina nalazimo radove koji izvješćuju o rezultatima liječenja tendinopatija injekcijama autologne krvi.^{32,53,54} Edwards i sur.⁵³ izvijestili su 2003. godine o vrlo dobrim rezultatima liječenja tim injekcijama u osoba s lateralnim epikondilitisom uz napomenu da tijekom praćenja nisu zamijetili nikakvu neželjenu reakciju. Dok su za liječenje i lateralnog i medijalnog epikondilitisa te injekcije aplicirane pod kontrolom UZ-a, James i sur.³⁴ kombinirali su u bolesnika sa skakačkim koljenom primjenu tih injekcija s »bušenjem« iglom (engl. *dry-needling*) mjesta oštećenja patelarne sveze s ciljem izazivanja krvarenja. Budući da liječenje autolognom krvi postaje sve popularnija metoda neoperacijskog liječenja tendinopatija, potrebna su randomizirana istraživanja kako bi se ovakav način liječenja mogao preporučiti u budućnosti. Osim toga, s obzirom na vrlo velik broj čimbenika koji teoretski utječu na cijeljenje tetive, a dio su autologne krvi, potrebno je dodatno proučiti koji od njih najviše pridonose liječenju tendinopatija.

Jedno od novijih istraživanja govori o primjeni »injekcija velikog volumena« (engl. *high-volume image guided injections – HVIGI*) u liječenju neinsecijske tendinopatije Ahilove tetive.⁶ Te se injekcije daju pod kontrolom UZ-a u mjesto najveće neovaskularizacije s ventralne strane Ahilove tetive, i to u prostor između masnog tkiva i paratenonija. Kao pripravak rabi se hidrokortizon-acetat kako bi se spriječio nastanak akutne upalne reakcije zbog velikog volumena u blizini tetive. Ideja davanja tih injekcija jest velikim volumenom raširiti, oštetiti ili začepiti novonastale krvne žile, a time se istodobno ili mehanički ili ishemički oštete i/ili unište prateći živčani završeci koji uzrokuju bol.⁶

Za liječenje lateralnog epikondilitisa rabile su se i injekcije botulinum-toksina tipa-A.^{32,36} Rezultati ovih istraživanja su kontradiktorni pa se ne može govoriti u prilog ovakvu načinu liječenja tendinopatija.^{32,36}

Metode kirurškog liječenja

Ako se metodama neoperacijskog liječenja ne uspije pomoći bolesniku, valja primijeniti kirurško liječenje uz napomenu da se ono danas sve češće izvodi endoskopski/artroskopski.⁵⁵ Prednosti artroskopske kirurgije u odnosu prema klasičnoj otvorenoj metodi operacijskog liječenja višestruke su. U prvome redu artroskopija omogućuje izvanredan prikaz unutarzglobnih struktura i time detaljan pregled čitavog zgloba te kompletno izvođenje zahvata bez otvaranja zgloba. Osim toga, tijekom artroskopskog zahvata mogu se istodobno zbrinuti i neka druga unutarzglobna oštećenja koja mogu biti udružena sa sindromom prenaprezanja.^{55,56} Nadalje, morbiditet je znatno manji, rehabilitacija brža, a brži je i povratak svakodnevnim aktivnostima. Tako primjerice Baker i sur.⁵⁶ izvješćuju o povratku nakon 66 dana u slučaju kirurškog liječenja lateralnog epikondilitisa otvorenom metodom, odnosno o povratku samo 35 dana nakon artroskopskog zahvata.

Na primjeru neinsecijske tendinopatije Ahilove tetive pokušat ćemo prikazati razvoj i razloge promjena načina kirurškog liječenja, od tradicionalnoga kirurškog zahvata preko zahvata tzv. minimalne invazivne kirurgije najčešće činjene perkutano pod kontrolom UZ-a pa sve do današnjih endoskopskih zahvata. Prvo valja istaknuti da između 25 i 45% bolesnika nakon provedenog neoperacijskog liječenja nije zadovoljno ishodom i tada je potrebno kirurško liječenje.⁵⁷ Nakon tradicionalnoga kirurškog liječenja opisane su komplikacije u 4,7 do 11,6% slučajeva, a one su najčešće vezane uz zacjeljivanje kože (nekroza kože, produženo

cijeljenje rane, površinska infekcija), dok je rjeđe riječ o iritaciji suralnog živca ili dubokoj venskoj trombozi.⁵⁷ Upravo zbog tih komplikacija pristupilo se zahvatima minimalne invazivne kirurgije. Najčešće je riječ o metodi kojom se perkutano metodom pod kontrolom UZ-a ili bez nje čine multiple, longitudinalne tenotomije.⁶ Tom se metodom komplikacije svode na minimum. Međutim autori predlažu tu metodu liječenja samo u slučajevima kada su promjene u samoj tetivi, tj. kad nema promjena oko tetive i kada nema adhezija na peritenoniju.⁶ U tim se slučajevima predlaže metoda »ljuštenja« (engl. *minimally invasive stripping*) koja se također čini perkutano i tijekom koje se također mogu činiti multiple, longitudinalne tenotomije.⁶ Endoskopski zahvati omogućuju jasnu vizualizaciju mjesta oštećenja, bilo da je ono u samoj tetivi, bilo oko tetive, uz također minimalne kožne incizije. Steenstra i van Dijk⁵⁸ izvijestili su 2006. godine o vrlo dobrim rezultatima u 16 bolesnika koje su pratili prosječno 6 godina nakon endoskopskog zahvata u kojem su skinuli peritenonij, a da nisu činili longitudinalne tenotomije. Vega i sur.⁵⁹ kombinirali su 2008. godine u svojih 8 bolesnika operiranih endoskopskim zahvatom longitudinalne tenotomije s čišćenjem peritenonija i izvijestili o odličnom rezultatu uz potpuni povrat sportskim aktivnostima. Valja istaknuti da autori nisu izvijestili ni o kakvim komplikacijama tijekom zahvata, kao ni tijekom poslijeoperacijskog praćenja.^{58,59} O izvrsnim rezultatima nakon endoskopskog zahvata izvijestili su i Thermann i sur.⁶⁰

Cilj drugih, »novijih« metoda kirurškog liječenja jest uništiti abnormalne krvne žile te time i živčane završetke koji ih prate, a za koje se pretpostavlja da su uzrokom boli. Kao primjer te metode istaknuli bismo elektrokoagulaciju neovaskularizacije u ventralnom dijelu Ahilove tetive u bolesnika s neinsecijskom tendinopatijom Ahilove tetive. Prema rezultatima istraživanja Boesena i sur.⁶¹ iz 2006. godine, kod 10 od 11 bolesnika liječenih tom metodom nastupilo je poboljšanje u smislu smanjenja boli. Osim konvencionalnih kirurških metoda danas se rabe i neke nove metode, primjerice radiofrekventna mikrotentomija kojoj je cilj prekinuti prijenos osjeta boli uništavanjem živčanih završetaka koji prate novonastale krvne žile.^{62,63}

Skakačko koljeno

Skakačko koljeno (engl. *jumper's knee*) ili patelarna tendinopatija jest sindrom prenaprezanja koji se očituje bolnošću u prednjem dijelu koljena, i to najčešće na vršku patete, tj. na polazištu patelarne sveze, i to prema Pećini i sur.⁷ u čak 75% slučajeva. Osnovni simptom je britka, oštra bol različita intenziteta, koja obično nastaje postupno i nije povezana s traumom.^{1,7,26,64,65} Rezultati provedenih istraživanja o pojavljivanju skakačkog koljena upućuju na to da je ono znatno češće u skupini aktivnih sportaša nego u skupini rekreativaca te da su muškarci znatno podložniji ovom problemu (omjer muškarci:žene je 2:1).^{7,66} Osim toga, naglašava se da razlike u pojavljivanju skakačkog koljena u skupini aktivnih sportaša ovisе o sportskoj aktivnosti, ali i o broju i intenzitetu treninga i natjecanja sportaša.^{24–26,65} Učestalost pojave skakačkog koljena prema rezultatima tih istraživanja najveća je u sportovima u kojima su učestali skokovi, kao što su odbojka, košarka, skok udalj i uvis te rukomet. Tako su primjerice Lian i sur.²⁶ na osnovi rezultata svog istraživanja iz 2005. godine izvijestili da prevalencija skakačkog koljena u odbojkaša iznosi 44%, a u košarkaša 32%, dok u biciklizmu ili orijentacijskom trčanju, prema rezultatima tog istraživanja, gotovo uopće ne postoji. Kao što smo već istaknuli, pojava skakačkog koljena povezana je s brojem tre-

ninga na tjedan, a to je razvidno iz rezultata istraživanja učestalosti skakačkog koljena u odbojkaša prema kojemu je incidencija u onih koji treniraju više od 4 puta na tjedan 41,8%, u onih koji treniraju 4 puta na tjedan 29,1%, odnosno samo 14,6% u onih koji treniraju 3 puta na tjedan.⁶⁷ Budući da su broj i intenzitet treninga i natjecanja najveći u skupini vrhunskih sportaša, ne čudi podatak da svaki peti vrhunski sportaš barem jednom tijekom svoje karijere ima simptome skakačkog koljena.

Za postavljanje dijagnoze skakačkog koljena obično su dovoljni temeljita anamneza i klinički pregled. Iz anamneze je bitno saznati podatke o broju i intenzitetu treninga, eventualnome naglom povećanju intenziteta treninga, zatim o podlozi na kojoj se vježba i obući u kojoj se trenira.^{1,65,66} Prilikom kliničkog pregleda bolesnik leži na leđima ispruženih nogu, a liječnik potiskuje patelu prema stopalu, i to tako što palcem jedne ruke pritisne na bazu patele, a to pak odiže vršak patele i time se omogućuje detaljna palpacija vrška palcem druge ruke. Bol koju bolesnik osjeti u času pritiska na vršak jednaka je karakterom onoj koju bolesnik osjeća tijekom aktivnosti. Katkad je bol toliko snažna da bolesnik prilikom palpacije vrška patele »odskoči« s kre-

veta i ne dopušta nastavak kliničkog pregleda. Za postavljanje dijagnoze koristan je i tzv. Bassetov znak.⁶⁶ Naime, bolesnik javlja bol prilikom palpacije vrška patele dok su noge ispružene, međutim kada se koljeno flectira u 90°, tada je bolnost znatno manja ili je najčešće uopće nema. Za potpunu evaluaciju bolesnika savjetuje se još načiniti i UZ pretragu patelarne sveze, a u nekim slučajevima i MR koljena.⁶⁸⁻⁷¹ Na UZ-u se mogu vidjeti promjene karakteristične za tendinopatije, poput hipoehogenih područja unutar patelarne sveze, zatim zadebljanje same sveze, ali i prisutnost abnormalnih krvnih žila ako se u dijagnostici rabi CD-UZ. Na MR snimci također se može vidjeti zadebljanje patelarne sveze te područje promijenjenog intenziteta signala na mjestima oštećenja patelarne sveze koje se na STIR tehnici snimanja vidi kao područja hiperintenzivnog signala.⁶⁹⁻⁷¹ Valja istaknuti da su Warden i sur.⁷¹ u svom istraživanju, uspoređujući rezultate MR-a s UZ-om kod istih bolesnika, utvrdili kako je osjetljivost UZ-a veća nego MR-a, dok je specifičnost pretraga gotovo jednaka. Međutim u obje su skupine postojali pozitivni nalazi kod osoba koje uopće nisu imale simptome skakačkog koljena.⁷¹ Stoga je od iznimne važnosti istaknuti da ti nalazi sami za sebe nisu dostatni za

Tablica 2. Naš program izvođenja ekscentričnih vježbi u liječenju skakačkog koljena te tendinopatije Ahilove tetive i raspored promjene opterećenja s obzirom na pojavu bola.⁶⁶

Table 2. Our program for performing eccentric exercises in patients with jumper's knee and Achilles tendinopathy and our schedule of load change depending on pain level.⁶⁶

Tjedan /Week	Intenzitet /Intensity	Bolnost tijekom opterećujuće aktivnosti /Pain during loading activity*	Opterećenje /Load**
1. i/and 2.	10 ponavljanja/10 repetitions 3 serije/3 series 2 puta na dan/twice daily		–
3. i/and 4.	15 ponavljanja/15 repetitions 3 serije/3 series 2 puta na dan/twice daily	Nema/absent Prisutna/present Veća nego prije/greater than before	Dodati 5 kg/Add 5 kg Vježbati i dalje bez opterećenja/Continue exercise without load Vježbati i dalje bez opterećenja/Continue exercise without load
5. i/and 6.	15 ponavljanja/15 repetitions 3 serije/3 series 2 puta na dan/twice daily	Nema/absent Prisutna/present Veća nego prije/greater than before	Dodati još 5 kg/Add another 5 kg Ne mijenjajte opterećenje ili ako ste do ovog tjedna vježbali bez opterećenja, nastavite i dalje vježbati bez njega /Do not change load, or if up to this week you exercised without load continue exercise without load Maknuti 5 kg/Take away 5 kg
7. i/and 8.	15 ponavljanja/15 repetitions 3 serije/3 series 2 puta na dan/twice daily	Nema/absent Prisutna/present Veća nego prije/greater than before	Dodati još 5 kg/Add another 5 kg Ne mijenjajte opterećenje ili ako ste do ovog tjedna vježbali bez opterećenja, nastavite i dalje vježbati bez njega /Do not change load, or if up to this week you exercised without load continue exercise without load Maknuti 5 kg/Take away 5 kg
9. i/and 10.	15 ponavljanja/15 repetitions 3 serije/3 series 2 puta na dan/twice daily	Nema/absent Prisutna/present Veća nego prije/greater than before	Dodati još 5 kg/Add another 5 kg Ne mijenjajte opterećenje ili ako ste do ovog tjedna vježbali bez opterećenja, nastavite i dalje vježbati bez njega /Do not change load, or if up to this week you exercised without load continue exercise without load Maknuti 5 kg/Take away 5 kg
11. i/and 12.	15 ponavljanja/15 repetitions 3 serije/3 series 2 puta na dan/twice daily	Nema/absent Prisutna/present Veća nego prije/greater than before	Dodati 5 kg (osim ako već nemate 20 kg u naprtnjači) /Add 5 kg (if you already do not have 20 kg in knapsack) Ne mijenjajte opterećenje ili ako ste do ovog tjedna vježbali bez opterećenja, nastavite i dalje vježbati bez njega /Do not change load, or if up to this week you exercised without load continue exercise without load Maknuti 5 kg/Take away 5 kg

* Bolnost tijekom opterećujuće aktivnosti – postoji li na kraju tjedna bol te je li veća nego prije 2 tjedna.

/ Pain during loading activity – is there any pain at the end of the week, and is the pain greater than 2 weeks before.

** OPTEREĆENJE – teret koji se dodaje u naprtnjaču na leđima, maksimalna težina koja smije biti u naprtnjači jest 20 kg! Prva 2 tjedna uvijek valja vježbati bez ikakvog opterećenja! / LOAD – weight added to the knapsack on the back, maximal weight allowed in the knapsack is 20 kg! First 2 weeks exercises should always be done without any load!



Slika 1. Prikaz izvođenja ekscentrične vježbe u liječenju skakačkog koljena. A) Osoba stoji uspravno na kosoj platformi, i to na nozi koja se liječi zbog skakačkog koljena, u ovome slučaju desnoj. Druga, »zdrava« noga, u ovome slučaju lijeva, treba pritom biti odignuta od podloge i na nju se ne oslanja. Ruke trebaju biti prislunjene uz tijelo, a leđa izravnana. B) Vrlo polaganim spuštanjem valja doći u položaj u kojem natkoljenica i potkoljenica čine pravi kut. To je spuštanje ekscentrična faza vježbe te je od iznimne važnosti da se ta kretanja izvodi vrlo polako, tj. da traje najmanje 4 do 5 sekundi. C) Nakon što dosegne položaj u kojem natkoljenica i potkoljenica bolesne noge čine pravi kut, valja spustiti zdravu nogu na podlogu tako da su u jednom trenutku obje noge na podlozi i da su pritom obje savijene u koljenu pod pravim kutom. D) U trenutku dok su obje noge na podlozi, čitavu tjelesnu težinu valja prebaciti na zdravu, u ovome slučaju lijevu nogu, a nogu koju liječi zbog skakačkog koljena valja podići s podloge. E) Potom se samo na zdravoj nozi podiže u uspravni položaj tako da je zdrava noga na kraju pokreta potpuno ispružena u koljenu. To se podizanje ne mora izvoditi polako. F) Na kraju ponovno na podlogu spušta nogu koju liječi zbog skakačkog koljena, u ovome slučaju desnu, te na nju prebacuje čitavu tjelesnu težinu i time započinje nova ekscentrična vježba.

Figure 1. Eccentric exercises for the treatment of jumper's knee. A) The patient is standing on the board, on a single leg, the one being treated for jumper's knee, in this case the right leg. The posture is an upstraight position with the hands always by the side. B) After very slow descending on the single leg, the position in which the knee is in 90° flexion, is achieved. Descending is the eccentric phase of the exercise so it is of utmost importance that this part of exercise is done very slowly in such way that it lasts for at least 4 seconds. C) After the position, in which knee is in 90° flexion, is achieved, the other healthy leg is lowered on the board so that at one moment both legs are on the board, while both knees are flexed at 90°. D) While both legs are still on the board, full body weight is transferred on the healthy leg, in this case the left one and the leg being treated for jumper's knee is raised from the board. E) The person raises to the upright position only on the healthy leg, so that it is straight in the final position. Ascending doesn't have to be done slowly. F) The leg that's being treated for jumper's knee is again lowered on the board and the full body weight is being transferred on it and so begins a new eccentric exercise.

postavljanje dijagnoze skakačkog koljena, već uz pozitivan nalaz mora biti prisutna i bolnost na vršku patele kako bi se mogla postaviti spomenuta dijagnoza.⁶⁸

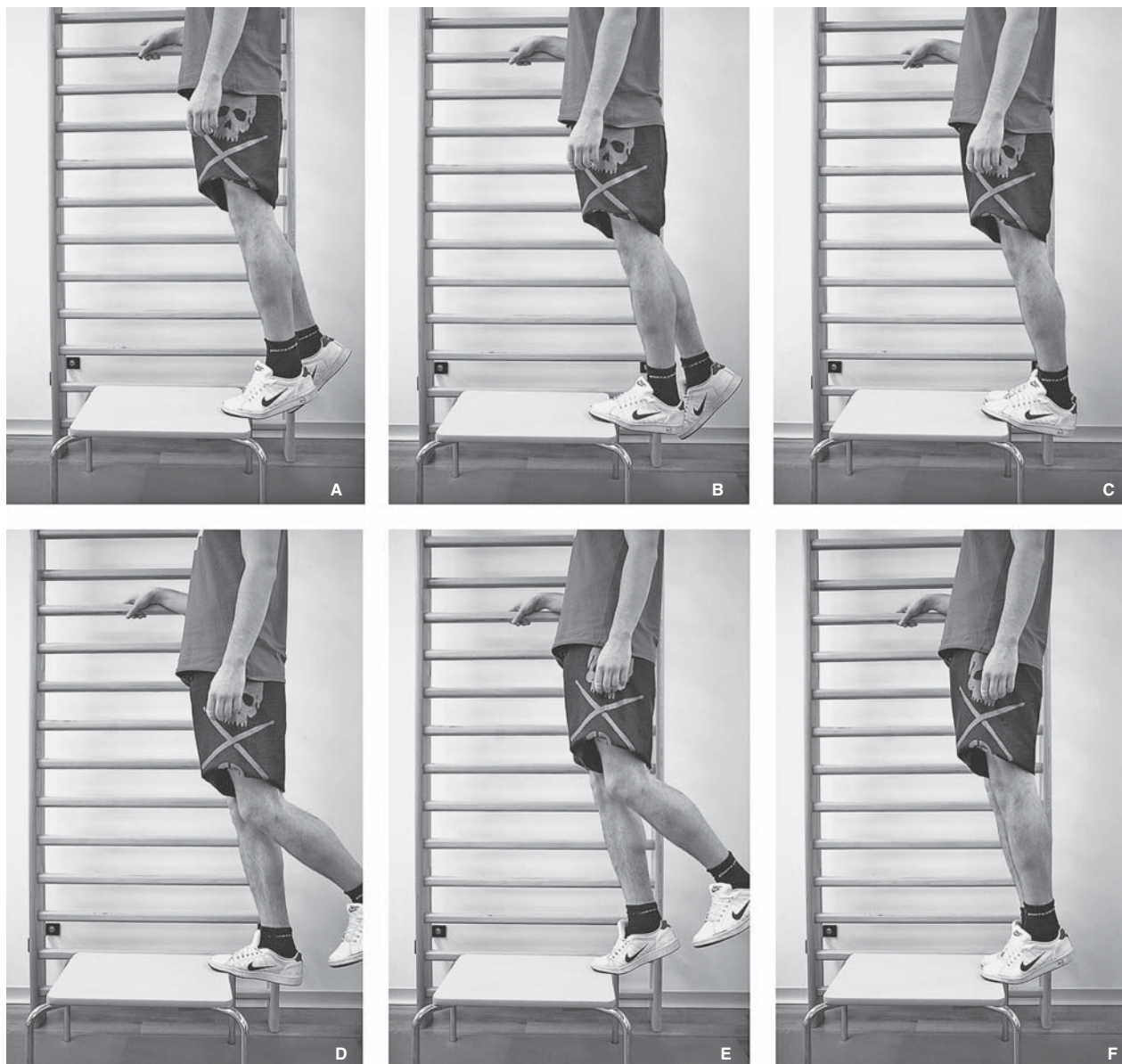
Ekscentričnim se vježbama pokušava postići jačanje patelarne sveze koja je zbog kontinuiranog preopterećenja degenerativno promijenjena.^{1,19} Jačanjem patelarne sveze želi se postići smanjenje ili čak potpuna odsutnost boli, tj. bolje podnošenje napora tijekom sportske aktivnosti. Jačanje ekscentričnim vježbama čini se pokretom kojim se tetivna vlakna produžuju, a to se u ovom slučaju postiže spuštanjem u čučanj iz uspravnog položaja. Prilikom spuštanja može se javiti bol ili nelagoda, zbog čega nije potrebno prekidati vježbu, osim ako je bol toliko snažna da potpuno onemogućuje izvođenje vježbe. Od iznimne je važnosti da se to spuštanje čini vrlo polako, tj. da traje barem 4 do 5 sekundi. Upravo je to polagano spuštanje ključ uspjeha ekscentričnih vježbi jer se na taj način ostvaruje željeno opterećenje ekstenzornog sustava koljena te se na taj način i zadržavanjem kontrole pokreta jača patelarna sveza. Iako su u literaturi opisani različiti protokoli izvođenja ekscentričnih vježbi u svrhu liječenja skakačkog koljena, ipak se može reći da su svi suglasni da program valja provoditi 12 tjedana te da svakako valja prekinuti sportsku aktivnost tijekom prvih 6 tjedana vježbanja.^{10,14,38,72-75} Istraživanja su također pokazala da se vježbe mogu činiti na ravnoj podlozi, ali da se bolji rezultati postižu ako se vježba čini na kosoj platformi koja je pod kutom od 25° u odnosu prema podu. Naime, Purdam i sur.³⁸ izvijestili su da su u skupini u kojoj su se izvodile ekscentrične vježbe na kosoj podlozi dobili značajno veće smanjenje boli mjereno prema VAS skali (sa 74,2 na 28,5) nego u skupini koja je izvodila vježbe na ravnoj podlozi (sa 79 na 72,3). Rezultati istraživanja Kongsgaarda i sur.⁷⁴ također su pokazali prednost vježbanja na kosoj platformi, a ta prednost nastaje zahvaljujući drugačijem položaju osobe u kojem je kuk manje flektiran nego kod izvođenja vježbi na ravnoj podlozi, dok se gležanj ne nalazi u dorzifleksiji ili je pak ona minimalna. Time se, za razliku od vježbi na ravnoj podlozi, mijenja težište osobe te se postiže veće opterećenje na patelarnoj svezi. Jedno od mnogih istraživanja provedenih posljednjih desetak godina jest i ono Jonssona i Alfredsona⁷³ iz 2005. godine u kojem su usporedili rezultate nakon izvođenja ekscentričnih i koncentričnih vježbi. Nakon 12 tjedana vježbi u skupini koja je radila ekscentrične vježbe u 9 od 10 osoba bilo je prisutno značajno poboljšanje simptoma (smanjenje boli prema VAS skali sa 73 na 23 te poboljšanje rezultata VISA upitnika s 41 na 83), dok je svih 9 osoba u skupini koja je radila koncentrične vježbe i nadalje imalo simptome skakačkog koljena.⁷³ Vrlo je indikativan i podatak da su svi bolesnici iz skupine koja je činila ekscentrične vježbe i nakon prosječnog praćenja od 32,6 mjeseci bili bez tegoba i da su se vratili svojim sportskim aktivnostima, a za to vrijeme svi su bolesnici iz skupine koja je činila koncentrične vježbe podvrgnuti drugim načinima liječenja (sklerozirajuće injekcije ili operacijsko liječenje).⁷³ Rezultati liječenja ekscentričnim vježbama uspoređivani su i s rezultatima drugih metoda liječenja pa su ih tako Bahr i sur.¹⁰ usporedili s rezultatima kirurškog liječenja. Zaključak tog istraživanja jest da se uvijek mora pokušati s provođenjem programa ekscentričnih vježbi prije odluke o kirurškom liječenju jer postoji mogućnost da zbog dobrog ishoda liječenja ekscentričnim vježbama kirurško liječenje bude potpuno nepotrebno. Naime, randomizacijom su bolesnici koji se zbog boli više nisu mogli baviti sportskom aktivnošću na istoj razini grupirani u dvije skupine po 20. U skupini koja je bila kirurški liječena odstranjenjem

dijela sveze samo ih je 5 nakon godine dana praćenja bilo bez ikakvih simptoma, dok je njih dvanaest bilo bolje, ali su i nadalje imali blaže simptome skakačkog koljena.¹⁰ U skupini onih koji su provodili ekscentrične vježbe 15 ih je imalo poboljšanje među kojima ih je 7 bilo bez ikakvih simptoma nakon praćenja od godine dana. Preostalih pet bolesnika podvrgnuto je tijekom praćenja zbog kontinuiranih smetnji kirurškom liječenju.¹⁰

Naš program liječenja ekscentričnim vježbama koji traje 12 tjedana prikazan je u tablici 2, dok se upute kako treba činiti ekscentričnu vježbu za liječenje skakačkog koljena nalaze kao opis slike 1.⁶⁶

Tendinopatija Ahilove tetive

Tendinopatija Ahilove tetive sindrom je prenaprezanja koji se očituje bolnošću i oteklinom Ahilove tetive. Valja istaknuti da je to najčešći uzrok boli u području Ahilove tetive pa se tako prema rezultatima nekih istraživanja pronalazi u čak 55 do 65% osoba koje dolaze na pregled zbog tegoba s Ahilovom tetivom.^{76,77} Valja jasno razlikovati dva klinička entiteta te tendinopatije, a to su neinsertijska tendinopatija (engl. *non-insertional* ili *mid-portion Achilles tendinopathy*) kada su promjene u tetivi i/ili oko nje smještene 2 do 6 cm proksimalno od hvatišta za petnu kost, odnosno insertijska tendinopatija (engl. *insertional Achilles tendinopathy*) kada su promjene u tetivi i/ili oko nje smještene do 2 cm proksimalno od hvatišta za petnu kost.^{76,78} Neinsertijska se tendinopatija susreće dva puta češće.⁷⁶ Da nastanak tendinopatije Ahilove tetive nije uvijek vezan za sportske aktivnosti, razvidno je iz rezultata istraživanja Rolfa i sur.²⁸ prema kojima čak 30% bolesnika nije uopće bilo sportski aktivno. U populaciji sportaša tendinopatija Ahilove tetive najčešće se javlja kod trkača, a prema istraživanju Lysholma i Wiklandera čini između 7 i 9% svih ozljeda u vrhunskih trkača.²⁷ Ovom prilikom valja napomenuti da je dokazan nastanak tendinopatije Ahilove tetive nakon primjene fluorokinolonskih antibiotika poput ciprofloksacina te da se ona češće javlja u osoba koje imaju krvnu grupu 0 ili A.^{19,79} Osim toga, uvijek valja imati na umu da je u 2% slučajeva tendinopatija posljedica neke sistemske bolesti, i to najčešće reumatoidnog artritisa.⁷⁶ Osnovni simptom tendinopatije Ahilove tetive jest bol tijekom aktivnosti.^{78,80} No, neki se bolesnici žale i na pojavu boli noću u snu. Uz bol se najčešće javljaju oteklina te bolna osjetljivost na palpaciju. U akutnom stadiju mogu se javiti i čujne krepitacije koje su znak adhezija u paratenoniju. S vremenom se može pojaviti i jutarnja ukočenost u području Ahilove tetive koja iščezava nakon prvih nekoliko koraka, a ta se ukočenost može pojavljivati i nakon duljeg sjedenja. Za postavljanje dijagnoze od najveće su važnosti temeljita anamneza i klinički pregled. Prilikom kliničkog pregleda potrebno je palpirati predilekcijska mjesta nastanka tendinopatije Ahilove tetive. Opisana su i dva klinička testa koja pomažu pri postavljanju dijagnoze, i to stoga što omogućuju jasno razlikovanje tendinopatije kada je zahvaćena samo tetiva od parateninopatije kada je zahvaćen paratenonij.^{76,81} Prilikom izvođenja tih testova bolesnik leži na trbuhu tako da stopala vise preko ruba kreveta. Najprije se palpira zadebljani dio tetive, i to na način da ispitivač prstima stisne sa strane zadebljanje tetive. Nakon toga ispitivač čvrsto stisne to zadebljanje i zamoli bolesnika da načini plantarnu i dorzalnu fleksiju gležnja, a pritom prati miče li se to zadebljanje usporedno s kretanjem. Ako se zadebljanje miče, zahvaćena je samo tetiva, a ako ne, zahvaćen je izrazitije paratenonij. Taj se test naziva »The Royal London Hospital Test«.⁷⁶ Kod drugog testa koji se



Slika 2. Prikaz izvođenja ekscentrične vježbe u liječenju tendinopatije Ahilove tetive. A) Osoba stoji uspravno na rubu klupice (može i stube) pazeći pritom da je prednji dio stopala na klupici, a da je stražnji dio preko ruba. Oslanja se samo na prednji dio stopala noge koja se liječi zbog tendinopatije Ahilove tetive, u ovome slučaju na lijevu, a peta je podignuta. Kad se čine vježbe za m. gastrocnemius, noga uvijek mora biti ispružena u koljenu. Druga, »zdrava« noga, u ovome slučaju desna, treba pritom biti odignuta od podloge i na nju se ne oslanja. Ruke trebaju biti prislunjene uz tijelo, a leđa izravnana. B) Iz početnog položaja u kojem osoba stoji na prstima tako da je peta podignuta iznad razine klupice, vrlo polaganim spuštanjem valja spustiti petu tako da u krajnjem položaju bude ispod razine klupice. To je spuštanje ekscentrična faza vježbe pa je od iznimne važnosti da se ta kretnja izvede vrlo polako, tj. da traje najmanje 4 do 5 sekundi. C) Nakon što je peta bolesne noge spuštena ispod razine klupice valja spustiti zdravu nogu, u ovome slučaju desnu, tako da su u jednom trenutku prednji dijelovi stopala obje noge na podlozi i da su pritom pete spuštene ispod razine klupice. D) U trenutku dok su obje noge na podlozi, čitavu tjelesnu težinu valja prebaciti na zdravu, u ovome slučaju desnu nogu, a nogu koju liječi zbog tendinopatije Ahilove tetive valja podići s podloge. E) Potom se samo na zdravoj nozi podiže u uspravni položaj tako da je zdrava noga na kraju pokreta potpuno ispružena u koljenu. To se podizanje ne mora izvoditi polako. F) Na kraju ponovno na podlogu spušta nogu koju liječi zbog tendinopatije Ahilove tetive, u ovome slučaju lijevu, i to u položaj u kojem je prednji dio stopala na klupici, a stražnji preko ruba klupice te na nju prebacuje čitavu tjelesnu težinu i time započinje nova ekscentrična vježba.

Figure 2. Eccentric exercises for the treatment of Achilles tendinopathy. A) The patient is standing upright, on the edge of a step (or a stair) so that the forefoot is on the step, while the heel is over the edge with no load on it. The full body weight is on the forefoot of the leg being treated for Achilles tendinopathy, in this case the left one, while the heel is raised. When the patient does this exercise for the gastrocnemius muscle, the leg always has to be knee straight. The other, »healthy« leg, in this case the right one, should be raised in the air with no load on it. The arms are always by the side and the back is straight. B) From the starting position, standing on the toes with heel raised above the edge of the step, the heel is very slowly lowered so that it gets under the edge of the step in the final position. This lowering is the eccentric phase of the exercise so it is of utmost importance that it is done very slowly, for at least 4 seconds. C) While the heel is still lowered beneath the edge of the step, the other, healthy leg, in this case the right one, is lowered on the step, in the same position as the left leg. D) While both legs are still on the step, full body weight is transferred on the healthy leg, while the leg being treated for Achilles tendinopathy is raised from the step. E) From that position, the person raises to the upright position only on the healthy leg. For this part of exercise it is not important to do it slowly. F) The leg being treated for Achilles tendinopathy, in this case the left one, is lowered on the step again, in the position in which the forefoot is on the step and the heel over the edge of the step and the full body weight is being transferred on this leg and so starts the new exercise.

naziva »znakom bolnog luka« (engl. *painful arc sign*) palpira se zadržavanje dok je gležanj u neutralnom položaju i zapamti se odnos toga bolnog mjesta s maleolima.⁷⁶ U slučaju paratendinopatije to je mjesto uvijek bolno, i to bez obzira na to je li gležanj u maksimalnoj dorzalnoj ili plantarnoj fleksiji, no u slučaju tendinopatije mjesto boli »putuje« usporedno s kretnjom u gležnju. Nakon kliničkog pregleda uvijek treba načiniti i UZ pregled Ahilove tetive.⁸² Na UZ-u se najčešće nalaze hipoehogena područja unutar tetive koja odgovaraju mjestima promjene strukture tetive, zatim zadržavanje tetive te edem koji se nalazi oko tetive. Ako je došlo do stvaranja peritenonijskih adhezija, ultrazvučno se može vizualizirati i zadržavanje, hipoehogeni te slabo ograničeni peritenonij. Ohberg i sur.⁸³ našli su u skupini od 21 bolesnika (28 tetiva) s dijagnozom neinsercijske tendinopatije Ahilove tetive u svih zadržavanje Ahilove tetive te žarišna hipoehogena područja koja su po lokalizaciji odgovarala mjestima najveće boli. Također su CD-UZ-om utvrdili postojanje neovaskularizacije, i to najviše s ventralne strane Ahilove tetive. U kontrolnoj skupini nisu našli nikakve patološke promjene, ni na UZ-u ni na CD-UZ-u. Međutim, Khan i sur.⁸² izvijestili su u istraživanju u kojem je sudjelovalo 45 bolesnika (57 simptomatskih tetiva) s dijagnozom tendinopatije Ahilove tetive da su UZ-om utvrdili morfološke promjene kod 37 od 57 simptomatskih tetiva (65%), dok su normalnu morfološku Ahilove tetive pronašli u samo 19 od 28 (68%) asimptomatskih tetiva.⁸² U pojedinim slučajevima kada nije moguće sa sigurnošću postaviti

dijagnozu, tada se savjetuje učiniti MR na kojem se može izvrsno razlučiti jesu li promjene zahvatile samo tetivu ili je pak zahvaćeno i područje oko tetive.⁷⁶ Međutim ni MR nalazi nisu apsolutno točni te se u određenom postotku bolesnika mogu naći promjene kod inače asimptomatskih bolesnika. Tu činjenicu potvrđuje istraživanje Khana i sur.⁸² u kojem se na MR-u našla abnormalna morfološka Ahilove tetive u 19 od 34 (56%) simptomatskih tetiva, dok je normalna morfološka tetive bila prisutna kod 15 od 16 (94%) asimptomatskih tetiva. Stoga valja naglasiti da dijagnozu tendinopatije Ahilove tetive nikada ne možemo postaviti samo na osnovi radiološke pretrage, već pozitivan radiološki nalaz može biti samo potvrda radne dijagnoze koja se postavlja nakon kliničkog pregleda.

U većini dosadašnjih istraživanja u kojima je ispitivana uspješnost provođenja programa ekscentričnih vježbi u liječenju tendinopatije Ahilove tetive dobiveni su značajno bolji rezultati ukoliko su se te vježbe rabile za liječenje neinsercijske tendinopatije.^{11,37,80,84-86} Međutim rezultati istraživanja Jonssona i sur.⁷⁸ iz 2008. godine govore o vrlo dobrom uspjehu provođenja programa ekscentričnih vježbi i kod insercijske i kod neinsercijske tendinopatije. Autori su izostavili izvođenje dorzifleksije u gležnju tijekom izvođenja ekscentrične vježbe u bolesnika s insercijskom tendinopatijom te dobili zadovoljavajuće rezultate.⁷⁸ Ti rezultati govore u prilog teoriji prema kojoj prilikom izvođenja ekscentričnih vježbi valja izbjegavati dorzifleksiju u gležnju jer ako se čini dorzifleksija, dolazi do mehaničkog uklještenja

Tablica 3. Naš program izvođenja ekscentričnih vježbi u liječenju lateralnog epikondilitisa i raspored promjene opterećenja s obzirom na pojavu boli.

Table 3. Our program for performing eccentric exercises in patients with lateral epicondylitis and our schedule of load change depending on pain level.

Tjedan /Week	Intenzitet /Intensity	Bolnost u laktu tijekom opterećujuće aktivnosti /Pain in the elbow during loading activity*	Težina utega /Load weight
1. i/and 2.	3 serije po 10 ponavljanja na dan [#] /3 series of 10 repetitions a day [#]		0,5 kg
3. i/and 4.	3 serije po 10 ponavljanja na dan /3 series of 10 repetitions a day	Nema/absent Prisutna/present Veća nego prije/greater than before	Dodati još 0,5 kg**/Add 0.5 kg** Vježbati i dalje sa 0,5 kg /Continue exercise with 0.5 kg Vježbati i dalje s 0,5 kg /Continue exercise with 0.5 kg
5. i/and 6.	3 serije po 10 ponavljanja na dan /3 series of 10 repetitions a day	Nema/absent Prisutna/present Veća nego prije/greater than before	Dodati još 0,5 kg/Add 0.5 kg Ne mijenjajte težinu utega /Do not change load weight Maknuti 0,5 kg/Take away 0.5 kg
7. i/and 8.	3 serije po 10 ponavljanja na dan /3 series of 10 repetitions a day	Nema/absent Prisutna/present Veća nego prije/greater than before	Dodati još 0,5 kg/Add 0.5 kg Ne mijenjajte težinu utega /Do not change load weight Maknuti 0,5 kg/Take away 0.5 kg
9. i/and 10.	3 serije po 10 ponavljanja na dan /3 series of 10 repetitions a day	Nema/absent Prisutna/present Veća nego prije/greater than before	Dodati još 0,5 kg/Add 0.5 kg Ne mijenjajte težinu utega /Do not change load weight Maknuti 0,5 kg/Take away 0.5 kg
11. i/and 12.	3 serije po 10 ponavljanja na dan /3 series of 10 repetitions a day	Nema/absent Prisutna/present Veća nego prije/greater than before	Dodati 0,5 kg/Add 0.5 kg Ne mijenjajte težinu utega /Do not change load weight Maknuti 0,5 kg/Take away 0.5 kg

* Bolnost tijekom opterećujuće aktivnosti – postoji li na kraju tjedna bol te je li veća nego prije 2 tjedna.

/ Pain during loading activity – is there any pain at the end of the week, and is the pain greater than 2 weeks before.

** Snažnije osobe, nakon što postignu težinu utega od 1 kg, mogu, ako nisu prisutne boli za vrijeme vježbanja, povećavati težinu utega za 1 kg svaka 2 tjedna.

/ Stronger persons, after achieving load weight of 1 kg, and if there is no pain during exercise, can increase load weight by 1 kg every 2 weeks.

[#] Potrebno je učiniti ukupno 60 ekscentričnih vježbi na dan, i to najprije 3×10 ponavljanja s rukom ispruženom u laktu, a zatim 3×10 ponavljanja s rukom savijenom u laktu pod kutom od 90°. / Total 60 eccentric exercises a day are required, first 3×10 repetitions with straightened elbow, then 3×10 repetitions with elbow bent at the angle of 90°.



Slika 3. Prikaz izvođenja ekscentrične vježbe u liječenju lateralnog epikondilitisa. A) Osoba sjedi pokraj stola tako da je ruka koja se liječi zbog lateralnog epikondilitisa, u ovome slučaju lijeva, potpuno ispružena u laktu i oslonjena na stol. Ruka je u položaju pune pronacije, a ručni je zglob u položaju maksimalne ekstenzije, dok je uteg čvrsto stisnut u šaci. B) Iz tog se položaja ručni zglob savija prema dolje, tj. čini se palmarna fleksija šake. To je spuštanje ekscentrična faza vježbe pa je od iznimne važnosti da se ta kretanja izvede vrlo polako, tj. da traje najmanje 4 do 5 sekundi. C) U trenutku kad se dostigne najveća moguća palmarna fleksija šake, osoba drugom, slobodnom rukom prihvaća uteg te ga izvuče iz šake ruke kojom čini ekscentričnu vježbu. D) Nakon što se u ruci koja se liječi zbog lateralnog epikondilitisa više ne nalazi uteg, osoba ekstendira ručni zglob te se na taj način ručni zglob vraća u početni položaj. Ovaj dio ekscentrične vježbe nije potrebno izvoditi polako.

Figure 3. Eccentric exercises for the treatment of lateral epicondylitis. A) The person is sitting by the table, with the arm being treated for lateral epicondylitis, in this case the left one, fully extended in the elbow and on the table. The arm is fully pronated, with the wrist in maximum extension and the person is holding the weight tightly in the fist. B) From that position the person lowers the fist i.e. palmar flexion is done. This lowering is the eccentric phase of the exercise so it is of utmost importance that it is done very slowly, for at least 4 or 5 seconds. C) When the maximal palmar flexion is achieved, the person reaches for the weight with the other, free hand and takes the weight from the arm with which he does the eccentric exercise. D) After the arm being treated for lateral epicondylitis is weight-free, the person does wrist extension, so that the wrist is raised to the start-ing position. For this part of the eccentric exercise it is not important to do it slowly.

između retrokalkanearne burze, Ahilove tetive i petne kosti, zbog čega se ne mogu dobiti zadovoljavajući rezultati.^{78,80} Osnovna je ideja ekscentričnih vježbi u liječenju neinsercijske tendinopatije Ahilove tetive ojačati degenerativno promijenjenu tetivu.^{15,17} Jačanje ekscentričnim vježbama čini se pokretom kojim se tetivna vlakna produžuju, a to se u ovom slučaju postiže spuštanjem stopala iz položaja u kojem osoba stoji na prstima.⁸⁷ Naime, za izvođenje vježbe osoba mora stajati na rubu klupice ili stuba na prstima noge koja se liječi zbog tendinopatije Ahilove tetive, i to tako da peta stoji u zraku, tj. preko ruba klupice/stube, dok je druga noga savijena u koljenu i odignuta od podloge. Valja napomenuti da se samo spuštanje mora izvoditi vrlo polagano (4 do 5 sekundi) kako bi se povećala učinkovitost vježbi. Također valja napomenuti da se prilikom ove kretnje može javiti bol i /ili nelagoda, koja je dopuštena, ali ne smije biti tolika da onemogućuje izvođenje ove kretnje. Zbog toga se ovaj način vježbanja ponekad naziva i Alfredsonovom bolnom metodom, po autoru koji je popularizirao ovaj način liječenja.⁸⁸ S obzirom na to da je Ahilova tetiva nastavak

dvaju mišića, m. gastrocnemijusa i m. soleusa, potrebno je za svaki mišić izvoditi ekscentričnu vježbu. Tako je tijekom izvođenja ekscentrične vježbe za m. gastrocnemius noga ispružena, dok je tijekom izvođenja vježbe za m. soleus ona flektirana u koljenu pod kutem od oko 45°. Naš program izvođenja ekscentričnih vježbi u liječenju tendinopatije Ahilove tetive identičan je onom u liječenju skakačkog koljena ekscentričnim vježbama, a koji je prikazan u tablici 2. Upute o izvođenju ekscentričnih vježbi za m. gastrocnemius u liječenju tendinopatije Ahilove tetive nalaze se kao opis slike 2. Treba istaknuti da se savjetuje činiti ekscentrične vježbe i do godine dana nakon završenog programa od 12 tjedana, i to jednom na dan 3 serije po 10 ponavljanja.⁸⁷

Lateralni epikondilitis

Lateralni epikondilitis jedan je od najpoznatijih i najčešćih sindroma prenaprezanja sustava za kretanje koji podjednako zahvaća osobe obaju spolova, i to najčešće u dobi između 35. i 50. godine života.² Prema rezultatima istraživanja između 1 i 3% odrasle populacije jednom u životu

ima simptome lateralnog epikondilitisa, uz napomenu da se u više od 75% slučajeva javlja na dominantnoj ruci.^{36,55,56} Iako je poznat po svom kolokvijalnom nazivu teniski lakat, ipak ga češće susrećemo kao profesionalnu bolest ljudi koji tijekom radne aktivnosti ponavljaju kontrakcije ekstenzora šake i prstiju, i to osobito kada se te kontrakcije forsirano izvode ili kad se izvode protiv otpora. U svim je slučajevima zahvaćeno polazište tetive kratkog radijalnog ispružaća zapešća (*m. extensor carpi radialis brevis – ECRB*), dok su polazišta drugih tetiva na lateralnom epikondilu znatno rjeđe zahvaćena.⁵⁵ Patohistološka je analiza pokazala da je to degenerativni proces koji je karakteriziran dezorganiziranim kolagenom te prisutnošću nezrelih fibroblasta i novostvorenih krvnih prostora, a koji se naziva angiofibroblastična tendinoza.^{55,56} Prepoznati su neki rizični čimbenici nastanka lateralnog epikondilitisa vezanog za radne aktivnosti, a to su rad s alatom u ruci koji je teži od 1 kg, podizanje mase veće od 20 kg najmanje deset puta na dan te ponavljano izvođenje opterećujućih kretanja više od dva sata svakoga radnog dana.^{55,56} Predisponirajući čimbenici nastanka u tenisača jesu viša životna dob (stariji od 35 godina), nepravilna tehnika udarca te veći držak reketa, a kao rizični čimbenici spominju se i materijali od kojih je izrađen reket, kao i napetost mreže reketa.⁵⁵ Osnovni simptom lateralnog epikondilitisa jest bol u području lateralnog epikondila, i to od intenziteta blage boli nakon aktivnosti do konstantne boli koja onemogućuje bilo kakvu aktivnost.⁵⁵ Karakteristična pritužba tih bolesnika jest i smanjenje snage šake, tj. nemogućnost podizanja i držanja lakšeg tereta, primjerice šalice. Osim toga, često navode da im i rukovanje izaziva pojavu boli u laktu. Pri kliničkom pregledu bol se provocira pritiskom vrška kažiprsta na lateralni epikondil, a ona se i pojača ako se ne popuštajući pritisak na epikondil, bolesniku još i ispruži lakat.⁵⁵ Od pomoći su još i neki testovi koji provociraju ili pojačavaju bol nad lateralnim epikondilom, a od njih je najpoznatiji Millsov test u kojem ispitivač pruža otpor ekstenziji flektirane šake prilikom kojeg je podlaktica potpuno pronirana, a lakat ispružen.⁵⁶ Iako se dijagnoza lateralnog epikondilitisa u biti postavlja kliničkim pregledom, ipak od pomoći mogu biti i radiološka i ultrazvučna dijagnostika. Ultrazvučnim se pregledom mogu naći hipohogena područja unutar tetive koja je zadebljana, a oko koje se najčešće nalazi i izljev.^{36,55} Magnetsku rezonanciju valja rabiti uvijek kada se sumnja i na neko drugo unutarzglobno oštećenje, kao i za procjenu lateralnoga kolateralnog ligamenta, ali ne i za apsolutno sigurnu procjenu oštećenja tetiva ekstenzora jer se i na snimkama asimptomatskih laktova mogu naći promjene, i to u 14 do 54% slučajeva koje govore u prilog lateralnom epikondilitisu.^{55,56}

Ekscentrične vježbe u liječenju lateralnog epikondilitisa temelje se na polaganom kretanju maksimalne fleksije u ručnom zglobu čime se iz položaja maksimalne ekstenzije ručnog zgloba postiže maksimalna palmarna fleksija. Kako bi vježbe bile što učinkovitije, potrebno je činiti ekscentrične vježbe najprije s rukom potpuno ispruženom u laktu, a zatim ponoviti iste vježbe s rukom savijenom u laktu pod kutom od 90°. Bitno je naglasiti da je od iznimne važnosti izvoditi vježbe istezanja mišića ekstenzora šake i prstiju, i to prije te također nakon izvođenja ekscentričnih vježbi. Tako primjerice Fyfe i sur.²⁹ smatraju da je najbolje izvoditi 3 serije po 6 vježbi istezanja prije i 3 poslije ekscentričnih vježbi uz napomenu da istezanje valja zadržati do 7 sekundi. Naš program ekscentričnih vježbi za liječenje lateralnog epikondilitisa zasniva se na programu Finestonea i sur.⁸⁹ te programu Maniasa i sur.⁹⁰ (tablica 3.), dok se točan opis izvođenja ekscentričnih vježbi nalazi u opisu slike 3.

Zaključak

Tijekom posljednjih desetak godina pojavile su se nove metode neoperacijskog liječenja sindroma prenaprežanja sustava za kretanje. Razlog tomu je u prvome redu spoznaja da osnovicu nastanka sindroma prenaprežanja čine degenerativne promjene. Osim toga, istraživanja o kirurškom liječenju sindroma prenaprežanja pokazala su da se ono treba rabiti samo u slučaju neuspješnog rezultata neoperacijskog liječenja te da ono ima u nekim slučajevima jednaku uspješnost kao neoperacijsko liječenje, i to uz dulje vrijeme oporavka. Među tim neoperacijskim metodama liječenja teško je razlučiti koji je način liječenja najbolji. Iako mnoge metode pokazuju dobre rezultate, ipak se ekscentrične vježbe sve češće spominju kao metoda prvog izbora u liječenju tendinopatija. U brojnim su istraživanjima pokazale barem jednake ili bolje rezultate od drugih metoda neoperacijskog liječenja pa čak i kirurškog liječenja. Uz to treba napomenuti da je izvođenje ekscentričnih vježbi gotovo besplatno u usporedbi s drugim metodama, čime je definitivno na prvome mjestu po omjeru uloženi i dobiveni. No, bez obzira na sve prednosti, potrebna su daljnja istraživanja kako bi se utvrdio najbolji program provođenja ekscentričnih vježbi.

LITERATURA

1. Pećina M. Sindromi prenaprežanja sustava za kretanje općenito. Arh Hig Rada Toksikol 2001;52:383–92.
2. Pećina M, Bojanić I. Overuse Injuries of the Musculoskeletal System. 2. izd. Boca Raton: CRC Press; 2003.
3. Abate M, Gravare Silbernagel K, Siljeholm C i sur. Pathogenesis of tendinopathies: inflammation or degeneration? Arthritis Res Ther 2009; 11:235.
4. Maffulli N, Khan KM, Puddu G. Overuse tendon conditions: time to change a confusing terminology. Arthroscopy 1998;14:840–3.
5. Sharma P, Maffulli N. Tendon injury and tendinopathy: healing and repair. J Bone Joint Surg Am 2005;87:187–202.
6. Maffulli N, Longo UG, Denaro V. Novel approaches for the management of tendinopathy. J Bone Joint Surg Am 2010;92:2604–13.
7. Pećina M, Bojanić I, Ivković A, Brčić L, Smoljanović T, Seiwerth S. Patellar tendinopathy: histopathological examination and follow-up of surgical treatment. Acta Chir Orthop Traumatol Cech 2010;77: 277–83.
8. Rees JD, Wilson AM, Wolman RL. Current concepts in the management of tendon disorders. Rheumatology (Oxford) 2006;45:508–21.
9. Alfredson H, Cook J. A treatment algorithm for managing Achilles tendinopathy: new treatment options. Br J Sports Med 2007;41:211–6.
10. Bahr R, Fossan B, Loken S, Engebretsen L. Surgical treatment compared with eccentric training for patellar tendinopathy (Jumper's Knee). A randomized, controlled trial. J Bone Joint Surg Am 2006;88: 1689–98.
11. Kingma JJ, de Knikker R, Wittink HM, Takken T. Eccentric overload training in patients with chronic Achilles tendinopathy: a systematic review. Br J Sports Med 2007;41:e3.
12. Magnussen RA, Dunn WR, Thomson AB. Nonoperative treatment of midportion Achilles tendinopathy: a systematic review. Clin J Sport Med 2009;19:54–64.
13. Rompe JD, Nafe B, Furia JP, Maffulli N. Eccentric loading, shockwave treatment, or a wait-and-see policy for tendinopathy of the main body of tendo Achillis: a randomized controlled trial. Am J Sports Med 2007;35:374–83.
14. Visnes H, Bahr R. The evolution of eccentric training as treatment for patellar tendinopathy (jumper's knee): a critical review of exercise programmes. Br J Sports Med 2007;41:217–23.
15. Wasielewski NJ, Kotsko KM. Does eccentric exercise reduce pain and improve strength in physically active adults with symptomatic lower extremity tendinosis? A systematic review. J Athl Train 2007;42: 409–21.
16. Woodley BL, Newsham-West RJ, Baxter GD. Chronic tendinopathy: effectiveness of eccentric exercise. Br J Sports Med 2007;41:188–98.
17. Maffulli N, Longo UG. How do eccentric exercises work in tendinopathy? Rheumatology (Oxford) 2008;47:1444–5.
18. Curwin S, Stanish WD. Tendinitis: Its etiology and treatment. Lexington: The Colamore Press; 1984, str. 1–64.
19. Rees JD, Maffulli N, Cook J. Management of tendinopathy. Am J Sports Med 2009;37:1855–67.

20. Alfredson H, Ohberg L, Forsgren S. Is vasculo-neural ingrowth the cause of pain in chronic Achilles tendinosis? An investigation using ultrasonography and colour Doppler, immunohistochemistry, and diagnostic injections. *Knee Surg Sports Traumatol Arthrosc* 2003;11:334–8.
21. Andres BM, Murrell GA. Treatment of tendinopathy: what works, what does not, and what is on the horizon. *Clin Orthop Relat Res* 2008;466:1539–54.
22. Blazina ME, Kerlan RK, Jobe FW, Carter VS, Carlson GJ. Jumper's knee. *Orthop Clin North Am* 1973;4:665–78.
23. Ohberg L, Lorentzon R, Alfredson H. Neovascularisation in Achilles tendons with painful tendinosis but not in normal tendons: an ultrasonographic investigation. *Knee Surg Sports Traumatol Arthrosc* 2001;9:233–8.
24. Ferretti A. Epidemiology of jumper's knee. *Sports Med* 1986;3:289–95.
25. Kujala UM, Kvist M, Osterman K. Knee injuries in athletes. Review of exertion injuries and retrospective study of outpatient sports clinic material. *Sports Med* 1986;3:447–60.
26. Lian OB, Engebretsen L, Bahr R. Prevalence of jumper's knee among elite athletes from different sports: a cross-sectional study. *Am J Sports Med* 2005;33:561–7.
27. Lysholm J, Wiklander J. Injuries in runners. *Am J Sports Med* 1987;15:168–71.
28. Rolf C. Overuse injuries of the lower extremity in runners. *Scand J Med Sci Sports* 1995;5:181–90.
29. Fyfe I, Stanish WD. The use of eccentric training and stretching in the treatment and prevention of tendon injuries. *Clin Sports Med* 1992;11:601–24.
30. Paavola M, Kannus P, Jarvinen TA, Jarvinen TL, Jozsa L, Jarvinen M. Treatment of tendon disorders. Is there a role for corticosteroid injection? *Foot Ankle Clin* 2002;7:501–13.
31. Bisset L, Beller E, Jull G, Brooks P, Darnell R, Vicenzino B. Mobilisation with movement and exercise, corticosteroid injection, or wait and see for tennis elbow: randomised trial. *Br Med J* 2006;333:939.
32. Johnson GW, Cadwallader K, Scheffel SB, Epperly TD. Treatment of lateral epicondylitis. *Am Fam Physician* 2007;76:843–8.
33. Pearce C, Donley B, Calder JDF. Non-operative treatment. U: Calder JD, Karlsson J, Maffulli N, Thermann H, van Dijk CN, ur. *Current Concepts in Achilles Tendinopathy*. Guildford: DJO Publications; 2010, str. 79–94.
34. Gill SS, Gelbke MK, Mattson SL, Anderson MW, Hurwitz SR. Fluoroscopically guided low-volume peritendinous corticosteroid injection for Achilles tendinopathy. A safety study. *J Bone Joint Surg Am* 2004;86:802–6.
35. Alfredson H, Lorentzon R. Chronic Achilles tendinosis: recommendations for treatment and prevention. *Sports Med* 2000;29:135–46.
36. Calfee RP, Patel A, DaSilva MF, Akelman E. Management of lateral epicondylitis: current concepts. *J Am Acad Orthop Surg* 2008;16:19–29.
37. Alfredson H, Pietila T, Jonsson P, Lorentzon R. Heavy-load eccentric calf muscle training for the treatment of chronic Achilles tendinosis. *Am J Sports Med* 1998;26:360–6.
38. Purdam CR, Jonsson P, Alfredson H, Lorentzon R, Cook JL, Khan KM. A pilot study of the eccentric decline squat in the management of painful chronic patellar tendinopathy. *Br J Sports Med* 2004;38:395–7.
39. Langberg H, Ellingsgaard H, Madsen T i sur. Eccentric rehabilitation exercise increases peritendinous type I collagen synthesis in humans with Achilles tendinosis. *Scand J Med Sci Sports* 2007;17:61–6.
40. Ohberg L, Alfredson H. Effects on neovascularisation behind the good results with eccentric training in chronic mid-portion Achilles tendinosis? *Knee Surg Sports Traumatol Arthrosc* 2004;12:465–70.
41. Ohberg L, Lorentzon R, Alfredson H. Eccentric training in patients with chronic Achilles tendinosis: normalised tendon structure and decreased thickness at follow up. *Br J Sports Med* 2004;38:8–11.
42. Orchard J, Massey A, Brown R, Cardon-Dunbar A, Hofmann J. Successful management of tendinopathy with injections of the MMP-inhibitor aprotinin. *Clin Orthop Relat Res* 2008;466:1625–32.
43. Alfredson H, Ohberg L. Neovascularisation in chronic painful patellar tendinosis – promising results after sclerosing neovessels outside the tendon challenge the need for surgery. *Knee Surg Sports Traumatol Arthrosc* 2005;13:74–80.
44. Alfredson H, Ohberg L. Sclerosing injections to areas of neo-vascularisation reduce pain in chronic Achilles tendinopathy: a double-blind randomised controlled trial. *Knee Surg Sports Traumatol Arthrosc* 2005;13:338–44.
45. Alfredson H, Ohberg L, Zeisig E, Lorentzon R. Treatment of mid-portion Achilles tendinosis: similar clinical results with US and CD-guided surgery outside the tendon and sclerosing polidocanol injections. *Knee Surg Sports Traumatol Arthrosc* 2007;15:1504–9.
46. Lind B, Ohberg L, Alfredson H. Sclerosing polidocanol injections in mid-portion Achilles tendinosis: remaining good clinical results and decreased tendon thickness at 2-year follow-up. *Knee Surg Sports Traumatol Arthrosc* 2006;14:1327–32.
47. Zeisig E, Ohberg L, Alfredson H. Sclerosing polidocanol injections in chronic painful tennis elbow – promising results in a pilot study. *Knee Surg Sports Traumatol Arthrosc* 2006;14:1218–24.
48. Guex JJ. Indications for the sclerosing agent polidocanol (aetoxiscle-rol dexo, aethoxisklerol kreussler). *J Dermatol Surg Oncol* 1993;19:959–61.
49. Alfredson H. Ultrasound and doppler-guided sclerosing polidocanol injections for treatment of the chronic painful tendon. U: Calder JD, Karlsson J, Maffulli N, Thermann H, van Dijk CN, ur. *Current Concepts in Achilles Tendinopathy*. Guildford: DJO Publications; 2010, str. 111–17.
50. Willberg L, Sunding K, Ohberg L, Forssblad M, Fahlstrom M, Alfredson H. Sclerosing injections to treat midportion Achilles tendinosis: a randomised controlled study evaluating two different concentrations of Polidocanol. *Knee Surg Sports Traumatol Arthrosc* 2008;16:859–64.
51. Alfredson H, Ohberg L. Increased intratendinous vascularity in the early period after sclerosing injection treatment in Achilles tendinosis: a healing response? *Knee Surg Sports Traumatol Arthrosc* 2006;14:399–401.
52. de Vos RJ, Weir A, van Schie HT i sur. Platelet-rich plasma injection for chronic Achilles tendinopathy: a randomized controlled trial. *JAMA* 2010;303:144–9.
53. Edwards SG, Calandruccio JH. Autologous blood injections for refractory lateral epicondylitis. *J Hand Surg Am* 2003;28:272–8.
54. James SL, Ali K, Pocock C i sur. Ultrasound guided dry needling and autologous blood injection for patellar tendinosis. *Br J Sports Med* 2007;41:518–21.
55. Bojanić I, Smoljanović T, Mahnik A. Artroskopija lakta. *Liječ Vjesn* 2010;132:238–45.
56. Baker CL, Jr, Baker CL, 3rd. Long-term follow-up of arthroscopic treatment of lateral epicondylitis. *Am J Sports Med* 2008;36:254–60.
57. Hammett RB, Saxby TS. Achilles tendinopathy- open surgical treatment. U: Calder JD, Karlsson J, Maffulli N, Thermann H, van Dijk CN, ur. *Current Concepts in Achilles Tendinopathy*. Guildford: DJO Publications; 2010, str. 157–64.
58. Steenstra F, van Dijk CN. Achilles tendoscopy. *Foot Ankle Clin* 2006;11:429–38.
59. Vega J, Cabestany JM, Golano P, Perez-Carro L. Endoscopic treatment for chronic Achilles tendinopathy. *Foot Ankle Surg* 2008;14:204–10.
60. Thermann H, Benetos IS, Panelli C, Gavrilidis J, Feil S. Endoscopic treatment of chronic mid-portion Achilles tendinopathy: novel technique with short-term results. *Knee Surg Sports Traumatol Arthrosc* 2009;17:1264–9.
61. Boesen MI, Torp-Pedersen S, Koenig MJ i sur. Ultrasound guided electrocoagulation in patients with chronic non-insertional Achilles tendinopathy: a pilot study. *Br J Sports Med* 2006;40:761–6.
62. Liu YJ, Wang ZG, Li ZL i sur. Arthroscopically assisted radiofrequency probe to treat achilles tendinitis. *Zhonghua Wai Ke Za Zhi* 2008;46:101–3.
63. Tasto JP, Cummings J, Medlock V, Hardesty R, Amiel D. Microtenotomy using a radiofrequency probe to treat lateral epicondylitis. *Arthroscopy* 2005;21:851–60.
64. Ivković A, Franić M, Bojanić I, Pečina M. Overuse injuries in female athletes. *Croat Med J* 2007;48:767–78.
65. Pečina M, Bojanić I, Hašpl M. Sindromi prenaprežanja u području koljena. *Arh Hig Rada Toksikol* 2001;52:429–39.
66. Dimnjaković D, Dokuzović S, Mahnik A, Smoljanović T, Bojanić I. Ekscentrične vježbe u liječenju skakačkog koljena. *Hrvat Športskomed Vjesn* 2010;25:43–51.
67. Tiemessen IJ, Kuijjer PP, Hulshof CT, Frings-Dresen MH. Risk factors for developing jumper's knee in sport and occupation: a review. *BMC Res Notes* 2009;2:127.
68. Cook JL, Khan KM, Harcourt PR i sur. Patellar tendon ultrasonography in asymptomatic active athletes reveals hypoechoic regions: a study of 320 tendons. Victorian Institute of Sport Tendon Study Group. *Clin J Sport Med* 1998;8:73–7.
69. Johnson DP, Wakeley CJ, Watt I. Magnetic resonance imaging of patellar tendonitis. *J Bone Joint Surg Br* 1996;78:452–7.
70. Khan KM, Visentini PJ, Kiss ZS i sur. Correlation of ultrasound and magnetic resonance imaging with clinical outcome after patellar tenotomy: prospective and retrospective studies. Victorian Institute of Sport Tendon Study Group. *Clin J Sport Med* 1999;9:129–37.
71. Warden SJ, Kiss ZS, Malara FA, Ooi AB, Cook JL, Crossley KM. Comparative accuracy of magnetic resonance imaging and ultrasonography in confirming clinically diagnosed patellar tendinopathy. *Am J Sports Med* 2007;35:427–36.
72. Frohm A, Saartok T, Halvorsen K, Renstrom P. Eccentric treatment for patellar tendinopathy: a prospective randomised short-term pilot study of two rehabilitation protocols. *Br J Sports Med* 2007;41:e7.
73. Jonsson P, Alfredson H. Superior results with eccentric compared to concentric quadriceps training in patients with jumper's knee: a prospective randomised study. *Br J Sports Med* 2005;39:847–50.
74. Kongsgaard M, Aagaard P, Roikjaer S i sur. Decline eccentric squats increases patellar tendon loading compared to standard eccentric squats. *Clin Biomech* 2006;21:748–54.

75. *Young MA, Cook JL, Purdam CR, Kiss ZS, Alfredson H.* Eccentric decline squat protocol offers superior results at 12 months compared with traditional eccentric protocol for patellar tendinopathy in volleyball players. *Br J Sports Med* 2005;39:102–5.
76. *Silbernagel KG, van Sterkenburg MN, Karlsson J.* Diagnosis. U: *Calder JD, Karlsson J, Maffulli N, Thermann H, van Dijk CN, ur. Current Concepts in Achilles Tendinopathy.* Guildford: DJO Publications; 2010, str. 35–40.
77. *Järvinen TA, Kannus P, Maffulli N, Khan KM.* Achilles tendon disorders: etiology and epidemiology. *Foot Ankle Clin* 2005;10:255–66.
78. *Jonsson P, Alfredson H, Sunding K, Fahlstrom M, Cook J.* New regimen for eccentric calf-muscle training in patients with chronic insertional Achilles tendinopathy: results of a pilot study. *Br J Sports Med* 2008;42:746–9.
79. *McGarvey WC, Singh D, Trevino SG.* Partial Achilles tendon ruptures associated with fluoroquinolone antibiotics: a case report and literature review. *Foot Ankle Int* 1996;17:496–8.
80. *Rees JD, Wolman RL, Wilson A.* Eccentric exercises; why do they work, what are the problems and how can we improve them? *Br J Sports Med* 2009;43:242–6.
81. *Maffulli N, Kenward MG, Testa V, Capasso G, Regine R, King JB.* Clinical diagnosis of Achilles tendinopathy with tendinosis. *Clin J Sport Med* 2003;13:11–5.
82. *Khan KM, Forster BB, Robinson J i sur.* Are ultrasound and magnetic resonance imaging of value in assessment of Achilles tendon disorders? A two year prospective study. *Br J Sports Med* 2003;37:149–53.
83. *Ohberg L, Lorentzon R, Alfredson H.* Neovascularisation in Achilles tendons with painful tendinosis but not in normal tendons: an ultrasonographic investigation. *Knee Surg Sports Traumatol Arthrosc* 2001;9:233–8.
84. *Fahlstrom M, Jonsson P, Lorentzon R, Alfredson H.* Chronic Achilles tendon pain treated with eccentric calf-muscle training. *Knee Surg Sports Traumatol Arthrosc* 2003;11:327–33.
85. *Maffulli N, Walley G, Sayana MK, Longo UG, Denaro V.* Eccentric calf muscle training in athletic patients with Achilles tendinopathy. *Disabil Rehabil* 2008;30:1677–84.
86. *Norregaard J, Larsen CC, Bieler T, Langberg H.* Eccentric exercise in treatment of Achilles tendinopathy. *Scand J Med Sci Sports* 2007;17:133–8.
87. *Silbernagel KG, Thomee R, Eriksson BI, Karlsson J.* Continued sports activity, using a pain-monitoring model, during rehabilitation in patients with Achilles tendinopathy: a randomized controlled study. *Am J Sports Med* 2007;35:897–906.
88. *Alfredson H, Cook J.* Pain in the Achilles Region. U: *Brukner P, Khan K, ur. Clinical Sports Medicine.* 3. izd. Sydney: McGraw-Hill; 2006, str. 590–611.
89. *Finestone HM, Rabinovitch DL.* Tennis elbow no more: practical eccentric and concentric exercises to heal the pain. *Can Fam Physician* 2008;54:1115–6.
90. *Manias P, Stasinopoulos D.* A controlled clinical pilot trial to study the effectiveness of ice as a supplement to the exercise programme for the management of lateral elbow tendinopathy. *Br J Sports Med* 2006;40:81–5.



Vijesti News

SVEUČILIŠTE U ZAGREBU – MEDICINSKI FAKULTET
|
KLINIKA ZA REUMATSKE BOLESTI I REHABILITACIJU,
ZAVOD ZA KLINIČKU IMUNOLOGIJU I REUMATOLOGIJU
KLINIKE ZA UNUTRAŠNJE BOLESTI REBRO,
KLINIČKI BOLNIČKI CENTAR ZAGREB

organiziraju

3. poslijediplomski tečaj stalnog medicinskog usavršavanja
I. kategorije

KVANTITATIVNA KLINIČKA REUMATOLOGIJA

Voditelji tečaja

prof. dr. sc. Đurđa Babić-Naglić
prof. dr. sc. Branimir Anić



Zagreb, 25. – 26. svibnja 2012.

**Edukacijski centar Medicinskog fakulteta i KBC-a Zagreb
Rebro, Kišpatićeva 12, Zagreb**

Pristupnice za sudjelovanje u tečaju molimo poslati do 10. svibnja 2012. na adresu:
Gđa Jasminka Jurjević, Klinika za reumatske bolesti i rehabilitaciju,
KBC Zagreb, Kišpatićeva 12, 10000 Zagreb, Hrvatska,
e-mail: jjurjevi@kbc-zagreb.hr; tel: + 385 1 23 88 171; fax: +385 1 23 88 289

Kotizacija tečaja iznosi 1000,00 kn, a uplaćuje se na žiro račun Medicinskog fakulteta Sveučilišta u Zagrebu 2340009-1110024619 s pozivom na broj 2112 i naznakom »tečaj: KVANTITATIVNA KLINIČKA REUMATOLOGIJA« ili neposredno prije početka tečaja.

Polaznike koji kotizaciju uplate na žiro račun molimo da prilože uplatnicu ili presliku tijekom registracije polaznika.