

DESCENDENTNI NEKROTIČNI MEDIJASTINITIS ISKUSTVO JEDNOG CENTRA

DESCENDING NECROTIZING MEDIASTINITIS SINGLE CENTER EXPERIENCE

IVAN KOVAČIĆ, MARIJAN KOVAČIĆ*

Deskriptori: Medijastinitis – etiologija, radiografija, kirurgija; Bakterijske infekcije – etiologija, radiografija, kirurgija; Absces – komplikacije, mikrobiologija, kirurgija; Nekrotični fascitis – komplikacije, mikrobiologija, kirurgija; Drenaža – metode; Vrat; Traheotomija; Računalna tomografija

Sažetak. Descendentni nekrotični medijastinitis rijetka je, ali za život opasna upala, koja nastaje kao komplikacija dubokih upala vrata. Mortalitet bolesnika i dalje je visok (do 40%), bez obzira na upotrebu raznovrsnih antimikrobnih lijekova i kirurških intervencija. U ovom radu opisujemo 7 bolesnika s descendentnim nekrotičnim medijastinitisom, liječenih u našoj bolnici tijekom posljednjih 12 god. Kod 5 bolesnika primarno mjesto upale bile su tonzile i ždrijelo, a u ostala 2 bolesnika odontogena upala donjih molara. Većina bolesnika pripadala je rizičnim skupinama (dijabetes, alkoholizam), prosječne životne dobi od 60,4 god. Nakon dijagnoze postavljene kompjutoriziranom tomografijom (CT) kirurški smo intervenirali kod svih bolesnika. Duboke upale vrata tretirane su kirurški agresivnom cervikotomijom, a kvalitetna medijastinalna drenaža napravljena je kod svih bolesnika transcervikalnim putem. Perioperativna traheotomija (n = 3) izvršena je zbog otoka gornjega dišnog puta, a postoperativna zbog produžene intubacije (n = 1). Samo kod jednog bolesnika naknadno smo izvršili sekundarni kirurški zahvat, odnosno lateralnu torakotomiju radi dekortikacije pleure. Svi su bolesnici uspješno izliječeni, s prosječnom dužinom bolničkog liječenja od 24,6 dana. Za uspješno liječenje descendentnoga nekrotičnog medijastinitisa što prije se mora postaviti dijagnoza, i to uz primjenu kompjutorizirane tomografije. Liječenje zahtijeva istodobnu primjenu snažnih antimikrobnih lijekova, agresivni kirurški debridman vrata i kvalitetnu drenažu medijastinuma, koja se može ostvariti, osim standardnim torakalnim pristupima, i transcervikalnim putem.

Descriptors: Mediastinitis – etiology, radiography, surgery; Bacterial infections – etiology, radiography, surgery; Abscess – complications, microbiology, surgery; Fasciitis, necrotizing – complications, microbiology, surgery; Drainage – methods; Neck; Tracheotomy; Tomography, x-ray computed

Summary. The descending necrotizing mediastinitis is a rare but life-threatening inflammation, and occurs as a complication of deep inflammation of the neck. The mortality rate is still high by 40% despite the use of a variety of potent antimicrobial drugs. We describe 7 patients with the descending necrotizing mediastinitis treated in our hospital during the last 12 years. The primary site of infection in 5 patients were tonsils and pharynx, and in the other two patients odontogenic inflammation of the lower molars. Most of the patients belonged to the risk groups (diabetes mellitus, alcoholism), the average age of 60.4 years. After the diagnosis with computed tomography (CT), we surgically intervened in all patients. Deep neck infections are treated with aggressive surgical cervicotomy and high quality mediastinal drainage was performed with transcervical approach in all patients. Perioperative tracheotomy (n=3) was performed for the upper airway edema and postoperative tracheostomy for extended intubation (n=1). Only in one case, we subsequently conducted a secondary surgical procedure, lateral thoracotomy because of pleural decortication. All patients were successfully cured with an average length of hospitalization was 24.6 days. For successful treatment of the descending necrotizing mediastinitis diagnosis must be set as early as possible and with the use of computed tomography scanning. Treatment requires the simultaneous application of potent antimicrobial drugs, aggressive surgical debridement of the neck and high-quality drainage of the mediastinum, which can be achieved through the transcervical approach.

Liječ Vjesn 2014;136:186–191

Medijastinitis je za život opasno upalno stanje s visokim postotkom smrtnosti u slučaju kasno postavljene dijagnoze i primjene neprikladnog liječenja. Nastaje kao posljedica bakterijske kontaminacije medijastinalnog tkiva uzrokovane vanjskom traumom prsišta, jatrogenim ozljedama jednjaka i traheje, kirurškim zahvatima, penetracijom tumora, ekspanzijom upale iz okolnih anatomskih struktura ili hematogenom diseminacijom. Najčešće se pojavljuje nakon kardiorakalnih zahvata i rupture jednjaka, dok je pojava spuštanja upale iz područja glave i vrata u medijastinalni prostor rijetkost. Opisani tip medijastinitisa posebno je

izdvojen te se naziva silazni ili descendentni nekrotični medijastinitis. Bez obzira na moderne metode liječenja, ima značajno visok postotak smrtnosti, koji se kreće do 40%.^{1–3} U pravilu prethodi mu inicijalna odontogena ili tonzilo-faringalna upala, iako može nastati i nakon akutnog epiglotti-

* **Odjel kirurgije, Opća bolnica Zadar** (Ivan Kovačić, dr. med.), **Odjel za bolesti uha, grla i nosa, Kirurgija glave i vrata, Opća bolnica Zadar** (prim. Marijan Kovačić, dr. med.)

Adresa za dopisivanje: Marijan Kovačić, Obala kneza Branimira 2E, 23000 Zadar, e-mail: mar.kova@yahoo.com

Primljeno 19. veljače 2014., prihvaćeno 6. travnja 2014.

Tablica 1. Sažetak medicinske dokumentacije bolesnika s descendentnim nekrotičnim medijastinitisom
Table 1. Summary of the medical records of patients with descending necrotizing mediastinitis

No	Spol i dob /Sex and age	Komorbiditet /Comorbidity	Primarno sjelo upale /Primary site of inflammation	Tip upale vrata i medijastinuma /Type of inflammation of neck and mediastinum	PR/SK kirurška intervencija /PR/SK surgical intervention	Izolirani uzročnik upale /Isolated causative agent of inflammation	Dužina liječenja PB/JIL-BB /Length of treatment PB/JIL-BB	Ishod /Outcome
1	M/70	diabetes mellitus tipa 2 /diabetes mellitus type 2	tonzile i ždrijelo /tonsils and larynx	RA; Tip IA /RA; Type IA	PR-JC; TCD	BHSGA + <i>Pseudomonas aureus</i>	6/7–21	izliječen /cured
2	M/51	alc. chr. /chronic alcoholism	odontogeni apsces /odontogenic abscess	JNF; Tip IA /JNF; Type IA	PR-JC; TCD; T	BHSGA + <i>Bacteroides spp.</i>	9/10–14	izliječen /cured
3	Ž/62	zdrava /healthy	tonzile i ždrijelo /tonsils and larynx	PA; Tip IIB; PE /PA; Type IIB; PE	PR-JC; TCD; PD SK-TTD; DP	BHSGA + <i>Staphylococcus aureus</i>	7/12–42	izliječena /cured
4	M/54	zdrav /healthy	odontogeni apsces /odontogenic abscess	ONF; Tip IA; PE /ONF; Type IA; PE	PR-OC; TCD; PD; T	BHSGA + <i>Peptostreptococcus spp.</i>	10/9–31	izliječen /cured
5	M/61	alc. chr. /chronic alcoholism	tonzile i ždrijelo /tonsils and larynx	ONF; Tip IA /ONF; Type IA	PR-OC; TCD; T	BHSGA + <i>Peptostreptococcus spp.</i>	11/7–19	izliječen /cured
6	M/56	alc. chr. /chronic alcoholism	tonzile i ždrijelo /tonsils and larynx	JNF; Tip IA /JNF; Type IA	PR-JC; TCD; T	bez izolata /without isolate	10/8–24	izliječen /cured
7	M/69	diabetes mellitus tipa 2 /diabetes mellitus type 2	tonzile i ždrijelo /tonsils and larynx	JNF; Tip IA /JNF; Type IA	PR-JC; TCD	bez izolata /without isolate	14/7–34	izliječen /cured

Legenda/Legend: RA – retrofaringealni apsces/retropharyngeal abscess; PA – parafaringealni apsces/parapharyngeal abscess; JNF – jednostrani nekrotični fasciitis/unilateral necrotizing fasciitis; ONF – obostrani nekrotični fasciitis/bilateral necrotizing fasciitis; Tip IA/Type IA – prednji i stražnji gornji medijastinitis/anterior and posterior superior mediastinitis; Tip IIB/Type IIB – prednji i stražnji donji medijastinitis/anterior and posterior inferior mediastinitis; PE – pleuralni empijem/pleural empyema; PR/SK – primarna/sekundarna kirurška intervencija/primary/secondary surgical intervention; TCD – transcervikalna drenaža/transcervical drainage; PD – pleuralna drenaža/pleural drainage; T – traheotomija/tracheotomy; TTD – transtorakalna drenaža/transthoracic drainage; DP – dekortikacija pleure/pleural decortication; PB – liječenje prije bolnice/treatment before hospital; JIL – intenzivno liječenje/intensive care; BB – bolničko liječenje/hospital treatment

tisa, tiroiditisa, parotitisa ili akutnog limfadenitisa vrata.⁴ Obično se javlja kod imunosno kompromitiranih bolesnika bez obzira na životnu dob, ali to nije pravilo.⁵ Bolest se manifestira naglim pogoršanjem općeg stanja bolesnika uz prethodno prisutne znakove infekcije vrata. Pojavljuju se retrosternalna bol udružena s tahikardijom i tahipnejom, bol između lopatica, povišena ili septična tjelesna temperatura, disfagija, kao i razni stupnjevi poremećaja svijesti. Za rano postavljanje dijagnoze ove teške bolesti ključna je klinička pretpostavka njegove prisutnosti, a potvrđuje se radiografskim metodama. Medijastinitis je najčešće uzrokovan polimikrobnim sinergističkim djelovanjem gram-pozitivnih i gram-negativnih bakterija s prisutnosti anaerobnih mikroorganizama ili bez nje. U pravilu, liječenje je multidisciplinarno, s primarnom kirurškom ulogom i primjenom antibiotika širokog spektra djelovanja do izolacije jednog ili više uzročnika, a potom prema njihovoj osjetljivosti na antimikrobne lijekove.¹⁻⁵

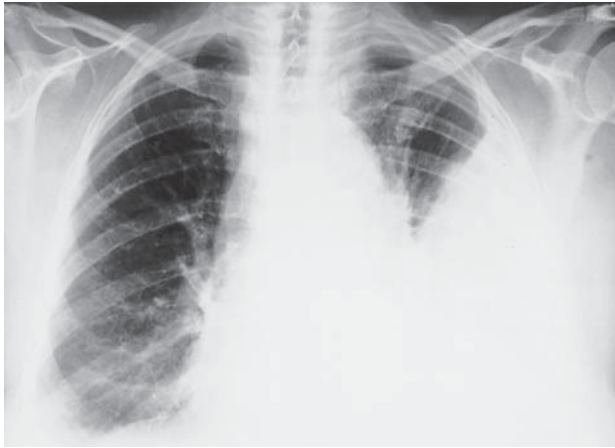U ovom radu prikazujemo grupu bolesnika s descendentnim nekrotičnim medijastinitisom kojemu su prethodile »banalne« odontogene i tonzilo-faringalne upale. Pritom iznosimo svoja nastojanja u definiranju kliničkih kriterija i dijagnostičkih postupaka koji bi poboljšali rano prepoznavanje descendentnoga nekrotičnog medijastinitisa te predložimo postupak liječenja.

Bolesnici i metode

U ovoj retrospektivnoj studiji prikazani su svi slučajevi descendentnoga nekrotičnog medijastinitisa liječeni u našoj ustanovi u posljednjih 12 godina. Ukupno smo uključili sedam bolesnika koji su zadovoljili kriterije za dijagnozu

descendentnoga nekrotičnog medijastinitisa, koje su postavili Estrera i sur.,⁵ a redefinirali Wheatley i sur.⁶ Kod svih bolesnika ispunjen je uvjet povezanosti upale u području orofarinksa, vrata i medijastinuma. U odnosu na zahvaćenost medijastinalnog prostora upalom i nivo trahealne karine, descendentni nekrotični medijastinitis podijelili smo po grupama IA, IIA, IIB koje su formirali Endo i sur.⁷ Vrednovali smo ove karakteristike bolesnika: spol, godine, primarno mjesto upale, proširenost upale vrata, medijastinuma i komorbiditet. Analizirali smo interval između početka bolesti i hospitalizacije, njezino trajanje, razine vrijednosti C-reaktivnog proteina i leukocita te kliničke lokalne i opće znakove upale. Uzročnike i njihovu osjetljivost na antimikrobnu terapiju utvrdili smo mikrobiološkim pretragama krvnih uzoraka i materijala dobivenog intraoperativnim obriskom nekrotične površine ili aspiracijom tekućeg sadržaja vrata i medijastinuma. Svi su bolesnici bili podvrgnuti otorinolaringološkom pregledu fiberoptičkom endoskopirom i ultrazvučnoj obradi vrata. U svim slučajevima osim simptomatske terapije liječenje je započeto kombiniranom antimikrobnom terapijom, benzilpenicilinom svaka 4 sata po 4 mil. i. j. intravenski; gentamicinom, klindamicinom ili metronidazolom, sukladno tjelesnoj težini u 2 ili 3 dnevne doze. Početni antimikrobni režim naknadno se mijenjao prema rezultatima bakterijskih nalaza i osjetljivosti na antimikrobna testiranja. Kirurško je liječenje izvršeno nakon postavljanja dijagnoze uz pomoć CT-a vrata i medijastinuma s kontrastom, kojim smo se koristili i u procjeni uspješnosti našeg liječenja. Kod svih je bolesnika u općoj anesteziji izvršena široka jednostrana ili obostrana cervikotomija, dok je medijastinum dreniran transcervikalnim pristupom. Pulmonalna komplikacija, pleuralni empijem, pri-

marno je tretiran torakalnom drenažom. Postavljena je opsežna drenaža zahvaćenih fascijalnih prostora vrata i mediјastinuma. Obavljene su česte irigacije »otvorene« rane



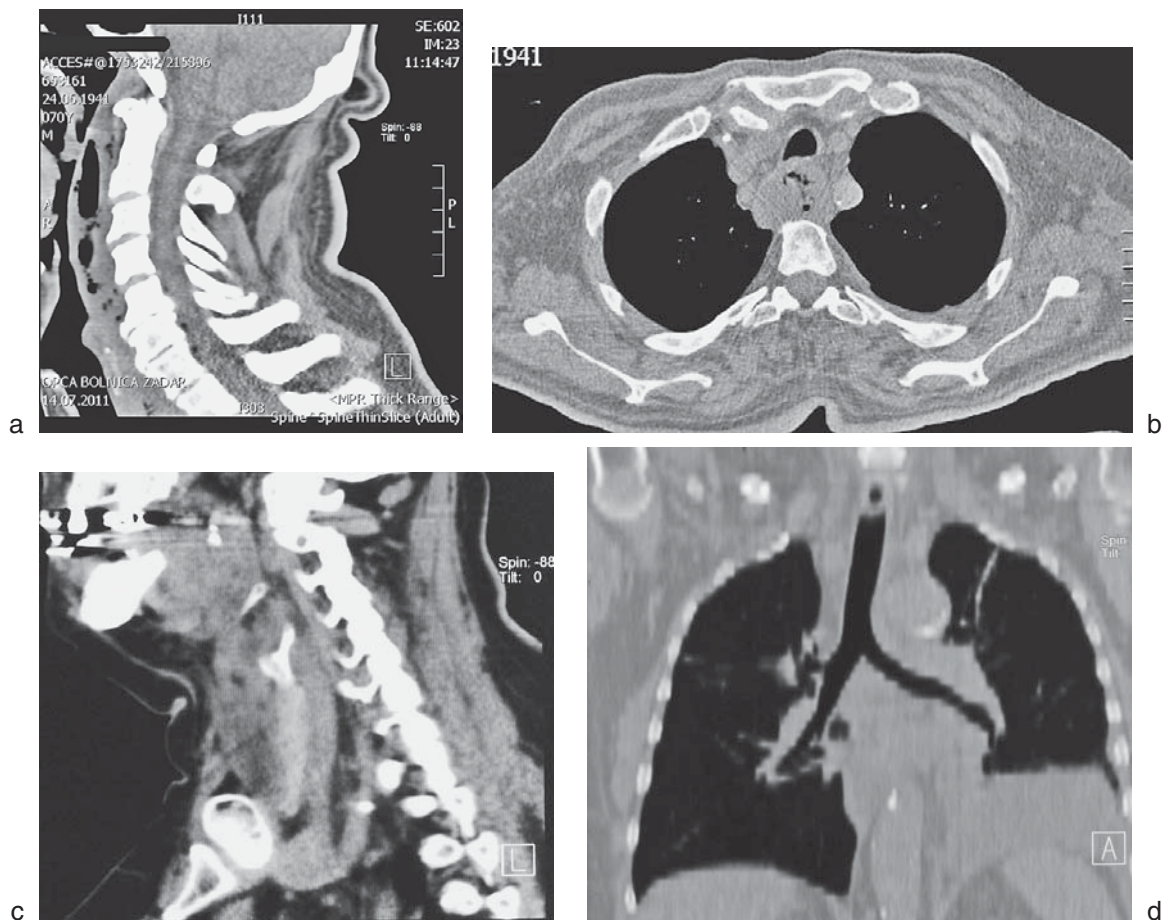
Slika 1. Rendgenska snimka prsa prikazuje prošireni mediјastinum i opsežan lijevi pleuralni izljev

Figure 1. Chest radiograph revealed a widened mediastinum and extensive left pleural fluid

vrata i mediјastinuma i dodatni debridmani nekrotičnih mekih česti vrata. Sekundarni zahvat, torakotomiju i dekortikaciju pleure izvršili smo zbog neuspješne sanacije pleuralnog izljeva. Odluka o traheotomiji ovisila je o slobodi ventilacijskog puta i donesena je u perioperativnom ili postoperativnom tijeku. Prestanak antimikrobne terapije i pojačanog monitoringa ovisan je o kontrolnim CT nalazima, vrijednosti C-reaktivnog proteina i leukocita. Patohistološkom obradom uzetog materijala, tkiva gornjeg dijela mediјastinuma promijenjenog upalom, potvrdili smo nekrotične procese kod svih bolesnika.

Rezultati

Od ukupno sedam bolesnika šestorica su bila muškarci (86%), a jedna žena (14%), u dobi od 51 do 70 godina (60,4 god.). Svi su bolesnici primljeni na bolničko liječenje sa sigurnim kliničkim znakovima duboke infekcije vrata. Nekrotični fascitis vrata imalo je 5 bolesnika (jednostrani 3, a obostrani 2 bolesnika). Parafaringalni i retrofaringalni apsces imalo je po 1 bolesnik. Inicijalno mjesto upale bili su palatinalne tonzile i ždrijelo kod 5 bolesnika, a odontogena upala donjih molara kod 2 bolesnika. Prije bolničkog liječenja svi su oboljeli uzimali antimikrobne lijekove od 6 do 14 dana (prosječno 9,5 dana). Kod prijma bolesnici su imali



Slika 2. (a – d). a. Sagitalni CT vrata prikazuje otok i emfizem retrofarinksa uz gubitak prevertebralnog prostora. b. Horizontalni CT prsa pokazuje paraezofagealni otok mekih česti stražnjeg dijela mediјastinuma s manjom kolekcijom zraka. c. CT sken pokazuje parafaringalni apsces lijeve strane vrata. d. CT sken prsa pokazuje proširen cijeli mediјastinum s lijevim pleuralnim izljevom

Figure 2.(a-d). a. Sagittal reconstruction of CT of the neck show swelling and emphysema in the retropharynx with loss normal prevertebral space. b. Horizontal computed tomographic of the chest shows paraesophageal edema soft tissue of the posterior mediastinum with a small collection of air. c. CT scan shows parafaryngeal abscess left side of the neck. d. CT scan of the chest shows the entire expanded mediјastinum with left pleural fluid.

jasne kliničke simptome duboke upale vrata, oteklinu i crvenilo kože, odinofagiju, tortikolis i visoku temperaturu. Kod dvojice bolesnika bile su prisutne bol u prsištu i dispneja srednjeg stupnja. Na dan prijma leukocitoza je bila zastupljena kod 6 bolesnika raspona od $17,2$ do $32,4 \times 10^3$, dok je jedan bolesnik imao leukopeniju ($1,5 \times 10^3$). Koncentracija C-reaktivnog proteina (CRP-a) također se kretala u visokom rasponu od 240 do 1743 mg/l, srednje vrijednosti 435 mg/l. Od komorbidnih bolesti, tri su bolesnika bila liječeni alkoholičari, a dva su imala dijabetes melitus tip 2. Preostala dva bolesnika oboljela su iz punog zdravlja. Apscesi dubokih regija i nekrotični fasciiti vrata dijagnosticirani su kliničkim pregledom, a potvrđeni CT obradom. Radiografijom pluća, koju smo napravili kod svih bolesnika, dva su bolesnika imala prošireni gornji dio medijastinuma, uz opsežan pleuralni izljev kod jednog bolesnika (slika 1.).

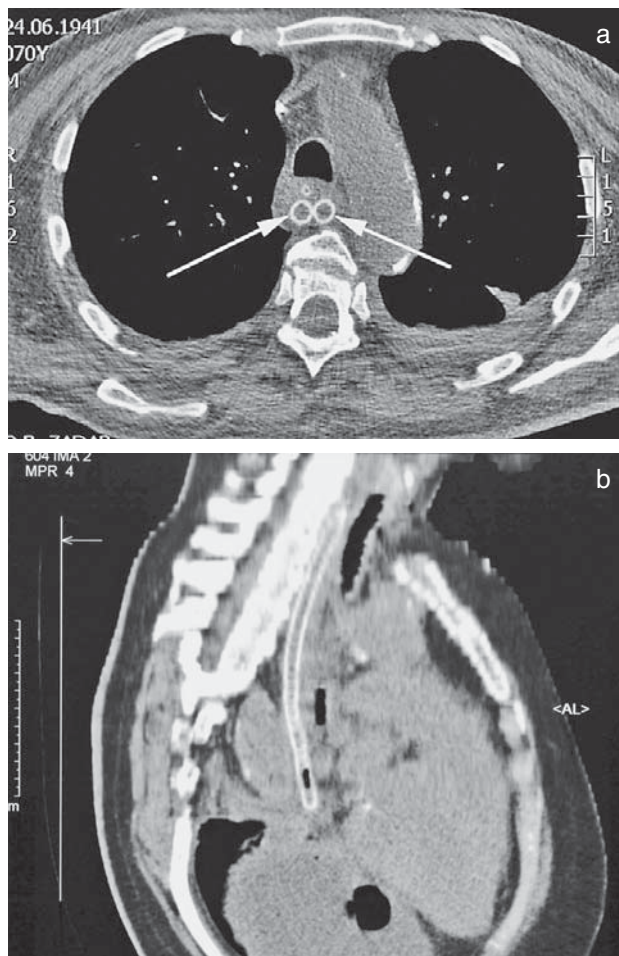
Medijastinum i prsište također su obrađeni CT dijagnostikom na dan prijma kod 5 bolesnika. Kod preostala dva bolesnika CT obrada medijastinuma izvršena je 4. i 5. dana nakon prijma i drenaže dubokih apscesa vrata, nakon naglog pogoršanja općeg stanja (slika 2. a–d). Svi su bolesnici operirani u prvih 12 sati nakon prijma. Izvršena je jednostrana ili obostrana cervikotomija kod svih sedam bolesnika,

a medijastinum je istodobno dreniran transcervikalnim pristupom kod pet bolesnika kod kojih se nastavljao upalni proces u području prednjega gornjeg medijastinuma. Također, nakon revizije vrata kod preostala dva bolesnika izvršena je transcervikalna drenaža stražnjega gornjeg i donjeg dijela medijastinuma (slika 3. a–b). Kod jednog bolesnika opsežan pleuralni empijem na dan prijma i drugi naknadno razvijen drenirani su postavljanjem širokih torakalnih drenova. Kod tri bolesnika izvršili smo perioperativnu traheotomiju zbog edema grkljana i ždrijela, a kod jednog bolesnika naknadno, zbog produžene intubacije. Bakteriološkom analizom obriska tekućeg sadržaja vrata, medijastinuma, nekrotičnog tkiva i drenova kod 5 smo slučajeva izolirali jednog ili više uzročnika. Najčešće je bio zastupljen *Streptococcus beta-hemolyticus* grupe A (BHSGA), udružen s drugim aerobnim ili anaerobnim bakterijama (*Staphylococcus aureus* n = 1, *Pseudomonas* spp. n = 1, *Bacteroides* spp. n = 1, *Peptostreptococcus* spp. n = 2 bolesnika). Sukladno dobivenoj osjetljivosti izoliranih uzročnika korigirana je antimikrobna terapija.

Hematološke kulture napravljene su kod svih bolesnika, ali uzročnici nisu izolirani. Intenzivna multidisciplinarna njega, s višekratnim dnevnim ispiranjem medijastinuma, trajala je prosječno 9 dana (raspona 7 – 19 dana), a ukupno liječenje 26,4 dana (raspona 14 – 42 dana). Naknadni kirurški zahvat izvršen je kod bolesnice sa stražnjim medijastinitisom. Izvršene su torakotomija i dekortikacija pleure zbog formiranja apscesa u pleuralnoj šupljini, 10 dana nakon transcervikalne drenaže medijastinuma i postavljanja pleurotorakalnog drena. Svi su bolesnici preživjeli bez većih estetskih i funkcionalnih ispada vrata i prsnog koša.

Rasprava

Medijastinitis obično nastaje kao posljedica kirurškog zahvata, medijalne sternotomije, rupture ili perforacije jednjaka različite etiologije. Spuštanjem supurativne duboke upale vrata u medijastinum nastaje izdvojeni tip medijastinitisa, descendentni nekrotični medijastinitis. Iako se ovaj tip medijastinitisa pojavljuje rijetko, zaokuplja pažnju kliničara zbog visokog postotka smrtnosti, koji se i u eri modernih antimikrobnih lijekova kreće do 40%.^{3–5} Prvu multicentričnu studiju, s ukupno 110 bolesnika s ovim tipom medijastinitisa kao posljedicom dubokih upala vrata, objavljuje Pearse 1938. god. Navodi visoki postotak smrtnosti, koji je kod operiranih bolesnika bio 50%, a kod neoperiranih 82%. Kao uzrok dubokih upala vrata i posljedičnog medijastinitisa u njegovoj seriji bolesnika najviše je bila zastupljena perforacija cervikalnog jednjaka (59%), dok su odontogene upale i upale tonzila i ždrijela bile zastupljene znatno rjeđe, samo s 20%.⁸ Danas je incidencija ove teške upalne bolesti znatno manja. Osnovni upalni uzroci ostali su isti. Descendentni nekrotični medijastinitis najčešće je uzrokovan polimikrobnim aerobnim i anaerobnim bakterijama. Dok većina autora kao najčešći uzrok dubokih upala vrata s descendentnim nekrotičnim medijastinitisom navodi odontogene upale, prikazani rezultati (Ridder i sur.,³ Makeieff i sur.⁹) to osporavaju te upale tonzila i ždrijela postavljaju na prvo mjesto. Do istovjetnih rezultata došli smo i u ovoj studiji. Duboka upala vrata prodire u medijastinum u pravilu pretrahealnim, perivaskularnim, prevertebralnim prednjim (retrofaringealnim) i stražnjim (*danger space*) fascijalnim prostorima.⁸ Glavni uzrok brzog spuštanja upale jest odsutnost obrambenih stanica u tim prostorima, kao i formiranje plinova. Te stanice odvajaju listove fascija i pomažu negativnom intratorakalnom tlaku u inspiriju pri »usisavanju«



Slika 3. (a – b). a. Prikazuje drenove (strelice) postavljene u stražnji medijastinum i nazogastričnu sondu u jednjaku. b. Široki dren postavljen u stražnjem medijastinumu transcervikalnim pristupom

Figure 3. (a – b). a. Shows two drains were placed in the posterior mediastinum (arrows) and nasogastric tube in the esophagus. b. Placed wide drain in the posterior mediastinum with transcervical approach

kontaminiranoga tekućeg i nekrotičnog sadržaja vrata u medijastinum. Širenje je upale potpomognuto i nekrozom mekog tkiva oko fascijalnih prostora koja nastaje zbog djelovanja pojačane produkcije enzima virulentnih bakterija. Njihovim utjecajem razvija se tromboza malih krvnih žila, što uzrokuje hipoksiju tkiva i dodatnu propagaciju upale.^{10,11} Upala se može spustiti na različite razine medijastinuma pa se s obzirom na to i medijastinitisi klasificiraju u različite tipove. Opće je prihvaćena klasifikacija Enda i sur.⁷ na tri tipa medijastinitisa. Tip IA definira se lokacijom upale u gornjem dijelu medijastinuma iznad trahealne karine. U tipu IIA infekcijom je zahvaćen cijeli prednji medijastinum, a tip IIB označava infekciju prednjeg i stražnjega donjeg medijastinuma. Bolesnike smo razvrstali po navedenim grupama, 6 je bilo s najlakšim oblikom ove upale (tip IA), dok je samo jedna bolesnica imala najteži oblik tip IIB.

Incidencija descendentnoga nekrotičnog medijastinitisa kod bolesnika s dubokom infekcijom vrata niska je i kreće se od 1,5 do 3%.¹² Predisponirajući faktori za njegov razvoj najčešće su alkoholizam i dijabetes, iako se može javiti i iz punog zdravlja kao kod naša dva bolesnika. Javlja se u bilo kojoj životnoj dobi, bez obzira na rasu i spol, iako pretežno oboljevaju mladi muškarci prosječne dobi oko 40 godina s omjerom spolova 6 : 1.^{3,9,13} U našoj grupi razlika u spolu podudarna je s onom u drugih autora, ali su naši bolesnici u prosjeku bili stariji (60,4 god.).

Postavljanje dijagnoze descendentnoga nekrotičnog medijastinitisa dosta je teško. Potrebno je ispuniti kriterije koje su definirali Estrera i sur.⁵ te Wheatley i sur.⁶ Upala mora biti prisutna u području vrata, rendgenografski potvrđeno njezino širenje u medijastinum te intraoperativno ili postmortalno uspostavljena povezanost orofaringalne infekcije i medijastinalnog upalnog procesa. Dijagnostički proces descendentnoga nekrotičnog medijastinitisa nerijetko je otežan i ovisi o prisutnosti i izraženosti simptoma. Katkad ni duboka upala vrata nema sigurne znakove i simptome pa se ne može posumnjati na njezino spuštanje u medijastinum. Razlog treba tražiti u dominaciji simptoma inicijalne bolesti, zbog koje u pravilu bolesnici uzimaju snažne analgetike i antimikrobnu terapiju. Bolesnici se obično hospitaliziraju u teškom općem stanju s izraženom dispnejom ili respiratornom insuficijencijom te boli u prsištu ili sa simptomima septičkog šoka. Na konvencionalnoj radiografskoj snimci pluća u samom početku bolesti nalaz je često uredan pa pri najmanjoj sumnji na razvoj medijastinitisa treba dijagnostiku nadopuniti CT obradom toraksa. Njome se otkrivaju kolekcije tekućine i plina, kao i proširenje mekih česti vrata i medijastinuma te donekle otkrivaju putovi širenja upale. Kod bolesnika s već postavljenom dijagnozom duboke upale vrata, koji su podvrgnuti liječenju nakon pogoršanja općeg stanja, CT obrada toraksa trebala bi biti obvezna. Osim što CT metoda služi za postavljanje dijagnoze ona nam pomaže i u određivanju proširenosti upale, određuje tip kirurške drenaže i u postoperativnome monitoringu ocjenjuje njezinu uspješnost.¹⁴

S ciljem stabilizacije općeg stanja bolesnika prije izvršenja kirurškog liječenja, osim intravenske primjene antibiotika širokog spektra, moraju se primijeniti ostale mjere intenzivnog liječenja. Dok je kirurška intervencija u području vrata, u smislu opsežne cervikotomije i drenaže upalnih prostora standardna, operativne metode liječenja medijastinitisa i dalje izazivaju kontroverzne stavove.^{15,16} Estrera i sur.⁵ Mart-Ane i sur.¹⁷ zagovaraju agresivni transtorakalni pristup, neovisno o nivou zahvaćenosti medijastinuma, a transcervikalnu drenažu smatraju upitnom. Nešto blaže sta-

jalište prema transcervikalnoj drenaži medijastinuma, koju smo mi rabili kao standardnu metodu, navode Corsten i sur.¹³ Nju u pravilu rabe u kombinaciji s transtorakalnim pristupom drenaži. Ovakvim kombiniranim postupkom Freemans i sur.¹⁸ postigli su izlječenje kod svih svojih 10 bolesnika s medijastinitisom. Brunelli i sur.¹⁹ donekle osporavaju agresivna stajališta o drenaži toraksa i zagovaraju transcervikalni pristup u slučajevima kad je upala zahvatila samo gornji dio medijastinuma. Najkonzervativniji pristup liječenju descendentnoga nekrotičnog medijastinitisa imaju dvije grupe autora, Nakamori i sur.²⁰ te Sumi i sur.,²¹ i to primjenom perkutane kateterske drenaže medijastinuma. Metoda se razvila zahvaljujući invazivnoj radiologiji te se uspostavlja kvalitetna drenaža zahvaćenih prostora bez znatne kirurške invazije. S obzirom na to da nema otvorene rane, znatno se smanjuje mogućnost sekundarne infekcije mikroorganizmima, rezistentnima na antimikrobne lijekove čime se smanjuje potreba za analgeticima te je manji gubitak proteina i bolji estetski izgled bolesnika. Postotak smrtnosti kod ukupno 34 bolesnika s descendentnim nekrotičnim medijastinitisom iz oba rada vrlo je nizak – 3,1%. Pokriće za uspješna iskustva u liječenju ove teške upale nalaze u opsežnoj drenaži kao glavnom principu liječenja, s obzirom na to da je kirurški debridman u pravilu ograničen zbog važnih anatomskih struktura vrata i medijastinuma. U grupu konzervativnih pristupa drenaži medijastinuma spadaju i torakalna kirurgija potpomognuta videom (VATS) i drenaža uspostavljena uz pomoć medijastinoskopije. Ovim metodama drenaže također se postižu značajni rezultati izlječenja bolesnika s medijastinitisom. Postotak smrtnosti u pravilu je nizak.^{22,23} Kod naših bolesnika primijenjen je dvojaki pristup u kirurškom liječenju. Duboke upale vrata tretirali smo širokim otvaranjem fascijalnih prostora, opsežnom drenažom i kirurškim debridmanom mekog tkiva, a sam medijastinum kirurški je tretiran manje agresivno. Svi su bolesnici podvrgnuti transcervikalnoj drenaži medijastinuma, s postavljanjem dvaju ili više drenova, kroz koje smo višekratno ispirali i aspirirali sadržaj medijastinuma. Smatrali smo da se i kod bolesnika s pleuralnim izljevom mogu izbjeći vanjske agresivne torakalne kirurške metode i njihove komplikacije te smo izvršili samo drenažu pleuralnog prostora postavljanjem pleuralnih drenova.^{24,25} S obzirom na to da je naknadni sekundarni kirurški zahvat napravljen samo kod jedne bolesnice koja je imala i najteži oblik medijastinitisa, ovakav pristup smatramo opravdanim. Osim primjene tipa drenaže medijastinuma i uloga traheotomije tijekom liječenja descendentnoga nekrotičnog medijastinitisa izaziva nejednaka stajališta. Dok neki zagovaraju njezino izbjegavanje zbog mogućega dodatnog kontaminiranja medijastinuma i širenja upale u do tada nezahvaćenim prostorima, drugi misle da traheotomija ima važnu ulogu u liječenju medijastinitisa. Njezinom primjenom može se uspješno spriječiti kompromitiranje prohodnosti dišnih putova i treba je napraviti u svim slučajevima gdje se predviđa takva mogućnost, što je potvrđeno i kod naše grupe bolesnika.³

Zaključak

Rano postavljanje dijagnoze descendentnoga nekrotičnog medijastinitisa može se ostvariti ako se uvijek ima na umu mogućnost njegove pojave. Svaka duboka upala vrata, osobito nekrotični fascitis kod bolesnika s nekim sistemskim bolestima, može se komplicirati descendentnim nekrotičnim medijastinitisom. Ne treba oklijevati s primjenom CT dijagnostike oboljelog vrata i sumnjivog toraksa, kao ni s agre-

sivnom antimikrobnoj terapijom. Transcervikalna drenaža uspješna je u liječenju gornjega prednjeg i stražnjeg mediastinitisa, a u ostalim slučajevima može biti početna metoda liječenja. Uspjeh drenaže treba kontrolirati kliničkim, laboratorijskim parametrima, kontrolnom CT obradom, a u slučaju lošeg rezultata liječenja potrebno je primijeniti ostale agresivnije kirurške metode.

LITERATURA

1. *Sancho LM, Minamoto H, Fernandez A i sur.* Descending necrotizing mediastinitis: a retrospective surgical experience. *Eur J Cardiothorac Surg* 1999;16:200–5.
2. *Papalia E, Rena O, Oliaro A i sur.* Descending necrotizing mediastinitis: surgical management. *Eur J Cardiothorac Surg* 2001;62:966–72.
3. *Ridder GJ, Maier W, Kinzer S, Teszler CB, Boedeker CC, Pfeiffer J.* Descending necrotizing mediastinitis: contemporary trends in etiology, diagnosis, management and outcome. *Ann Surg* 2010;251:528–34.
4. *Moncada R, Warpeha R, Pickleman J i sur.* Mediastinitis from odontogenic and deep cervical infection. Anatomic pathways of propagation. *Chest* 1978;73:497–500.
5. *Estrera AS, Landay MJ, Grisham JM, Sinn DP, Platt MR.* Descending necrotizing mediastinitis. *Surg Gynecol Obstetr* 1983;157:545–52.
6. *Wheatley MJ, Stirling MC, Kirsh MM, Gago O, Orringer MB.* Descending necrotizing mediastinitis: transcervical drainage is not enough. *Ann Thorac Surg* 1990;49:780–4.
7. *Endo S, Murayama F, Hasegawa T i sur.* Guideline of surgical management based on diffusion of descending necrotizing mediastinitis. *Jpn J Thorac Cardiovasc Surg* 1999;47:14–9.
8. *Pearse HE.* Mediastinitis following cervical suppuration. *Ann Surg* 1938;108:588–611.
9. *Makeieff M, Gresillon N, Berthet JP i sur.* Management of descending necrotizing mediastinitis. *Laryngoscope* 2004;114:772–75.
10. *Roccia F, Pecorari GC, Oliaro A i sur.* Ten years of descending necrotizing mediastinitis: management of 23 cases. *J Oral Maxillofac Surg* 2007;65:1716–24.
11. *Veira F, Allen SM, Stocks RM i sur.* Deep neck infection. *Otolaryngol Clin North Am* 2008;41:459–83.
12. *Deu-Martin M, Saez-Barba M, Lopez Sanz I, Alcaraz Penarrocha R, Romero Vielva L.* Descending necrotizing mediastinitis. *Arch Bronconeumol* 2010;46:182–7.
13. *Corsten MJ, Shamji FM, Odell PF i sur.* Optimal treatment of descending necrotizing mediastinitis. *Thorax* 1997;52:702–8.
14. *Scaglione M, Pinto A, Giovine S i sur.* CT features of descending necrotizing mediastinitis – a pictorial essay. *Emerg Radiol* 2007;14:77–81.
15. *Misthos P, Katsaragakis S, Kakaris S i sur.* Descending necrotizing anterior mediastinitis: analysis of survival and surgical treatment modalities. *J Oral Maxillofac Surg* 2007;65:635–9.
16. *Hsu RF, Wu PY, Ho CK.* Transcervical drainage for descending necrotizing mediastinitis, may be sufficient. *Otolaryngology – Head Neck Surg* 2011;145:742–7.
17. *Marty-Ane CH, Berthet JP, Alric P i sur.* Management of descending necrotizing mediastinitis: An aggressive treatment for an unaggressive disease. *Ann Thorac Surg* 1999;68:212–7.
18. *Freeman RK, Vallieres E, Verrier ED, Karmy-Jones R, Wood DE.* Descending necrotizing mediastinitis: an analysis of the effects of serial surgical debridement on patient mortality. *J Thorac Cardiovasc Surg* 2000;119:260–7.
19. *Brunelli A, Sabbatini A, Catalini G, Fianchini A.* Descending necrotizing mediastinitis: cervicotomy or thoracotomy? *J Thor Cardiovasc Surg* 1996;111:485–6.
20. *Nakamori Y, Fujimi S, Ogura H i sur.* Conventional open surgery versus percutaneous catheter drainage in the treatment of cervical necrotizing fasciitis and descending necrotizing mediastinitis. *Am J Radiol* 2004;182:1443–9.
21. *Sumi Y, Ogura H, Nakamori Y i sur.* Nonoperative catheter management for cervical necrotizing fasciitis with and without descending necrotizing mediastinitis. *Arch Otolaryngol Head Neck Surg* 2010;137:750–6.
22. *Cho JS, Kim YD, IH i sur.* Treatment of mediastinitis using video-assisted thoracoscopic surgery. *Eur J Cardiothorac Surg* 2008;34:520–4.
23. *Singhal P, Kejrival N, Lin Z, Tsutsui R, Ullal R.* Optimal surgical management of descending necrotizing mediastinitis: our experience and review of literature. *Heart Lung Circ* 2008;17:124–8.
24. *Foroulis CV, Sileli MN.* Descending necrotizing mediastinitis: Review of the literature and controversies in management. *Open Surg J* 2011;5:12–18.
25. *Kruyt PM, Boonstra A, Fockens P i sur.* Descending necrotizing mediastinitis causing pleuroesophageal fistula. Successful treatment by combined transcervical and pleural drainage. *Chest* 1996;109:1404–7.



Vijesti News

7. hrvatski kongres o Alzheimerovoj bolesti s međunarodnim sudjelovanjem

**Hotel Soline, Brela, Hrvatska
1.–4. listopada 2014.**

Organizatori:

Hrvatsko društvo za Alzheimerovu bolest i psihijatriju starije životne dobi HLZ-a
i Hrvatsko društvo za neuroznanost

Predsjednik Organizacijskog odbora:

Prof. dr. sc. Ninoslav Mimica, dr. med.
e-mail: ninoslav.mimica@bolnica-vrapce.hr

Kongresni servis:

Studio Hrg d.o.o., Hrvatske bratske zajednice 4, HR-10000 Zagreb
tel.: +385 /0/1 6110 449, fax: +385 /0/1 6110 452,
e-mail: kongres@studiohrg.hr

Kongresna web stranica: www.alzheimer2014.com

