

**KONGENITALNE KORONARNE ARTERIJSKE FISTULE:  
KLINIČKO I TERAPIJSKO RAZMATRANJE**

**CONGENITAL CORONARY ARTERY FISTULAS:  
CLINICAL AND THERAPEUTIC CONSIDERATION**

IVAN MALČIĆ, MIA BERTIĆ, ANDREAS EICKEN, HRVOJE KNIEWALD,  
JELENA KAŠNAR-SAMPREC, DALIBOR ŠARIĆ, CHRISTIAN SCHREIBER,  
DOROTEJA BARTONIČEK, DANIEL DILBER\*

**Deskriptori:** Anomalije koronarnih žila – dijagnoza, liječenje, kirurgija; Vaskularna fistula – kongenitalna, dijagnoza, liječenje, kirurgija; Koronarna angiografija; Terapijska embolizacija; Kardiokirurški zahvati; Srčane klijetke – anomalije; Srčane pretklijetke – anomalije

**Sažetak.** Koronarna je arterijska fistula komunikacija između jedne ili više koronarnih arterija s nekom drugom šupljinom u srcu ili segmentom sistemskog ili pulmonalnog optoka. Arterijska krv iz koronarne krvne žile ulazi u drugi segment preko miokardijalnoga kapilarnog bazena. To su vrlo rijetke anomalije, a učestalost im se procjenjuje na 0,2 – 0,4% svih prirođenih srčanih grješaka. Ipak, one su klinički važne ako su srednje velike ili velike te se očituju nizom kliničkih simptoma kao što su angina pectoris, aritmije, miokardijalni infarkt, endokarditis, progresivna dilatacija, srčana insuficijencija s kardiomiopatijom, plućna hipertenzija, tromboza fistula i razvoj aneurizme s mogućom rupturom. Ovdje prikazujemo šest bolesnika s koronarnom arterijskom fistulom uz opis toka bolesti, dijagnostičkih postupaka i ishoda bolesti. Terapijsko zatvaranje koronarnih fistula preporučuje se kod svih simptomatskih, ali i kod asimptomatskih bolesnika, i to ako postoje značajni laboratorijski znakovi bolesti, u prvom redu rendgenske ili elektrokardiografske abnormalnosti. Transkatetersko zatvaranje koronarnih fistula u novije je vrijeme moguća zamjena kardiokirurškom pristupu i sve se više rabi zahvaljujući većim dijagnostičkim mogućnostima i sve boljim tehnološkim rješenjima. Danas se kod pedijatrijskih bolesnika daje prednost intervencijskom zatvaranju fistula ako je to moguće. Odabir metode ovisi o anatomiji fistule, prisutnosti ili odsutnosti dodatnih defekata te o iskustvu intervencijskog kardiologa ili kardijalnog kirurga. Učinak obiju metoda je dobar ako se uspješno izvedu. U našem je radu prikazano dvoje djece s fistulom između desne koronarne arterije i desne klijetke (RV), jedno dijete s fistulom između LAD-a i RV-a, jedno dijete s fistulom između glavnog stabla lijeve koronarne arterije (LCA) i RV-a, jedno dijete s fistulom između LCA i izlaznog trakta desne klijetke (RVOT-a) i jedno dijete s fistulom između LCA i desne pretklijetke (RA). Ova posljednja (LCA – RA) fistula nije opisana u najnovijoj klasifikaciji anomalija koronarnih krvnih žila kod djece na osnovi MSCT koronarografije pa svoj prikaz smatramo doprinosom novoj klasifikaciji. Uz opise različitih fistula i prikaze intervencijske i kardiokirurške intervencije prikazujemo i rijedak slučaj spontanog zatvaranja tijekom prvih šest mjeseci i ponovnog otvaranja fistule nakon 6 godina između desne koronarne arterije i desne klijetke.

**Descriptors:** Coronary vessel anomalies – diagnosis, therapy, surgery; Vascular fistula – congenital, diagnosis, therapy, surgery; Coronary angiography; Embolization, therapeutic; Cardial surgical procedures; Heart ventricles – abnormalities; Heart atria – abnormalities

**Summary.** A coronary artery fistula is a link between one or more coronary arteries with another heart cavity or a segment of systemic or pulmonary circulation. Arterial blood from a coronary vessel enters another segment via myocardial capillary bed. These are very rare anomalies which constitute approximately 0.2 – 0.4% of all congenital heart defects. Still, they are clinically significant if they are of medium or large size and are manifested with a series of clinical symptoms such as angina pectoris, arrhythmias, myocardial infarction, endocarditis, progressive dilatation, heart failure and cardiomyopathy, pulmonary hypertension, thrombosis of the fistula and formation of aneurysms with possible ruptures. We present six patients with a coronary arterial fistula, their history, diagnostic procedures and outcomes. Therapeutic closure of coronary artery fistulas is recommended in all symptomatic, but also in asymptomatic patients, if there are significant roentgenographic, electrocardiographic and other abnormalities. In recent times transcatheter closure of coronary fistulas has become a possible alternative to surgery and is becoming increasingly used thanks to improved diagnostic possibilities and technology. If possible, interventional closure of fistulas is precisely the method preferred in pediatric patients. The choice of method depends on the anatomy of the fistula, presence or absence of additional defects, and on the experience of an

\* Zavod za pedijatrijsku kardiologiju, Klinika za pedijatriju, Medicinski fakultet Sveučilišta u Zagrebu, KBC Zagreb (prof. dr. sc. Ivan Malčić, dr. med.; Hrvoje Kniewald, dr. med.; Dalibor Šarić, dr. med.; Doroteja Bartoniček, dr. med.; doc. dr. sc. Daniel Dilber, dr. med.), Western University, Schulich School of Medicine and Dentistry, Department of Medicine, London, ON, Canada (Mia Bertić, dr. med.; Jelena Kašnar-Samprec, dr. med.), Klinik fuer Kinderkardiologie und angeborene Herzfehler, Deutsches Herzzentrum, Muenchen 2 (Andreas Eicken, dr.

med.), Klinik fuer Herz- und Gefaesschirurgie, Deutsches Herzzentrum, Muenchen 3, Deutschland (Christian Schreiber)

Adresa za dopisivanje: Prof. dr. sc. I. Malčić, Zavod za pedijatrijsku kardiologiju, Klinika za pedijatriju, Medicinski fakultet Sveučilišta u Zagrebu, KBC Zagreb, Kišpatičeva 12, 10000 Zagreb, e-mail: ivan.malci1@gmail.com

Primljeno 7. siječnja 2014., prihvaćeno 28. srpnja 2014.

interventional cardiologist or a heart surgeon. If performed well, the effects of both methods are good. This paper presents two children with a fistula between the right coronary artery and the right ventricle (RV), one child with a fistula between LAD and RV, one child with a fistula between the main tree of the left coronary artery (LCA) and RV, one child with a fistula between LCA and the right ventricular outflow tract (RVOT), and one child with a fistula between LCA and the right atrium (RA). The last one (LCA-RA) is not described in the latest classification of anomalies of coronary blood vessels in children based on MSCT coronarography, so we consider our presentation to be a contribution to the new classification. Along with the descriptions of fistulas and presentations of interventional and cardiosurgical interventions, we are also presenting a rare case of spontaneous closing of the fistula within the first six months and of a reopening of the fistula between the right coronary artery and the right ventricle after six years.

Liječ Vjesn 2014;136:261–268

Koronarna arterijska fistula (KAF) patološka je komunikacija između jedne ili više koronarnih arterija prema srčanim klijetkama ili drugom segmentu sistemskog ili pulmonalnog optoka, a putem miokardijalnoga kapilarnog bazena. Kliničkih simptoma ne mora biti kod malih KAF-a, ali kod srednje velikih i velikih oni se očituju kao angina pectoris, aritmije, miokardijalni infarkt, endokarditis, progresivna dilatacija s posljedičnom srčanom insuficijencijom i kardiomiopatijom, plućnom hipertenzijom, trombozom fistula, kao i mogućim stvaranjem aneurizama i rupture.<sup>1-3</sup> U neonatalnoj dobi opis je vrlo rijedak,<sup>4</sup> ali je nađen i u domaćoj literaturi.<sup>5</sup> Udio KAF-a približno se računa kao 0,2 – 0,4% u ukupnom zbroju PSG-a.<sup>1,6,7</sup> Incidencija KAF-a u općoj populaciji procjenjuje se na 0,002%<sup>1</sup> i nema razlike prema spolu.<sup>8</sup> Općenito se koronarne anomalije razvrstavaju prema Greenbergu u tri kategorije: anomalije izvora, anomalije toka i anomalije utoka. KAF se definiraju kao anomalije utoka (*termination*).<sup>9,10</sup> Desnoj koronarnoj arteriji pripada 55%, lijevoj 35% KAF-a, a obostrano 5%. Većinom su jednostrane (80 – 89%), obostrane u 16%, a višestruane u 4 – 5%.<sup>7,11</sup> Više od 90% fistula drenira se u vensku cirkulaciju, odnosno u područje niskog tlaka (desne srčane šupljine, plućna arterija, gornja šuplja vena i koronarni sinus).<sup>12,13</sup> Kod nekih autora nalaze se drugačiji podatci.<sup>14</sup>

### Cilj rada

Upoznati čitatelja s koronarnim fistulama u djece, uključujući i novorođenačku dob, prikazom dijagnostičkog i terapijskog toka u šest bolesnika. Poseban je cilj prikaz fistule između lijeve koronarne arterije i desne pretklijetke koja se ne spominje u najnovijoj klasifikaciji koronarnih anomalija<sup>27</sup> pa to smatramo važnim doprinosom ukupnom poznavanju ove rijetke grješke.

### Dijagnostičke metode

U poodmakloj trudnoći se fetalnom ehokardiografijom jedva može posumnjati na KAF zbog osobitosti fetalne cirkulacije (izjednačeni tlakovi) i tehnoloških ograničenja, premda je i prenatalna dijagnoza moguća.<sup>15</sup> Postnatalna transtorakalna ehokardiografija može kod postojanja kontinuiranog šuma potkrijepiti jasnu sumnju na koronarnu arterijsku fistulu, a kombinacija 2-D i kolorodoplerske analize može biti dovoljna i za temeljitu sumnju.<sup>5,15</sup> EKG i rendgenska slika imaju ograničeno značenje ako ne postoji jasna ishemijska ili kardiomegalija zbog velikog L-D pretoka.<sup>16</sup>

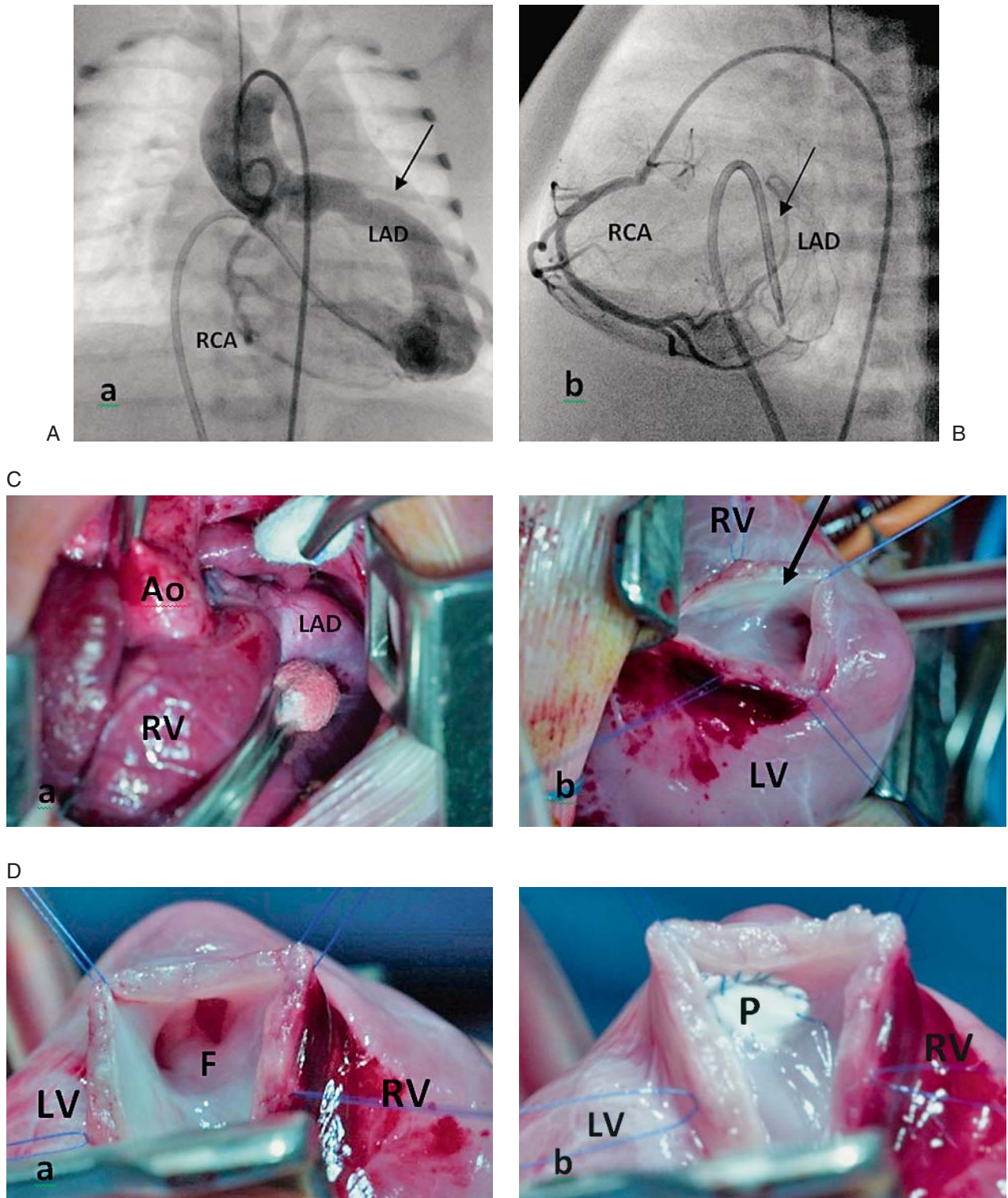
Metoda izbora za dijagnozu KAF-a jest standardna aortografija s balonskom okluzijom aortalnog korijena, što je dostatno za prepoznavanje mjesta i veličine fistule,<sup>17</sup> ali je ipak zlatni standard koronarna arteriografija.<sup>12</sup> Inicijalna kateterizacija srca ima za cilj procijeniti hemodinamsko značenje fistule, anatomsko prepoznavanje, određivanje veličine i toka, prikaz stenoze i mjesta drenaže,<sup>16</sup> a selektivna koro-

narna angiografija treba prikazati sve anatomske detalje i isključiti višestranost fistule.<sup>18</sup> Iznimno i prema potrebi mogu se rabiti i druge metode, kao što je MSCT (s kontrastom) ili MRI.<sup>19,20</sup> U svojoj se praksi služimo radiokardiografijom za procjenu veličine lijevo-desnog pretoka zbog njezine dokazane vrlo visoke senzitivnosti, bolje nego kod oksimetrijske analize.<sup>28</sup>

### Prikaz bolesnikâ

**Pacijent br. 1.** Spontana okluzija fistule između desne koronarne arterije i desne klijetke. Žensko novorođenoče, rodne mase 4350 grama, rođeno poslije održavane trudnoće (didrogesteron, ritodrin, atenolol), Apgarin indeks 10/10. Sedmi dan života čujan kontinuirani sistoličko-dijastolički šum 3/6 u trećem međurebrenom prostoru (mrp) desno. Elektrokardiografski nalazimo sinusnu tahikardiju 195/min i denivelaciju ST spojnice (2 mm) te fiziološku hipertrofiju desne klijetke. Rendgenska snimka pokazuje predominaciju desne klijetke i pojačan plućni vaskularni crtež. Ehokardiografski se nalaze široko ušće desne koronarne arterije i turbulentni protok koji se prati doplerski do lumena desne klijetke, s pojačanom turbulencijom u prednjem segmentu. Posumnja se na koronarnu fistulu prema desnoj klijetki putem desne koronarne arterije. U dobi od mjesec dana učinjena je aortografija koja pokazuje ekstremno dilatiranu i tortuotičnu desnu koronarnu arteriju, sa stenotičnim odsječcima i punjenjem desne klijetke u dijastoli, odnosno recirkulaciju u plućnoj arteriji. Radiokardiografski i Fickovom analizom nalazi se L-D pretok od 47%. Zbog subjektivnih tegoba (tahikardija, tahidispneja) dijete se digitalizira. Klinički se status djeteta popravlja, a u dobi od 6 mjeseci učine rekateterizacija srca i koronarografija koja pokazuje neobično velike promjene u odnosu na inicijalni nalaz s pojavom aneurizmatski vrećastih promjena i stenoza visokog stupnja. Ordinira se acetilsalicilna kiselina, a dijete napreduje bez tegoba ili druge terapije. Na sljedećoj kateterizaciji u dobi od godinu dana nalaze se kompletna okluzija opisane fistule i povlačenje promjena na koronarnoj arteriji, osim diskretne stenoze desne koronarne arterije na samom ušću. Na posljednjoj kliničkoj obradi u dobi od 6 godina nalazimo ponovo manji pretok između desne koronarne arterije i desne klijetke (radiokardiografija 20%), dokazan i angiografski. Nastavlja se opservacija. Pacijent je kompletno prikazan u domaćoj literaturi.<sup>5</sup>

**Pacijent br. 2.** Koronarna fistula između lijeve koronarne arterije i desne klijetke – kirurška korekcija. Dijete u dobi od 10 dana primljeno je sa znakovima srčane insuficijencije. Uz kontinuirani grubi sistoličko-dijastolički šum uz lijevi rub sternuma nalazi se kardiomegalija na račun desne klijetke. Kateterizacijom srca nalazi se koronarna fistula između lijeve prednje descendente koronarne arterije (LAD) i vrška desne klijetke (slika 1. A). Utvrđena je kolateralna cirkulacija prema arteriji cirkumflexi iz desne koronarne



Slika 1. Angiografija prikazuje znatnu regurgitaciju kontrasta od ascendentne aorte prema vršku desne klijetke putem proširene lijeve descendentne arterije (LAD), prikazano u posteroanteriornoj (A) projekciji. Desna koronarografija (B) prikazuje razvoj kolaterala prema cirkumfleksnoj arteriji (B) (strjelica). Intraoperacijski prikaz proširene desne klijetke i vrlo široka lijeva prednja descendentna koronarna arterija (LAD) (C a i b) (strjelica). Prošireni LAD incidiran je distalno od fistule (F), dreniran u vršak desne klijetke, zatvoren dakronskom zakrpom (P) (LV = lijeva klijetka; RV = desna klijetka (D a i b))

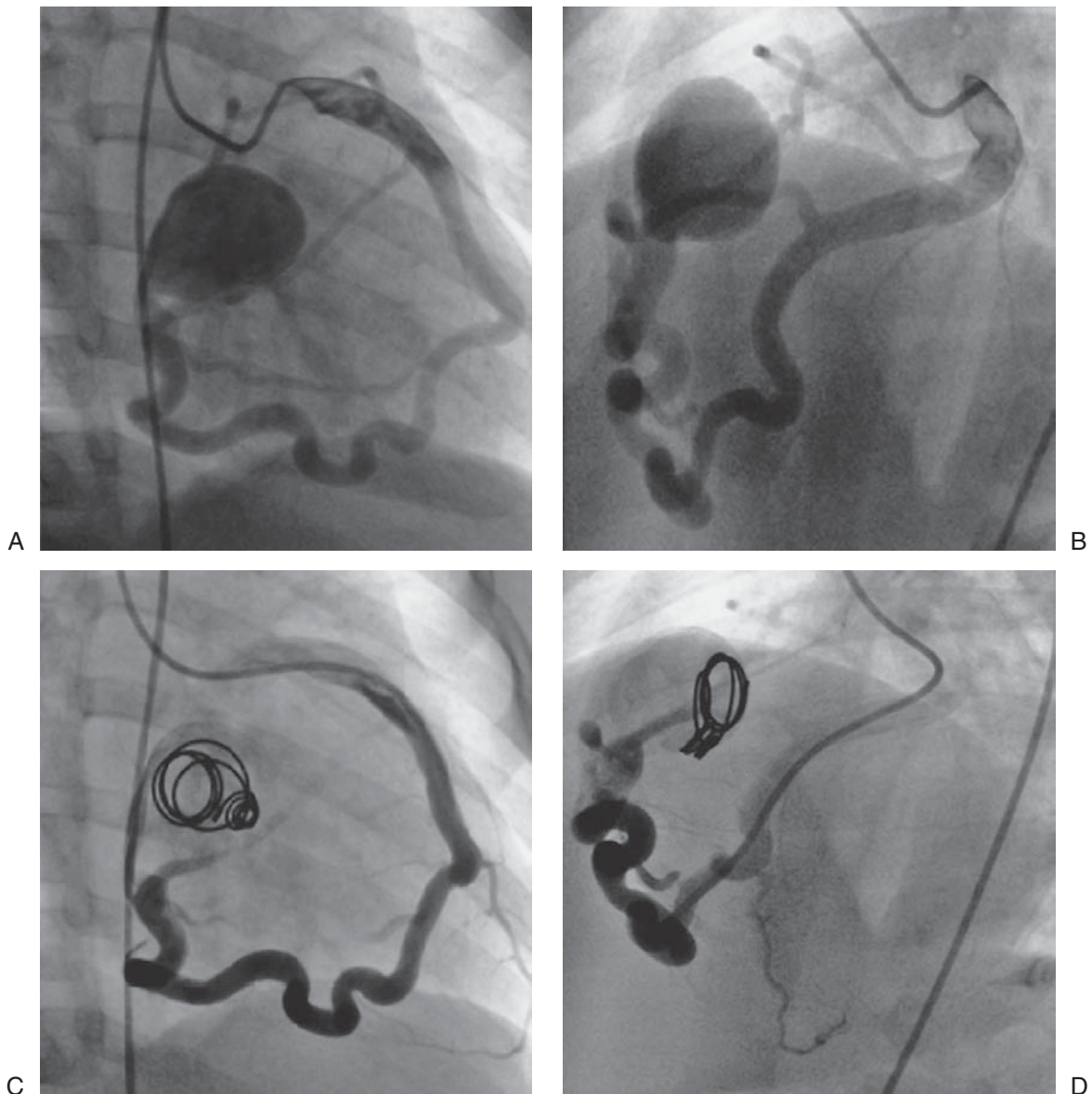
Figure 1. The angiography shows the significant regurgitation from the ascending aorta to the apex of the right ventricle via the dilated left anterior descending coronary artery (LAD), presented as aortography in postero-anterior projection (A). Right coronary angiography shows collaterals toward arteria circumflexa (B). The intraoperative view shows an enlarged right ventricle (RV) and a huge left anterior descending coronary artery (LAD) (C a and b). The dilated LAD was incised and the distal end of the fistula (F), draining into the right ventricular apex, was closed with a patch (P). (LV = left ventricle; RV = right ventricle (D a and b)).



arterije (slika 1. B – označeno strjelicom). LAD je bio ekstremno dilatiran. Aortalna valvula bila je bikuspidalna i stenotična, s gradijentom od 20 mmHg. Usto su nađeni ventrikularni septalni defekt u muskularnom dijelu septuma, atrijski septalni defekt (ostium secundum) i Botallov duktus. Hemodinamski se fistula očitovala velikim lijevo-desnim pretokom s posljedičnim povećanjem desne klijetke, ali uz prisutnu plućnu hipertenziju. Postoji i manji desno-lijevi pretok s posljedičnom desaturacijom krvi kisikom u aorti od 83%. Prikazane su široka desna klijetka i široka koronarna fistula (slika 1. C). Fistula je otvorena i prikazana (slika 1. C b i 1. D a), a potom i zatvorena umetanjem autologne perikardijalne zakrpe (slika 1. D a i b). Distalni je kraj

zatvoren politetrafluoroetilenom nakon incizije LAD-a. Zatvoreni su duktus i ASD II, ali ne i VSD, već je postavljen samo »banding« na plućnu arteriju (PAB). Predviđeni su zatvaranje VSD-a i »debanding« ako se VSD ne zatvori spontano (multipli muskularni tip).

**Pacijent br. 3.** Fistula između lijeve koronarne arterije i desne klijetke, transkatetersko zatvaranje. Dijete je rođeno s tjelesnom masom od 3600 grama. Tijekom prve godine nalazi se kontinuirani šum uz lijevi rub sternuma. Elektrokardiografski se nalaze hipertrofija desne klijetke i nepotpuni blok desne grane. Ehokardiografski se isključuje Botallov duktus i nalazi se hipertrofija desne klijetke s turbulencijom u desnoj klijetki. Radiokardiografski se nalazi lijevo-desni



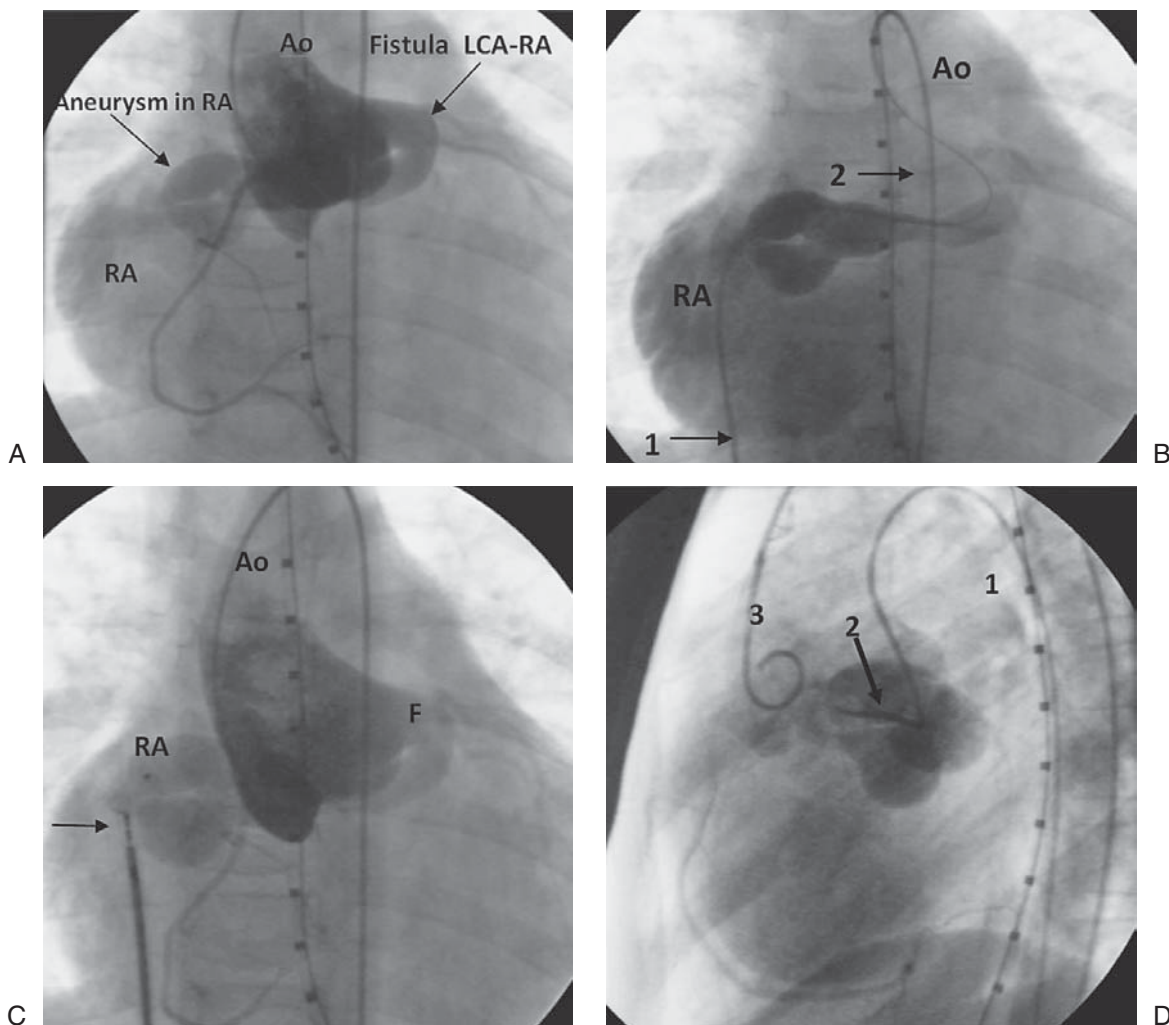
Slika 2. Koronarografija prikazuje tortuotičnu fistulu između lijeve koronarne arterije i desne klijetke (posteroanteriorna projekcija) (A). Lateralna projekcija tortuotične fistule između lijeve koronarne arterije i desne klijetke (B). Transkatetersko zatvaranje fistule ugradnjom spirale u aneurizmatско proširenje desne klijetke (lateralna projekcija) (C). »Coil« ugrađena u aneurizmatско proširenje desne klijetke (posteroanteriorna projekcija) (D)

Figure 2. Coronary arteriogram demonstrating a tortuous fistula between the left coronary artery and the right ventricle (posterior-anterior projection) (A). Lateral projection of the tortuous fistula between the left coronary artery and the right ventricle (B). Transcatheter fistula closure using a »coil« implanted into a aneurysmatically dilated right ventricle (lateral projection) (C). »Coil« implanted into a aneurysmatically dilated right ventricle. (posterior-anterior projection) (D).

pretok pa se posumnja na koronarnu fistulu prema desnoj klijetki. Istom se metodom izmjeri lijevo-desni pretok od 44%, a oksimetrijski od 30%. Perfuzijska scintigrafija miokarda ne pokazuje patoloških promjena usprkos fistuli, a angiokardiografijom i koronarografijom utvrđuje se fistula između lijeve koronarne arterije i desne klijetke (slika 2. A i B). Fistula je zatvorena transkateterskom ugradnjom spirale u aneurizmatско proširenje u desnoj klijetki gdje je bilo njezino ušće (slika 2. C i D).

**Pacijent br. 4.** Fistula između lijeve koronarne arterije i desne pretklijetke. Novorođenče tjelesne težine 3,1 kg, porođaj vaginalni na vrijeme, druga trudnoća u zdrave majke. Za vrijeme trudnoće nije bilo komplikacija. Apgarin indeks 10/10. U dobi od 3 mjeseca učinjena je ultrazvučna pretraga

srca, nalaze se otvoren foramen ovale (ili ASD II) i subaortalna membrana. Pregledan je ponovo u dobi od 6 mjeseci kada je potvrđeno postojanje ASD-a II i blage stenozе aortalne valvule s dva kuspisa. Hospitaliziran je u dobi od 6 godina zbog sumnje na povećanje srca na osnovi rendgenske snimke srca i pluća. Uz desni rub sternuma u 2. međurebrenom prostoru čuje se kontinuirani sistoličko-dijastolički šum. Pacijent nema subjektivnih simptoma srčane naravi. Elektrokardiografski se nalaze hipertrofija desne klijetke, skretanje električne osi udesno i nepotpuni blok desne grane Wilsonova tipa. Ehokardiografski se nalaze proširenje desne klijetke i minimalna insuficijencija bikuspidalne aortalne valvule. Radioangioscintigrafski ( $^{99m}\text{Tc}$  pertehnetat) pokazuje se proširenje desne pretklijetke i klijetke, isključuje



Slika 3. A. Injekcija kontrasta u korijen aorte prikazuje široku fistulu koja se odvaja od lijevoga koronarnog sinusa i drenira u desnu pretklijetku u koju se ulijeva s aneurizmatским proširenjem. Desna je koronarna arterija normalna (RA = desna pretklijetka, AO = aorta, LCA = lijeva koronarna arterija) – posteroanteriorna projekcija. B. Retrogradni pristup u fistulu kateterom putem desne pretklijetke prema koronarnoj arteriji uz selektivnu angiografsku vizualizaciju (1) i anterogradni pristup iz aorte (2). C. Intervencijska kateterizacija; pokušaj zatvaranja fistule Amplatzerovim čepom nije uspio (strjelica) (Ao = aorta, RA = desna pretklijetka, F = fistula). D. Inercija balonskog katetera (1) u fistulu anterogradno (kroz aortu) i prikaz kontinuiranog protoka nakon balonske inflacije (2). Zatvaranje fistule prikazano je injekcijom kontrasta u korijen aorte »pig-tail« kateterom (3).

Figure 3. A. Injection of contrast in the aortic root demonstrates a widened fistula which separates from the left coronary sinus and drains into the right atrium which is aneurysmally dilated. The right coronary artery is normal. (RA=right atrium; Ao=aorta; LCA=left coronary artery). Posterior-Anterior projection. B. Retrograde catheter approach into the fistula through the right atrium towards the coronary artery with selective angiography visualization (1) and anterograde catheter approach to the fistula through the aorta (2). C. Interventional heart catheterization; Attempt at fistula closure using Amplatzer vascular plug. Attempt was unsuccessful (arrow) as the plug was unable to close the fistula at the entrance of the aneurysmal dilation in the right atrium. (Ao=aorta; RA=Right atrium; F=fistula). D. Insertion of a balloon catheter (1) into the fistula anterogradely (through the aorta) and demonstration of continuous blood flow after balloon inflation (2). Closure of the fistula is demonstrated by selective injection of contrast in the aortic root through a »pig-tail« catheter (3).

se postojanje desno-lijevog pretoka i nalazi se lijevo-desni pretok veličine 67% pulmonalnog optoka. Kateterizacijom i angiokardiografijom nalazi se tortuotična široka krvna žila između proširenog Valsalvina sinusa i desne pretkljetke. Iz aneurizmatički proširenog Valsalvina sinusa izviru normalna lijeva i desna koronarna arterija. Oksimetrijski se izračuna lijevo-desni pretok od 50% pulmonalnog optoka. Pokušaj transkateterskog zatvaranja fistule nije uspio (slika 3. A, B, C, D) pa je dijete kasnije zbrinuto kardiokirurški. Fistula je zatvorena direktnim šavovima distalnog otvora koji je nađen kao dvostruki otvor u desnoj pretkljetki. Slika 3. (A, B, C, D) pokazuje metode pokušaja zatvaranja defekata intervencijski.

**Pacijent br. 5.** Fistula između lijeve koronarne arterije i izlaznog trakta desne kljetke. U dobi od 2,5 mjeseci posumnja se na osnovi kontinuiranog šuma nad bazom lijevo i ehokardiografskog nalaza na koronarnu arterijsku fistulu

između lijeve koronarne arterije i plućne arterije. Dijete nije imalo kliničkih simptoma pa je kompletno kardiološki obrađeno u dobi od 7 godina. MSCT koronarografijom utvrđena je koronarna arterijska fistula između LAD ogranka lijeve koronarne arterije i izgonskog trakta desne kljetke. Lijeva koronarna arterija aneurizmatički je proširena, promjera 5 – 6 mm, u duljini od 3 cm. Radiokardiografski se izmjeri lijevo-desni pretok od 15%. Budući da dijete nema subjektivnih tegoba kardijalne etiologije, zauzima se ekspektativno stajalište pa se ne liječi.

**Pacijent br. 6.** Fistula između desne koronarne arterije i desne kljetke. U dobi od dvije godine nađen je uz lijevi rub sternuma kontinuirani sistoličko-dijastolički šum (auskultacijski nalaz). Ehokardiografskim pregledom, uključujući i kolordoplersku analizu, postavlja se temeljita sumnja na koronarnu fistulu između desne koronarne arterije i desne kljetke, ali nije dodatno laboratorijski obrađivan jer nije

Tablica 1. Raspodjela bolesnika prema spolu, vremenu dijagnoze, kliničkim simptomima, dijagnostičkim metodama, terapijskom pristupu, ishodu bolesti i pridruženim anomalijama

Table 1. Distribution of patients by sex, time of diagnosis, clinical features, diagnostic methods, therapeutical approach, outcome and additional anomalies

Pacijent Patient	Spol / dob kod dg. Sex/age-dg	Klinički simptomi Clinical symptoms	Fistula – komunikacija Fistula – communication	Dg. metode Diagnostic methods	Liječenje Treatment	Ishod Outcome	Pridružene anomalije Additional defects
1.	ž. / 7 dana fm/7 days	kontinuirani šum 2L2, tahipneja, tahikardija, denivelacija ST spojnice / Continuous murmur 2L2, tachypnea, tachycardia, ST segment depression	RCA – RV, L-D pretok 40% / RCA-RV, L-R shunt 40%	EKG, UZV-dopler, radiokardiografija, selektivna angiografija – koronarografija / ECG, ECHO-doppler, radiocardiography, selective angiocardiography coronarography	nije aktivno liječen (salicilat) / No active treatment (salicylate)	spontana okluzija, NYHA I, manji recidiv (Rcg. 15%) (nakon 4 godine) / Spontaneous occlusion, NYHA I, small L-R shunt (rcg.-15%) after 4 years	nema / No
2.	ž. / 1 mjesec / fm/1 mo.	zastojna srčana insuficijencija / Heart failure	LAD – RV	selektivna angiografija – koronarografija / Selective angiography- coronarography	kardiokirurško zatvaranje / Cardiosurgical closure	NYHA I	BAV – stenoza, VSD, ASD, PDA / BAV – stenosis, VSD, ASD, PDA
3.	ž. / 1 god. / fm/1 year	dijastolički šum uz lijevi rub sternuma prema apeksu / Diastolic murmur along left sternal border	LCA – RV s aneurizmom u RV. L-D pretok 44% / LCA-RV with anerysm in RV. L-R shunt 44%	UZV, radiokardiografija, angiografija, koronarografija / ECHO; radiocardiography, coronarography	transkatetersko zatvaranje unosom spirale u fistulu / Transcatheter closure with coil	NYHA I	nema / No
4.	m. / 6 god. / m/6 years	kontinuirani šum u 2L2 intenziteta IV/6 / Continuous murmur in 2L2, degree 3/6	LCA – RA, aneurizma u RA, L-D pretok 67% / LCA-RA, aneurysm to RA, L-R shunt 67%	selektivna angiografija, koronarografija, radiokardiografija / Selective angiography, coronarography, radiocardiography	neuspješna intervencija, kardiokirurško zatvaranje / Cardiosurgical, unsuccessful intervention	NYHA I	ASD II, BAV s insuf. I. / ASD II, BAV with insufficiency gr. I
5.	m. / 2,5 mj. / m/2,5mo.	kontinuirani šum lijevo na bazi 3/6 / Continuous murmur, in 2L2, degree 3/6	LCA – RVOT s aneurizmom, L-D pretok 16% / LCA-RVOT with aneurysm, L-R shunt 16%	MSCT s kontrastom, koronarografija, radiokardiografija / MSCT cum contrast, coronarography, radiocardiography	nije liječen / No treatment	NYHA I	nema / No
6.	m. / 2,5 god. / m/2.5 years	grubi sist. šum u 3. mrp lijevo / Harsh systolic murmur in 3 3L2	RCA – RV, L-D pretok / RCA-RV, L-D shunt 37% 25%	UZV, koronarografija radiokardiografija oksimetrija / ECHO, coronarography radiocardiography, oxymetric analysis	nije liječen / No treatment	NYHA I	nema / No

RCA – desna koronarna arterija/right coronary artery, RV – desna kljetka/right ventricle, L-D – lijevo-desni/left-right, LAD – lijeva descendenta arterija/left descending artery, LCS – lijeva cirkumfleksna arterija/left circumflex artery, RA – desna pretkljetka/right atrium, RVOT – izlazni trakt desne kljetke/right ventricular outflow tract, BAV – bikuspidalna aortalna valvula/bicuspid aortic valve, ASD – atrijski septalni defekt/atrial septal defect, VSD – ventrikularni septalni defekt/ventricular septal defect, PDA – perzistirajući ductus arteriosus (Botalli)/persistent ductus arteriosus (Botalli), MSCT – multislice computed tomography



imao subjektivnih tegoba srčane naravi. U dobi od 4 godine učinjena je radiokardiografija na osnovi koje se nalazi lijevo-desni pretok od 37% (metoda po Maltz-Trevesu). Potom je učinjena kateterizacija srca u okviru koje se izračuna lijevo-desni pretok na osnovi oksimetrijske analize od 25% (metoda po Ficku), a također se tijekom kateterizacije učini koronarografija na osnovi koje se potvrđuje postojanje fistule između desne koronarne arterije i desne klijetke. Zbog odsutnosti simptoma srčane naravi zauzeto je samo ekspektativno stajalište i dijete nije dosad aktivno liječeno.

U tablici 1. prikazana je raspodjela bolesnika prema spolu, vremenu dijagnoze, kliničkim simptomima, dijagnostičkim metodama, terapijskom pristupu, ishodu bolesti i pridruženim anomalijama za svih 6 prikazanih bolesnika (tablica 1.).

### Rasprava

Postoje proturječnosti o liječenju koronarnih arterijskih fistula jer se neke fistule zatvaraju spontano, a druge zahtijevaju hitno liječenje zbog životne ugroze. Dosadašnja izvješća iz literature pokazuju da je broj spontanih okluzija vrlo malen, tek 1 – 2%.<sup>1,6,21</sup> Neke su studije pokazale da ipak postoji veći broj spontanih okluzija,<sup>22</sup> a sličan je opis i našeg pacijenta sa spontanom okluzijom koronarne fistule između desne koronarne arterije i desne klijetke (pacijent br. 1).<sup>5</sup> K tome, mnoge fistule jamačno ostaju asimptomatske i neotkrivene tijekom cijelog života, a mogu postati klinički manifestne tek u odrasloj dobi kada se očituju zbog opterećenja volumenom ili zbog ishemijske. Stoga danas prevladava mišljenje većine autora da fistule valja liječiti odmah nakon dijagnosticiranja radi prevencije komplikacija,<sup>6,15,23</sup> a takvom stajalištu vjerojatno pridonose i sve bolje tehnološke mogućnosti preciznog dijagnosticiranja i pristupačnije interventne terapije. Dvoje od naših bolesnika ima točnu dijagnozu koronarne arterijske fistule već u novorođenačkoj dobi.

Preporučuje se antiagregacijska terapija, poglavito kod abnormalno dilatiranih koronarnih fistula, a također se preporučuje i profilaksa infektivnog endokarditisa.<sup>12</sup> Premda se tradicionalno kardiokirurški pristup direktnim epikardijalnim ili endokardijalnim podvezivanjem smatra glavnom terapijskom metodom, ipak valja misliti na moguće postoperacijske komplikacije kao što su rizik od krvarenja, postperikardiotomijski sindrom, miokardijalni infarkt i ponavljanje fistule, odnosno recidiv.<sup>5,12</sup> Mesko sa suradnicima<sup>24</sup> opisao je slučaj miokardijalnog infarkta u djevojčice od 14 godina kod koje je fistula operirana u dobi od 10 godina, ali se vjerojatno tromb razvio u hladnoj vreći okludirane fistule. K tome, kardiokirurški pristup ima sternotomiju i kardio-pulmonalno premoštenje.<sup>6</sup>

Transkatetersko zatvaranje koronarnih fistula pojavilo se s razvojem intervencijske dijagnostike kao zamjena kardijske kirurgije. Prvi put je primijenjeno 1983. godine, da bi kasnije stalno rastao broj ovih zahvata na koronarnim fistulama.<sup>6</sup> Najčešće se preporučuje transkateterska okluzija fistula.<sup>23</sup> Transkatetersko zatvaranje manje je invazivno, s manje komplikacija i s kraćim vremenom oporavka i hospitalizacije.<sup>6</sup> Uspješno transkatetersko zatvaranje demonstrirano je kod našeg bolesnika br. 3, a neuspješno kod bolesnika br. 4. Ipak, transkateterska okluzija donosi i velike skrivene rizike za vrijeme i nakon ugradnje spirale. Hemoliza ili infektivni endokarditis mogu se razviti nakon nepotpune okluzije fistule. Zbog toga je nužno najmanje 15 minuta poslije okluzije fistule učiniti kontrolnu angiokardiografiju kako to preporučuju Liang i suradnici.<sup>6</sup> McMahon<sup>25</sup> preporučuje antiagregacijsku terapiju niskim dozama anti-koagulancija sve dok se stanje sasvim ne normalizira.

Iako je intervencijski pristup moguć u većine bolesnika, katkada to nije moguće usprkos brojnim oblicima intervencijske terapije, kao što to pokazuje prikaz našeg bolesnika br. 4. To su stanja koja imaju ekstremne tortuozitete, multiplu drenažu i koronarne ogranke na mjestu optimalne pozicije eventualnog interventnog uloška. Glavna indikacija za embolizaciju proksimalnog mjesta fistulirajuće žile jest izolirano drenažno mjesto, ekstraanatomski završetak za embolizaciju proksimalno od same koronarne arterije u starijih pacijenata i bez moguće dodatne srčane grješke koja bi zahtijevala kardiokiruršku intervenciju.<sup>4,26</sup> S druge strane, indikaciju za kardiokirurško zatvaranje imaju široke koronarne fistule s multiplim komunikacijama ili postojanje njihovih širokih ogranaka koji se prigodice mogu embolizirati.<sup>1,4,26</sup> Kardiokirurški je pristup individualan i ovisi o anatomiji fistule, postojanju ili nepostojanju pridružene srčane grješke, ali i o iskustvu i vještini intervencijskog kardiologa i kardijskog kirurga.<sup>23</sup> Ipak, čini se da su rezultati transkateterske embolizacije ili kardiokirurške okluzije podjednako vrednovani glede učinkovitosti, morbiditeta i mortaliteta.<sup>1</sup>

Neki autori dijele pacijente s koronarnim fistulama na skupinu sa simptomima i skupinu bez njih i smatraju da bi aktivno trebalo liječiti pacijente iz prve skupine.<sup>3</sup> Mavroudis i suradnici<sup>26</sup> smatraju da ovi kriteriji mogu biti pogrešni i da ne mogu biti glavni kriterij za izboru terapiju. Oni preporučuju terapijsko zatvaranje koronarnih fistula u svih simptomatskih i asimptomatskih bolesnika sa značajnim kliničkim, elektrokardiografskim i rendgenskim abnormalnostima. Latson i suradnici<sup>2</sup> smatraju da malene i asimptomatske fistule ne zahtijevaju terapijsku intervenciju, osobito ako se nađu slučajno. Ipak, preporučuju zatvaranje i malenih fistula u ovim slučajevima: 1. ako postoji vjerojatnost da će se kod otkrivene fistule razviti infektivni endokarditis, 2. ako nije moguće dugotrajno praćenje i nadziranje, 3. ako se pacijent ionako podvrgava invazivnoj dijagnostici iz drugih kardijskih razloga. Nadalje, preporučuju zatvaranje svake fistule u djeteta iznad tri godine života, neovisno o simptomima.

Dugotrajno praćenje i nadziranje potrebno je zbog rizika od postoperacijske rekanalizacije, perzistirajuće dilatacije ušća koronarnih arterija, aritmija, kalcifikacije, stvaranja tromba i miokardijalnog infarkta.<sup>10</sup> Bitno je da se fistula zatvori prije nego što se dogodi infektivni endokarditis. Na osnovi ovog stajališta u djece s koronarnim fistulama valja kod svih dentalnih, gastrointestinalnih ili urogenitalnih operacija propisati profilaksu infektivnog endokarditisa.<sup>13</sup>

Najnovija istraživanja anomalija koronarnih krvnih žila primjenom MSCT koronarografije iznjedrila su razvrstavanje i prevalenciju anomalija koronarnih arterija u djece na analizi 2375 pacijenata.<sup>27</sup> Prema toj klasifikaciji postoji pet skupina anomalija koronarnih arterija: anomalije ishodišta i toka, anomalije samo ishodišta, anomalije samo toka, anomalije unutarnjeg protoka (*myocardial bridging*) i anomalije utoka (*termination*). Ove posljednje su zapravo fistule koje se dijele na tri podskupine: 1. vezane uz desnu koronarnu arteriju (RCA – PA i RCA – koronarni sinus), 2. vezane uz lijevu koronarnu arteriju (LAD – PA, LAD – RV, LAD – LV), 3. vezane uz desnu i lijevu koronarnu arteriju (LAD i RCA prema PA). U ukupnom zbroju koronarnih anomalija najveću prevalenciju imaju anomalije unutarnjeg protoka (*coronary bridging*), čak 10,82%, dok anomalije terminacije (utoka), dakle, fistule čine samo 0,42% od ukupnog zbroja koronarnih anomalija, a među njima su najčešće LAD – PA fistule (0,16%). Usprkos velikom broju bolesnika uvrštenih u spomenutu studiju nije opisana fistula između LCA i desne pretklijetke (pacijent br. 4) pa smatramo da naš rad može biti doprinos spomenutoj klasifikaciji.

## LITERATURA

- Zenoos NA, Habibi R, Mameen L i sur. Coronary Arterial Fistulas, CT Findings. *RadioGraphics* 2009;29:781–9.
- Latson LA. Coronary Artery Fistulas. How to manage them. *Catheter Cardiovasc Intervent* 2007;70:110–16.
- Libertson RR, Sagar K, Berkoben JP i sur. Congenital coronary arteriovenous fistula. Report of 13 patients, review of the literature and delineation of management. *Circulation* 1979;59:849.
- Jung C, Jorns C, Huhta J. Doppler Findings in a rare coronary artery fistula. *Cardiovasc Ultrasound* 2007;5:10.
- Malčić I, Belina D, Gitter R, Viljevac M, Kniewald H, Krmek N. Spontana okluzija fistule između desne koronarne arterije i desne klijetke u dojenčeta. *Liječ Vjesn* 2009;131:65–8.
- Liang CD, Ko SF, Huang SC. Echocardiographic Evaluation of Coronary Artery Fistula in Pediatric Patients. *Pediatr Cardiology* 2005;26:745–50.
- Lee ML, Chen M. Diagnosis and management of congenital coronary arteriovenous fistula in the pediatric patients presenting congestive heart failure and myocardial ischemia. *Yonsei Med J* 2009;50(1):95–104.
- Medscape* <http://emedicine.medscape.com/article/895749-overview>. Accessed January 3 2012.
- Greenberg MA, Fish DG, Spindola-Franco H. Congenital anomalies of the coronary arteries: classification and significance. *Radiol Clin North Am* 1989;27:1127–46.
- Pezzella TA, Falaschi G, Ott DA, Cooley DA. Congenital coronary artery-left heart fistula: report of three cases. *Cardiovasc Dis* 1981;8(3):355–63.
- Said SA. Congenital solitary coronary artery fistulas characterized by their drainage sites. *World J Cardiol* 2010;1:6–12.
- Gowda RM, Basavada BC, Khan IA. Coronary artery fistulas: Clinical and therapeutic considerations. *Int J Cardiol* 2006;107:7–10.
- Fujimoto N, Onishi K, Tanabe M i sur. Two cases of giant aneurysm in coronary pulmonary artery fistula associated with atherosclerotic change. *Int J Cardiol* 2004;97:577–8.
- Ceresnak S, Gray RG, Altmann K i sur. Coronary artery fistulas: A review of the literature and presentation of two cases of coronary fistulas with drainage into the left atrium. *Congen Heart Dis* 2007;2:208–13.
- Mielke G, Sieverding L, Borth-Bruns T, Eichhorn K, Wallweiner D, Gembruch U. Prenatal diagnosis and perinatal management of left coronary artery to right atrium fistula. *Ultrasound Obstetr Gynecol* 2002;19:612–615.
- Qureshi SA. Coronary Arterial Fistulas. *Orphanet J Rare Dis* 2006;1:51–7.
- Hofbeck M, Wild F, Singer H. Improved visualization of a coronary artery fistula by the laid-back aortogram. *Br Heart J* 1993;70:272.
- Said SA, Lam J, van der Werf T. Solitary coronary artery fistulas: A congenital anomaly in children and adults. A contemporary review. *Congen Heart Dis* 2006;1:63–76.
- Allum C, Knight C, Mohiaddin R, Poole-Wilson P. Use of magnetic resonance imaging to demonstrate a fistula from the aorta to right atrium. *Circulation* 1998;97:1024.
- Sato Y, Ishikawa K, Sakurai I i sur. Magnetic resonance imaging in diagnosis of right coronary arteriovenous fistula. *Jpn Circ J* 1997;61:1043–6.
- Cheung D, Au W, Cheung H, Chiu C, Lee W. Coronary artery fistulas: long-term results of surgical correction. *Ann Thorac Surg* 2001;71:190–5.
- Sherwood MC, Rockenmacher S, Colan SD, Geva T. Prognostic significance of clinically silent coronary artery fistulas. *Am J Cardiol* 1999;83:407–11.
- Armsby LR, Keane JF, Sherwood MC i sur. Management of coronary artery fistulae. *J Am Coll Cardiol* 2002;39:1026–32.
- Mesko ZG, Damus PS. Myocardial infarction in a 14-year-old girl, ten years after surgical correction of congenital coronary artery fistula. *Pediatr Cardiol* 1998;19:366–8.
- McMahon CJ, Nihil MR, Kovalchin JP, Mullins CE, Grifka RG. Coronary artery fistula: management and intermediate-term outcome after transcatheter coil occlusion. *Texas Heart Inst J* 2001;28:21–5.
- Mavroudis C, Backer CL, Rocchini AP. Coronary artery fistulas in infants and children: A surgical review and discussion of coil embolization. *Ann Thorac Surg* 1997;63:1235–42.
- Turkvantana A, Guray A, Altinsoy D. Multidetector computed tomography imaging of coronary artery anomalies. *Cardiol Y* 2013;23:661–74.
- Malčić I, Senecić I, Težak S, Ivančević D, Kniewald H. Radioangiostentigraphy and Doppler echocardiography in the quantification of left-to-right shunt. *Pediatr Cardiol* 2000;21:240–243.

\* \* \*

## Vijesti

### News

UDK 61(061.231)=862=20 CODEN LIVJA5 ISSN 0024-3477



**LIJEČNIČKI VJESNIK**  
GLASILO HRVATSKOGA LIJEČNIČKOG ZBORA

ČITAJTE NAS NA WEB STRANICAMA:  
<http://lijecnicki-vjesnik.hlz.hr>