

**PRIJELOM LUBANJSKIH KOSTIJU I KEFALHEMATOM
U NOVOROĐENČETA – PRIKAZ BOLESNIKA**

**SKULL FRACTURE AND CEPHALHEMATOMA IN A NEWBORN
– A CASE REPORT**

ZORA ZAKANJ*

Deskriptori: Porodajne ozljede – etiologija, dijagnoza; Parijetalna kost – ozljede, radiografija; Prijelomi lubanje – etiologija, radiografija; Zatvorene ozljede glave – etiologija, radiografija; Moždano krvarenje – ultrazvuk; Hematom – dijagnoza; Novorođenčad

Sažetak. Prijelomi lubanjskih kostiju i kefalhematom u novorođenčadi ubrajaju se u skupinu porodajnih ozljeda glave i vrata, na koje otpada 11,4 – 15% od ukupnog broja porodajnih ozljeda. Prikazali smo prijelom parijetalnih kostiju u novorođenčeta, udružen sa zatiljnim kefalhematomom. Novorođenče je imalo prolazne i blage neurološke simptome: povraćanje i promjenu mišićnog tonusa. Kliničkim pregledom utvrđen je pozitivan »ping-pong« fenomen, kranioigramom je potvrđen prijelom parijetalnih kostiju i prikazan kefalhematom, a ultrazvučna (UZ) pretraga mozga pokazala je peri-interventrikularno krvarenje II. stupnja. Nakon nestanka kliničke simptomatologije u novorođenčeta zamijećeno je potpuno koštano cijeljenje krajem drugog tjedna života, uz uredan kasniji perinatalni tijek. Uspješnom oporavku od ozljede pridonosni sposobnost brzoga koštanog modeliranja i remodeliranja te plastičnost mozga. Važno je daljnje interdisciplinarno praćenje takvog djeteta.

Descriptors: Birth injuries – etiology, diagnosis; Parietal bone – injuries, radiography; Skull fractures – etiology, radiography; Head injuries, closed – diagnosis, radiography; Cerebral hemorrhage – ultrasonography; Hematoma – diagnosis; Infant, newborn

Summary. Skull fractures and cephalhematoma in newborns belong to the group of birth injuries of the head and neck, accounting for 11.4 to 15% of the total number of birth injuries. We presented a fracture of the parietal bones in a newborn, associated with parietal cephalhematoma. The newborn had transient and mild neurological symptoms: vomiting and changes in muscle tone. Clinical examination confirmed a positive »ping-pong« phenomenon, craniogram confirmed the fracture of parietal bones and shown cephalhematoma, as well as ultrasound (US) examinations of the brain showed periventricular bleeding grade II. After the disappearance of all clinical symptoms in a newborn, we observed total bone healing at the end of the second week of life, and good perinatal outcome. Successful recovery from injury contributes to the ability of rapid bone modeling and remodeling, and brain plasticity. Further interdisciplinary monitoring is very important.

Liječ Vjesn 2014;136:335–338

Perinatalna skrb u novom tisućljeću znatno je napredovala, ali unatoč tomu, izvještava se o većoj učestalosti porodajnih ozljeda.¹ Na porodajne ozljede u području glave i vrata otpada 11,4 – 15%.² Prijelomi lubanjskih kostiju češći su kod vaginalnih porođaja, posebno ako su dovršeni instrumentima, ali se opisuju i pri netraumatskom porođaju carskim rezom.³ Opisani su i spontani, tj. idiopatski intrauterini prijelomi lubanjskih kostiju,⁴ što katkad može biti predmet forenzičkih ispitivanja.⁵

Vanjski pritisak na kosti lubanje, bilo intrauterino ili ekstrauterino, najčešće je kompenziran mekim i elastičnim kostima glave, bez posljedičnog prijeloma. Modeliranje izgleda i položaja lubanjskih kostiju nakon rođenja događa se vrlo brzo, već u prvim satima i danima života. Lubanja novorođenčeta neposredno nakon rođenja elipsoidna je oblika zbog prolaska kroz porođajni kanal, a poslije poprima pravilan cirkularni oblik.

Najčešći razlozi intrauterinog prijeloma jesu: abdominalna trauma u majke, pritisak kostiju glave na zdjelične kosti majke, tumori maternice, snažni trudovi, kefalopelvina disproporcija, nepravilni položaji čeda, fetalna makrosomija, blizanačka trudnoća i porođajna trauma.⁶

Uz prijelome lubanjskih kostiju mogu se zamijetiti promjene kože oglavka (oteklina, krvarenje, subgalealna hemoragija, kefalhematom), morfološke promjene mozgovine (epiduralna, subduralna, subarahnoidalna i intrakranijalna krvarenja, moždani infarkti),⁷ te klinički znakovi ranoga neurološkog oštećenja.⁸

Prijelomi lubanjskih kostiju novorođenčadi mogu biti linearni i utisnuti ili impresijski. U novorođenčadi su češći utisnuti nego linearni prijelomi, a najčešće su zahvaćene parijetalne kosti.⁹ Utisnuti prijelomi lubanjskih kostiju lakše se klinički prepoznaju nego linearni, jer se karakteristično klinički očituju u obliku palpatornog fenomena »ping-pong« loptice.¹⁰

Osim toga, prijelomi mogu biti i s dijastazom, a nastaju zbog traume uzrokovane preklapanjem kostiju svoda lubanje preko kranijalnih sutura. Klinička dijagnostika katkad

* **Klinika za ginekologiju i porodništvo, Klinički bolnički centar »Sestre milosrdnice«** (prof. dr. sc. Zora Zakanj, dr. med.)

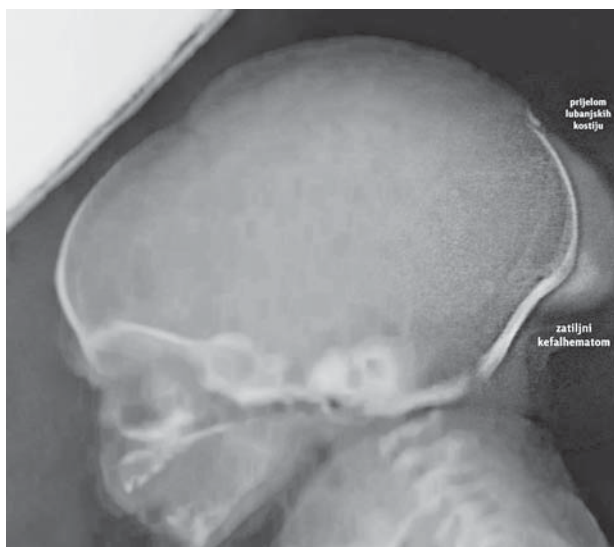
Adresa za dopisivanje: Prof. dr. sc. Z. Zakanj, Klinički bolnički centar »Sestre milosrdnice«, Klinika za ginekologiju i porodništvo, Vinogradska cesta 29, 10000 Zagreb; e-mail: zora.zakanj@hotmail.com

Primljeno 28. prosinca 2013., prihvaćeno 30. lipnja 2014.

može biti otežana pri postojanju veće porođajne otekline pa ako dijete nema drugih simptoma, navedeni se klinički fenomeni pojavljuju nešto kasnije, odnosno krajem prvog tjedna života.¹¹

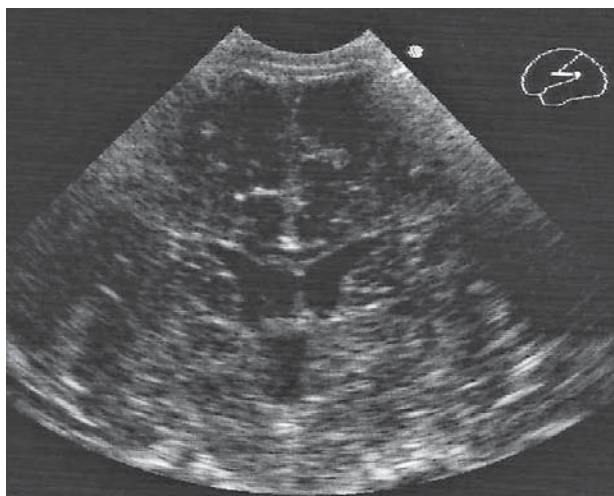
Zbog vrlo intenzivnog i specifičnog procesa okoštavanja u djetinjstvu, tj. sve dok kost ne završi svoj konačni rast, većinom se radi o zatvorenim i nepotpunim prijelomima kostiju lubanje. Razlog je u biomehaničkim svojstvima koštanog tkiva u djece. S jedne strane, periost je čvršći od same kosti, a, s druge strane, količina elastina u morfološkoj je strukturi koštanog tkiva u višestruko većem omjeru nego u odraslih. Zbog toga se kosti djeteta mogu manjim silama elastično, a većim silama plastično deformirati, bez gubitka kontinuiteta kosti.

Histološki gledano, kosti lubanje u novorođenčeta dijelom su osificirale pa se prijelomi u neosificiranom dijelu kosti ne mogu radiološki prikazati.¹² Ultrazvučno snimanje



Slika 1. Prijelom lubanjskih kostiju i zatiljni kefalhematom na kraniogramu novorođenčeta (3. dan života)

Figure 1. The skull fracture and occipital cephalhematoma on the craniogram of the neonate (3rd day of life)



Slika 2. Ultrazvučni prikaz peri-interventrikularne hemoragije II. stupnja (PV-IVH), kao pridruženi nalaz u novorođenčeta s prijelomom lubanjskih kostiju

Figure 2. Ultrasound imaging of peri-intraventricular hemorrhage grade II (PV-IVH), as an associated finding in a newborn with the skull fracture

prikladnom sondom kroz veliku fontanelu smatra se vrlo korisnim i pouzdanim, prije svega u dijagnostici komplikacija koje se mogu javiti uz prijelome.¹³ Kompjutorizirana tomografija (CT) zbog rizika od zračenja i potrebe za sedacijom katkad je dvojbena u novorođenčadi,¹⁴ no u slučaju diferencijalnodijagnostičkih dvojbi, ipak je treba primijeniti.¹⁵

Zbog intenzivnog i specifičnoga koštanog remodeliranja u najvećem broju slučajeva dolazi do brzoga spontanog koštanog cijeljenja,¹⁶ pa se perinatalni prijelomi lubanjskih kostiju ubrajaju u samoizlječiva stanja (*self-limiting conditions*).¹⁷ Terapijski učinak može se postići konzervativnim pristupom uz pomoć raznih ekstraktora,¹⁸ a ako postoji klinička indikacija, veći pomak koštanih ulomaka ili ako postoje komplikacije prijeloma lubanje, razmatra se potreba neurokirurškog liječenja.¹⁹ S obzirom na diferencijalnodijagnostičke mogućnosti, a posebno na perzistentnu menodžalnu suturu, treba biti oprezan u kliničkoj i radiološkoj dijagnostici.²⁰

Prikaz bolesnika

Terminsko muško novorođenče rođeno je iz prve kontrolirane trudnoće 26-godišnje majke. Tijekom trudnoće majka je liječila hipertenziju. Porođaj je zbog H-gestoze potaknut infuzijom oksitocina u 38. tjednu gestacije. Uobičajenom dozom oksitocina potaknute su uterine kontrakcije i potpuno otvaranje ušća. Druga faza porođaja trajala je sat i 40 minuta, bez epiduralne analgezije. Dijete je bilo u stavu glavom. Porođaj je dovršen prirodnim putem uz epiziotomiju. Porođajna težina djeteta iznosila je 3320 g (50. centila), porođajna duljina 49 cm (50. centila), a opseg glave 35,5 cm (50. centila). Ocjena vitalnosti prema Apgarovoj iznosila je 10/10. Na prvome kliničkom pregledu zamjećuje se da je glava nagnuta prema lijevom ramenu, elipsoidno izduljena, uz veću porođajnu oteklinu u području čitave zatiljne regije (7 x 6 cm) i uz pozitivan palpatorni »ping-pong« fenomen. Ozljede vrata, ključnih kostiju i denivelacija mekih tkiva oglavka nisu zamijećene.

Kliničko stanje djeteta bilo je bez dodatnih odstupanja do 18. sata života kada se zamjećuje da je dijete plavkastih i hladnijih okrajina, oskudnije spontane motorike i zgrčenih ručica, bez jasnih konvulzija. Nakon nekoliko sati javilo se

često i obilnije povraćanje probavljenog sadržaja, bez dodatnih primjesa. Učinjeni laboratorijski nalazi u više su navrata bili u granicama normale (kompletna krvna slika, C-reaktivni protein, prokalcitonin, glukoza u krvi, elektroliti, ureja, kreatinin, jetrene transaminaze, kreatin-kinaza, laktat-dehidrogenaza, koagulacijske pretrage). U trećem danu života klinički je postao evidentan zatiljni kefalhematom, uz i dalje prisutan fenomen »ping-pong« loptice u području male fontanele. Kraniogramom se prikazao prekid kontinuiteta obiju parijetalnih kosti s diskretnim utisnućem koštanih ulomaka i sumnjom na manji slobodni koštani fragment u visini male fontanele. Opisan je i zatiljni kefalhematom (slika 1.). Pregled očne pozadine bio je uredan.

Uz parenteralnu nadoknadu tekućine od trećeg dana života dijete više nije povraćalo, a neurološka simptomatologija nestala je u cijelosti. Indirektna žutica s vrijednošću indirektnog bilirubina od 251 $\mu\text{mol/l}$ zamijećena je u trećem danu života, zbog čega je provedena intermitentna fototerapija tijekom 24 sata. Ultrasonografijom mozga prikazale su se blago asimetrične postranične komore, kao i treća komora koja je u koronarnom presjeku bila dimenzija 14 x 3,4 mm (slika 2.a). Oba koroidna pleksusa bila su izrazito hiperehogena, zdepasta i nepravilnih rubova, posebno u distalnim trećinama (slika 2.b). Navedene UZ promjene mozga upućuju na stanje nakon periinterventrikularnog krvarenja drugog stupnja. Klinički fenomen »ping-pong« loptice bio je prisutan do desetog dana života. Krajem drugog tjedna života kontrolni je kraniogram pokazao zadovoljavajuće cijeljenje koštane traume. Daljnji perinatalni tijek u djeteta bio je uredan. Kontrolni UZ mozga u dobi od 5 mjeseci pokazao je potpunu regresiju prije opisanih promjena, uz uredan neurološki status djeteta.

Rasprava

Cilj ovog rada bio je prikazati ozljede u području glave i vrata, tj. prijelom lubanjskih kostiju i kefalhematom, u novorođenčeta koje je imalo prolazne neurološke simptome. U prikazanom je slučaju klinički fenomen koji upućuje na mogući prijelom lubanjskih kostiju bio prisutan već na prvome kliničkom pregledu novorođenčeta, što nije uvijek slučaj, pa uvijek treba težiti detaljnomu kliničkom pregledu novorođenčeta. Blaži i prolazni neurološki simptom u svakodnevnoj neonatološkoj praksi često su nedokazane etiologije, a u ovom bi se slučaju mogli promatrati u kontekstu opisanih porođajnih trauma glave i vrata. Slični opisi kliničke prezentacije »ping-pong« prijeloma u novorođenčadi najčešće ističu njihov povoljni klinički ishod,²¹ kao što je to i u slučaju koji smo prikazali.

Kliničku sumnju koja je postojala od prvoga neonatološkog pregleda potvrdili smo radiološkom dijagnostikom. U novorođenčeta smo zamijetili prolazne znakove oštećenja mozga u obliku čestog povraćanja i promjene mišićnog tonusa. Tijekom dijagnostičkog postupka postojala je dilema o provođenju CT-a mozga. Ova se metoda svakako preporučuje u slučaju sumnje na postojanje intrakranijalnih komplikacija, vezanih uz prijelom kostiju lubanje. U ovom je slučaju u dijagnostici i praćenju novorođenčeta znatno pomogla metoda UZ praćenja promjena mozgovine, čime su isključene komplikacije vezane uz prijelom lubanjskih kostiju (edem mozgovine, difuzno intrakranijalno krvarenje, rastući prijelom lubanje). Nalaz periinterventrikularnog krvarenja drugog stupnja nismo povezali s opisanim porođajnim traumama glave i smatramo ga pridruženim nala-

zom. Važnost i dostupnost UZ pretrage mozga u novorođenčadi potvrđuju i drugi autori.²²

Zbog sumnje na povišenje intrakranijalnog tlaka učinjen je pregled očne pozadine, koji je bio uredan, a UZ pregledom nije nađen edem ni znatno krvarenje u mozgovini.

Od svih pretpostavljenih čimbenika rizika sa strane majke, djeteta i uvjeta porođaja smatramo da je vjerojatni uzrok ove ozljede indukcija porođaja infuzijom oksitocina, uz pritisak glave na izlazu iz porođajnog kanala. U prilog tomu govori i činjenica kasnijeg razvoja zatiljnog kefalhematoma. U prikazanom slučaju nije se mogla očekivati pojava opisanih porođajnih trauma pa individualnu osjetljivost djeteta treba razmatrati kao mogući uzrok njihove pojave. Iako se u literaturi navodi da su prijelomi lubanjskih kostiju relativno česti, neki autori smatraju da bi se klinički mogli dijagnosticirati i češće, osobito ako je u djeteta prisutan kefalhematom, posebno zatiljne regije. Navodi se da je u 10 do čak 25% novorođenčadi s kefalhematomom istodobno prisutan i prijelom kostiju lubanje.²³

Hipertenzija u trudnoći znatno utječe na povećanje maternalnog, fetalnog i novorođenačkog mortaliteta i morbiditeta. Međutim, do sada nije nađena povezanost između hipertenzije u trudnoći i prijeloma lubanjskih kostiju u novorođenčeta.²⁴

Spol i donošenost djeteta ne povezuju se s rizikom od nastanka porođajnih ozljeda glave i vrata.²⁵

Uz simptomatsku terapiju i pažljivu kliničku opservaciju u perinatalnom periodu zamijećen je povoljan ishod i potpun oporavak. U oporavku od ozljede posebno se ističe važnost brzog modeliranja i remodeliranja kostiju glave te plastičnosti mozga. Kosti glave još su u procesu okoštavanja i sklone su brzom oporavku. Trauma produžava boravak u bolnici, povećava stopu žutice i neurološki morbiditet. Stoga je važno kasnije detaljno, a katkad i interdisciplinarno praćenje takvog djeteta.

LITERATURA

- Linder N, Linder I, Fridman E i sur. Birth trauma-risk factors and short-term neonatal outcome. *J Matern Fet Neonat Med* 2013;26(15): 1491–5.
- Hughes CA, Harley EH, Milmo G, Bala R, Martorella A. Birth trauma in the head and neck. *Arch Otolaryngol Head Neck Surg* 1999;125(2): 193–9.
- Basaldella L, Marton E, Bekelis K, Longatti P. Spontaneous resolution of traumatic intracranial ping-pong fractures in newborns delivered by cesarean section. *J Child Neurol* 2011;26:1449–51.
- Aliabadi H, Miller J, Radnakrishnan S i sur. Spontaneous intracranial »ping-pong« fracture: review and case illustration. *Neuropediatrics* 2009;40(2):73–5.
- Chauvet A, Boukerrou M, Nayama M, Dufour P, Puech F. Spontaneous intracranial depression skull: myth or reality? *Gynecol Obstet Fert* 2005;33(9):582–5.
- King SJ, Boothroyd AE. Cranial trauma following birth in term infants. *Brit J Radiol* 1998;71:233–8.
- Yamamoto T, Enomoto T, Nose T. Epidural hematoma associated with cephalhematoma in neonate. *Neurol Med Chir* 1995;35(10):749–52.
- Oh CK, Yoon SH. The significance of incomplete skull fracture in the birth injury. *Med Hypotheses* 2010;74(5):898–900.
- Toth T, Hida-Čohar M. Impresijska fraktura lubanje novorođenčeta u spontanom porodu. *Gynaecol Perinatol* 2006;15(2):106–9.
- Brittain C, Muthukumar P, Job S, Sanka S. »Ping-pong« fracture in a term infant. *BMJ Case Reports* 2012; doi:10.1136/bcr.01.2012.5631.
- Zia Z, Morris AM, Paw R. »Ping-pong« fracture. *Emerg Med J* 2007; 24(10):731.
- Oh CK, Yoon SH. The significance of incomplete skull fracture in the birth injury. *Med Hypotheses* 2010;74(5):898–900.
- Riera A, Chen L. Ultrasound evaluation of skull fractures in children: a feasibility study. *Pediatr Emerg Care* 2012;28(5):420–5.
- Quayle KS, Jaffe DM, Kuppermann N, Kaufman BA, Lee BC, Park TS, McAlister WH. Diagnostic testing for acute head injury in children: when are head computed tomography and skull radiographs indicated? *Pediatrics* 1997;99(5):e11. doi:10.1542/peds.99.5.e11.

15. *Hartin CW Jr, Jordan JM, Gemme S, Glick PL, Caty MG, Ozgediz DE, Bass KD.* Computed tomography scanning in pediatric trauma: opportunities for performance improvement and radiation safety. *J Surg Res* 2013;180(2):226–31.
16. *Wilkins KE.* Principles of fracture remodeling in children. *Injury* 2005;36(1):3–11.
17. *Hanlon N, Hogan B, Corcoran D, Ryan S.* Congenital depression of the neonatal skull: a self-limiting condition. *Arch Dis Child Fetal Neonatal Ed* 2006;91(4):272.
18. *Lopez-Elizalde R, Leyva-Mastrapa T, Munoz-Serrano JA i sur.* »Ping-pong« fractures: treatment using a new medical device. *Childs Nerv Syst* 2013;29:679–83.
19. *Harpold TL, McComb JG, Levy ML.* Neonatal neurosurgical trauma. *Neurosurg Clin N Am* 1998;9(1):141–54.
20. *Miller A, Kim U, Carrasco E.* Differentiating a mendosal suture from skull fracture. *J Pediatr* 2010;157:691.
21. *Cizmeci MN, Kanburoglu MK, Cemil B, Gocke EC, Tatli MN.* »Ping-pong« fracture in the newborn: illustration of a case. *Acta Neurol Belg* 2013; doi 10.1007/s13760-012-0172-4.
22. *Trenchs V, Curcoy AI, Castillo M, Badosa J, Luaces C, Pou J, Navarro R.* Minor head trauma and linear skull fracture in infants: cranial ultrasound of computer tomography? *Eur J Emerg Med* 2009;16(3):150–2.
23. *Smets KJ, Vanhauwaert D.* Treatment of cranial epidural hematoma in a neonate by needle aspiration of a communicating cephalhematoma. *Eur J Pediatr* 2010;169:617–9.
24. *Zeza L, Ralli E, Conti E, Passerini J, Autore C, Caserta D.* Hypertension in pregnancy: the most recent findings in pathophysiology, diagnosis and therapy. *Minerva Ginecol* 2014;66(1):103–26.
25. *Cizmeci MN, Kanburoglu MK, Cemil B, Gocke E, Tatli MM.* Ping pong fracture in the newborn: illustration of a case. *Acta Neurol Belg* 2014; 114(1):69–70.



Vijesti

News

Hrvatsko društvo umirovljenih liječnika
Hrvatskoga liječničkog zbora
HDUL HLZ

Pozivamo umirovljene liječnike da nam se pridruže!

- stručna predavanja
- druženje uz kavu
- izleti
- kulturne manifestacije
- pomoć potrebitim kolegama
- u pripremi III. knjiga HDUL
- rješavanje naših problema



Pridruži se! Budi naš član!

Informacije: 098-350 108, 098-71 25 99, 098-457 117

E-mail: brinarpeter@gmail.com, kaiczvonimir@gmail.com, ankica.salamon@gmail.com

Prim. mr. sc. Peter Brinar, dr. med
Predsjednik HDUL HLZ



Poštovani čitatelji, dragi kolege!

Veliko nam je zadovoljstvo upoznati Vas s mogućnosti da prva godišta Liječničkog vjesnika od 1877. do 1917. godine pročitate u elektroničkom obliku na web adresi: **www.hlz.hr**.

Urednički odbor LV-a