

**MIKCIJSKA UROSONOGRAFIJA  
POJAČANA KONTRASTOM (CEVUS)  
U DIJAGNOSTICI VEZIKOURETERALNOG REFLUKSA**

**CONTRAST ENHANCED VOIDING UROSONOGRAPHY (CEVUS)  
IN THE DIAGNOSIS OF VESICoureTERAL REFLUX**

GORAN ROIĆ, ANDREA CVITKOVIĆ ROIĆ, IVA PALČIĆ, TONČI GRMOJA, ANA TRIPALO BATOŠ\*

**Deskriptori:** Vezikoureteralni refluks – ultrasonografija, patofiziologija, komplikacije; Infekcije mokraćnog sustava – komplikacije; Mokraćni mjehur – patofiziologija; Urodinamika; Bubrežne bolesti – etiologija, patofiziologija; Kontrastna sredstva; Intravezikalna primjena; Urološke dijagnostičke tehnike – metode; Povećanje kvalitete slike – metode; Osjetljivost i specifičnost

**Sažetak.** Vezikoureteralni refluks (VUR) jedna je od najčešćih anomalija mokraćnog sustava u djece i može biti povezan s refluksnom nefropatijom (RN). U nekih bolesnika s RN-om razviju se kronična bolest bubrega i hipertenzija, a u malog broja pacijenata bolest progredira i do kronične renalne insuficijencije. Što ranije postavljanje dijagnoze cilj je kliničke, biokemijske i radiološke procjene djece s hidronefrozom dijagnosticiranom prenatalno ili febrilnom infekcijom mokraćnog sustava. Cilj je slikovnih dijagnostičkih postupaka postaviti dijagnozu s visokim stupnjem osjetljivosti i specifičnosti kako bi se započelo ispravno liječenje i odredila prognoza. Dijagnostika vezikoureteralnog refluksa (VUR) relativno je jednostavan i dobro utvrđen postupak. Sve je viša svijest o potencijalnim štetnim učincima izloženosti zračenju kod nekih dijagnostičkih postupaka, kao i invazivnosti dijagnostike VUR-a, što može biti neugodno iskustvo za djecu i roditelje. Mikcijska urosonografija pojačana kontrastom metoda je bez ionizirajućeg zračenja, visoko osjetljiva za dijagnostiku vezikoureteralnog refluksa (VUR) i uretre u dječjoj dobi. Ona se koristi ultrazvučnom tehnologijom (*softver specifičan za kontrast*) u kombinaciji s komercijalno dostupnom drugom generacijom ultrazvučnog kontrasta koji se instilira intravezikalno nakon kateterizacije mokraćnog mjehura.

**Descriptors:** Vesico-ureteral reflux – ultrasonography, physiopathology, complications; Urinary tract infections – complications; Urinary bladder – physiopathology; Urodynamics; Kidney diseases – etiology, physiopathology; Contrast media; Administration, intravesical; Diagnostic techniques, urological – methods; Image enhancement – methods; Sensitivity and specificity

**Summary.** Vesicoureteral reflux (VUR) is one of the most common urinary tract anomalies in children and can be associated with reflux nephropathy (RN). Some patients with RN develop chronic kidney disease, hypertension and a small number of patients progress to end-stage renal disease. Early detection of children with these clinical characteristics should be the goal of clinical, biochemical, and radiological evaluation of patients presenting with prenatal hydronephrosis or febrile urinary tract infection. The goals of imaging procedure in general are to confirm the diagnosis suspected with a high degree of sensitivity and specificity, to aid treatment and allow prognosis. The diagnosis of vesicoureteric reflux (VUR) is a relatively straightforward and well-established procedure. There is increasing awareness of the risks of radiation exposure and invasiveness of VUR investigation which can be unpleasant experience for both child and parents. Currently, contrast enhanced voiding urosonography (ceVUS) is a radiation free, highly sensitive imaging modality for vesicoureteral reflux (VUR) and urethral imaging in children. It employs ultrasound technology (*contrast-specific software*) in combination with commercially available second generation ultrasound contrast administered intravesically via a bladder catheter.

Liječ Vjesn 2016;138:39–46

Vezikoureteralni refluks (VUR) anatomski je i funkcionalni poremećaj s mogućim teškim posljedicama, uzrokovan nefziološkim retrogradnim tijekom urina iz mokraćnog mjehura u uretere i kanalni sustav bubrega. Bolesnici s VUR-om pokazuju širok raspon težine bolesti. Zbog povezanosti s refluksom ožiljčenje parenhima bubrega nazvano je refluksna nefropatija (RN), što podrazumijeva morfološko i funkcionalno oštećenje refluksnog bubrega. Vezikoureteralni refluks jedna je od najčešćih anomalija mokraćnog sustava u djece i može biti povezan s refluksnom nefropatijom (RN). U nekih bolesnika s RN-om razviju se kronična bolest bubrega i hipertenzija, a u malog broja pacijenata bolest progredira do kronične bubrežne insuficijencije. Pro-

bir te skupine pacijenata cilj je kliničke, biokemijske i radiološke procjene djece s hidronefrozom dijagnosticiranom prenatalno ili febrilnom infekcijom mokraćnog sustava. Refluks je najvažniji uzrok ožiljčenja bubrega u dječjoj dobi s posljedičnim oštećenjem bubrežne funkcije i hipertenzijom.<sup>1–4</sup> Primarni refluks je vezikoureteralni refluks u donjem

\* **Zavod za dječju radiologiju, Klinika za dječje bolesti Zagreb** (prof. dr. sc. Goran Roić, dr. med.; Tonči Grmoja, dr. med.), **Poliklinika za dječje bolesti Helena, Zagreb** (Andrea Cvitković Roić, dr. med.; Iva Palčić, dr. med.; Ana Tripalo Batoš, dr. med.)

Adresa za dopisivanje: Prof. dr. sc. G. Roić, Klinika za dječje bolesti Zagreb, Klaićeva 16, 10000 Zagreb, goran.roic@kdb.hr  
Primljeno 20. srpnja 2015., prihvaćeno 11. siječnja 2016.

mokraćnom sustavu uredne funkcije, dok je sekundarni refluks povezan s opstrukcijom ili poremećenom funkcijom donjega mokraćnog sustava, kao primjerice kod valvule stražnje uretre ili kod neurogenoga mokraćnog mjehura. U obje vrste refluksa ureterovezikalni spoj (UVJ) ne funkcionira fiziološki kao jednosmjerna valvula, već omogućuje retrogradni tijek urina s posljedičnim širenjem bakterija iz donjega mokraćnog sustava u sterilni gornji mokraćni sustav.<sup>5</sup> Prema današnjim saznanjima smatra se da dva osnovna mehanizma imaju važnu ulogu u patogenezi ožiljčenja bubrega u pacijenata s vezikoureteralnim refluksom:

- ožiljčenje bubrega povezano s refluksom inficiranog urina;
- kongenitalna refluksna nefropatija morfološki karakterizirana displazijom bubrežnog parenhima.

Nakon 1970. g. objavljeno je više radova o povezanosti ožiljčenja bubrega i intrarenalnog refluksa (IRR). Intrarenalni refluks jest pojava refluksa urina u tubularni dio nefrona, što u slučaju refluksa inficiranog urina može prouzročiti ožiljčenje u parenhimu bubrega.<sup>6</sup> Inficirani urin može izazvati produkciju endotoksina, a to može uzrokovati upalnu reakciju, fibrozu i ožiljčenje bubrežnog parenhima.<sup>7</sup> Ožiljčenje bubrega sporije je u odsutnosti inficiranog urina, dok se ožiljčenje može razviti već nakon četiri tjedna ako je urin inficiran.<sup>8</sup> U svinja je dokazano da kod vezikoureteralnog refluksa s intrarenalnim refluksom ožiljčenje nastaje samo ako je istodobno prisutna i bakteriurija.<sup>8</sup> Kod sterilnog urina ožiljčenje nastaje samo ako postoji visok intravezikalni tlak.<sup>9,10</sup>

Ipak, neki su radovi upozorili da i refluks sterilnog urina može izazvati ožiljčenje bubrega zbog povratnog tlaka, takozvanog *efekta vodenog čekića*.<sup>11,12</sup> Zbog ovog fenomena dolazi do destrukcije bubrežnih tubula, atrofičnih promjena u bubrežnom parenhimu te posljedično ožiljčenja bubrega.<sup>13</sup> Bubrež je osjetljiv na povišeni tlak u kanalnom sustavu, posebice u novorođenačkoj dobi, a intrarenalni refluks može nastati već i kod blagog porasta tlaka u pijelonu.

Slijedom navedenoga osnovni je cilj liječenja bolesnika s VUR-om očuvanje bubrežne funkcije i smanjenje rizika od pijelonefritisa. Definiranjem i analizom faktora rizika za svakog pacijenta (*dob, spol, stupanj vezikoureteralnog refluksa, poremećaj funkcije donjega mokraćnog sustava, anatomske anomalije i razvojne varijante, status bubrega*) moguće je probirati bolesnike s potencijalnim rizikom od infekcije gornjega mokraćnog sustava i posljedičnim ožiljčenjem bubrega. Danas postoje različita stajališta odnosno priepori o načinu optimalnog pristupa bolesnicima s VUR-om, i to posebice o važnosti VUR-a, izboru dijagnostičkog postupka i najprikladnijoj metodi liječenja (*medikamentna, endoskopska, kirurška*).<sup>14</sup> Uobičajeno je kod djece s dokazanom infekcijom mokraćnog sustava osnovni cilj bio potvrditi ili isključiti postojanje vezikoureteralnog refluksa, dok je danas kod djece s uroinfekcijom u žarištu interesa dijagnosticirati morfološke ili funkcionalne abnormalnosti mokraćnog sustava koje predisponiraju oštećenju bubrega, komplicirane infekcije mokraćnog sustava, VUR i postojeća ožiljčenja bubrežnog parenhima, odnosno upalne promjene bubrega.

#### Slikovne dijagnostičke metode u dijagnostici VUR-a

Dijagnostika, stupnjevanje i praćenje djece s vezikoureteralnim refluksom temelje se na slikovnim dijagnostičkim metodama. Danas se u dijagnostici VUR-a rutinski rabe tri metode, a to su: mikcijska cistouretrografija (MCUG), ra-

dionuklidna cistografija (RNC) te od kraja 1990-ih godina mikcijska ultrazvučna cistografija (engl. *voiding urosonography – VUS*), a posljednjih godina metoda se radi uz upotrebu softvera specifičnog za kontrast (ceVUS).<sup>15</sup> Kvalitete koje bi trebala imati idealna dijagnostička slikovna metoda za dijagnostiku VUR-a najbolje je sumirao O'Hara: bez ionizirajućeg zračenja, bez kateterizacije mokraćnog mjehura, bez sedacije, niska cijena pretrage, visoka osjetljivost, odličan uvid u anatomske detalje.<sup>16</sup> Iako do danas nijedna dijagnostička metoda ne zadovoljava potpuno navedene kriterije, dijagnostika VUR-a, zahvaljujući uvođenju mikcijske ultrazvučne cistografije uz upotrebu softvera specifičnog za kontrast (ce VUS), doživjela je izrazit napredak.<sup>17,18</sup>

Ipak, bez obzira na relativno visoku dozu zračenja na gonade, mikcijska cistouretrografija (MCUG) do danas je najčešće primjenjivana dijagnostička procedura u dijagnostici VUR-a te ujedno i najčešći dijaskopski dijagnostički postupak koji se primjenjuje u dječjoj radiologiji.<sup>19</sup> Da bi se maksimalno reducirala doza zračenja, danas se rabi samo dijaskopski postupak MCUG, rabeći pulsnu dijaskopiju zbog reducirane doze zračenja u usporedbi s kontinuiranom dijaskopijom, odnosno postkontrastnom konvencionalnom radiografijom ili cistografijom.<sup>20</sup> Metoda uz dijagnostiku refluksa omogućava i analizu radiomorfologije muške uretre tijekom mikcije te dijagnostiku intrarenalnog refluksa (IRR).

Najveći nedostatak i ograničenje ove metode jest to što uz somatsku dozu ionizirajućeg zračenja nosi i relativno visoku dozu zračenja za gonade koju nažalost nije moguće izbjeći s obzirom na blizinu gonada efektivnom polju snimanja. Pri određivanju stupnja VUR-a rabi se međunarodna podjela temeljena na radiomorfološkim kriterijima.<sup>21,22</sup>

Radionuklidna cistouretrografija (RNC) u usporedbi s MCUG-om nije toliko proširena unatoč činjenici što je kod ove metode znatno niža doza zračenja za pacijenta.<sup>23</sup> Postoje dvije radionuklidne cistografske metode: direktna i indirektna. Način izvođenja direktne radionuklidne cistografije sličan je kao kod MCUG-a. Nakon kateterizacije mokraćnog mjehura i instilacije radionuklida (*tehnećij TC 99m per-tehnećij*) područje mokraćnog sustava snima se gama-kamerom povezanom s kompjutorom.<sup>24</sup> Pri indirektnoj radionuklidnoj cistografiji nije potrebna kateterizacija mjehura, već se intravenski aplicira Tc-99m MAG3/DTPA, a nakon toga se gama-kamerom snima područje mokraćnog sustava. Ipak, ova se pretraga može napraviti samo kod djece koja kontroliraju sfinktere. Osjetljivost direktne RNC-a podjednaka je ili viša u usporedbi s MCUG-om, dok je osjetljivost indirektnog RNC-a niža u usporedbi s MCUG-om. Nedostatak obiju radionuklidnih metoda jest niska razlučivost anatomske detalje.<sup>25–29</sup> Relativni je nedostatak direktne i indirektnog RNC-a što za razliku od mikcijske cistouretrografije omogućuje podjelu VUR-a u tri stupnja: mali, srednji i veliki.<sup>24,30,31</sup> Prednost je direktne RNC-a u odnosu prema MCUG-u što omogućuje kontinuirano snimanje VUR-a uz znatno niže doze ionizirajućeg zračenja.<sup>24</sup> Također, za razliku od drugih cistografskih metoda, DRNC omogućuje precizno kvantificiranje funkcionalnog kapaciteta mokraćnog mjehura, volumena mjehura pri kojem se VUR javlja i nestaje te izračun najvećeg i ostatnoga refluksnog volumena.<sup>32,33</sup>

Više je autora istraživalo mogućnosti dijagnostike vezikoureteralnog refluksa magnetskom rezonancijom (MR) kao eventualne alternativne slikovne dijagnostičke metode.<sup>34,35</sup> U usporedbi s drugim slikovnim dijagnostičkim metodama na današnjem stupnju razvoja MR-a mikcijska

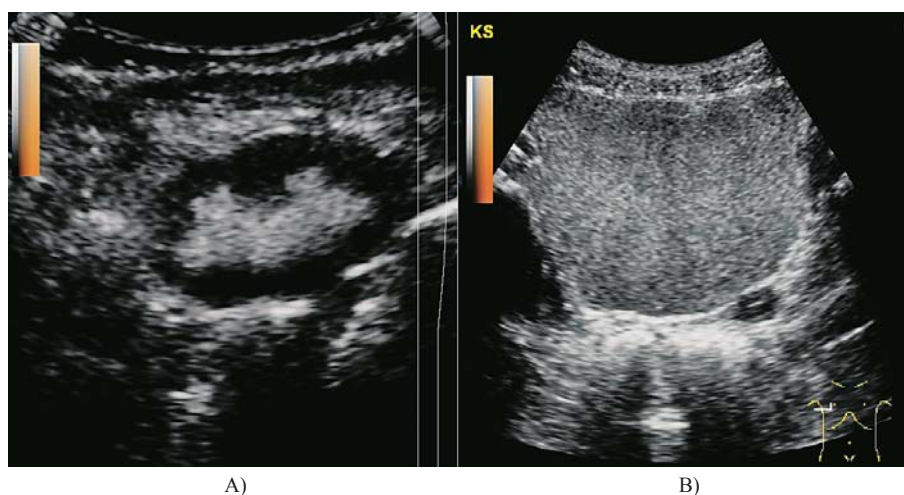
cistografija (MRVUCG) nema kvalitete koje bi ju svrstale u red rutinskih metoda dijagnostike VUR-a iako bi njezin daljnji razvoj u budućnosti mogao donijeti napredak u dijagnostici VUR-a kod određenih indikacijskih područja. Godine 2003. objavljen je rad koji opisuje tehniku dijagnostike okultnog VUR-a, nazvanu *PIC cystogram* (engl. *Positioning the Instillation of Contrast at the ureteral orifice*).<sup>36,37</sup> Metoda se izvodi instilacijom rendgenskog kontrasta neposredno uz ušća uretera tijekom cistoskopske procedure, a pod kontrolom dijaskopije. Razvijena je nakon opservacije da se tijekom cistoskopije refluksna ureteralna ušća distendiraju pod direktnim tokom mlaza vode (*hidrodistenzija*). Upitna je vrijednost ove metode s obzirom na razvoj i doseg ultrazvučne kontrastne cistografije, posebice s obzirom na činjenicu da se i u njoj rabi ionizirajuće zračenje.

### Ultrazvučna kontrastna cistografija

Prvo izvješće o dijagnostici VUR-a s pomoću ultrazvučne tehnologije objavljeno je 1976. godine, a nakon toga slijede brojni pokušaji implementacije ultrazvuka kao rutinske metode u dijagnostici VUR-a.<sup>38</sup> U početku su se pokušale rabiti indirektno ultrazvučne metode, bez kateterizacije mokraćnog mjehura, odnosno bez uporabe kontrastnog sredstva, ali se pokazalo da indirektno ultrazvučne tehnike nisu dovoljno pouzdane u dijagnostici VUR-a. Naime, te su se metode temeljile na identifikaciji specifičnih ultrazvučnih (B-mod) značajki mokraćnog sustava koje bi bile karakteristične za vezikoureteralni refluks (*dilatacija kanalnog sustava bubrega i uretera, zadebljanje stijenke pijelona i uretera, odsutnost kortikomedularne diferencijacije, displazija bubrežnog parenhima*).<sup>39</sup> Ipak, ove ultrazvučne značajke nisu se pokazale dovoljno specifičnim za dijagnostiku VUR-a, dok, s druge strane, normalni ultrazvučni prikaz ne isključuje mogućnost postojanja VUR-a čak i višeg stupnja.<sup>39</sup>

Za razliku od indirektnih ultrazvučnih metoda, direktna ultrazvučna kontrastna cistografija podrazumijeva kateterizaciju ili suprapubičnu punkciju mjehura te intravezikalnu aplikaciju ultrazvučnoga kontrastnog sredstva. Kao prvo kontrastno sredstvo upotrijebljena je fiziološka otopina, a

dijagnostički kriterij za postojanje refluksa jest pojava dilatacije pijelona, odnosno kanalnog sustava bubrega tijekom punjenja mokraćnog mjehura.<sup>40-42</sup> Nedostatak ove metode bila je nemogućnost određivanja graničnih vrijednosti normalnog i dilatiranog pijelona te je metoda bila pogodna samo za dijagnostiku vezikoureteralnog refluksa visokog stupnja. Aplikacijom mjehurića zraka nastalih trešnjom fiziološke otopine ili dodatkom ugljičnog dioksida pokušala se povećati osjetljivost ultrazvučne metode te se pojava odjeka mjehurića fiziološke otopine u ureterima, odnosno kanalnom sustavu bubrega smatrala pouzdanim dijagnostičkim kriterijem za vezikoureteralni refluks. Ubrzo se počelo s eksperimentalnom upotrebom prvih pravih ultrazvučnih kontrastnih sredstava koja su ponajprije bila namijenjena za intravensku primjenu. Prvi pokušaj upotrebe ultrazvučnoga kontrastnog sredstva u dijagnostici vezikoureteralnog refluksa potječe iz 1994. g. kada je upotrijebljen reflektirajući albumin.<sup>43</sup> Poslije su razvijena kontrastna sredstva koja sadržavaju mikromjehuriće vezane na galaktozu.<sup>44</sup> Kratko trajanje kontrasta nakon aplikacije (*do 5 minuta*) bilo je glavni nedostatak, odnosno ograničenje prvih ultrazvučnih kontrastnih sredstava. Prekretnica u ultrazvučnoj dijagnostici VUR-a uslijedila je nakon uvođenja ultrazvučnog kontrasta sa stabiliziranim mikromjehurićima. Ovo je kontrastno sredstvo bazirano na galaktozi s mikromjehurićima stabiliziranim slojem palmitinske kiseline.<sup>45</sup> Ovakav kemijski sastav kontrastnog sredstva rezultirao je duljim trajanjem kontrasta nakon aplikacije, više od 30 minuta, te homogenom kontrastnošću, što je znatno olakšavalo detekciju refluksa. Pri pravilnoj primjeni kontrastnog sredstva mikromjehurići ne uzrokuju dorzalnu akustičku muklinu, već je moguća analiza i retrovezikalnog područja, odnosno retrogradnog tijeka mikromjehurića u prevezikalne (distalne) odsječke uretera. Kontinuirani prikaz toka mikromjehurića omogućuje detekciju refluksa i u kanalnom sustavu bubrega koji nije dilatiran. Slijedio je i razvoj druge generacije ultrazvučnih kontrastnih sredstava, također primarno namijenjenih intravenskoj primjeni u odrasloj dobi.<sup>46</sup> Ultrazvučna kontrastna sredstva ove generacije prema kemijskom su sastavu mikromjehurići plina sumpornog heksaklorida stabilizirani fosfolipidnom ovojnicom. Kontrastna sredstva



A) kontrastno sredstvo u kanalnom sustavu bubrega / contrast in kidney collecting system  
B) kontrastno sredstvo u lumenu mokraćnog mjehura / contrast in bladder lumen

Slika 1. Mikcijska urosonografija (VUS). Prikaz ultrazvučnoga kontrastnog sredstva pri mikcijskoj kontrastnoj urosonografiji u B-modu (siva skala)

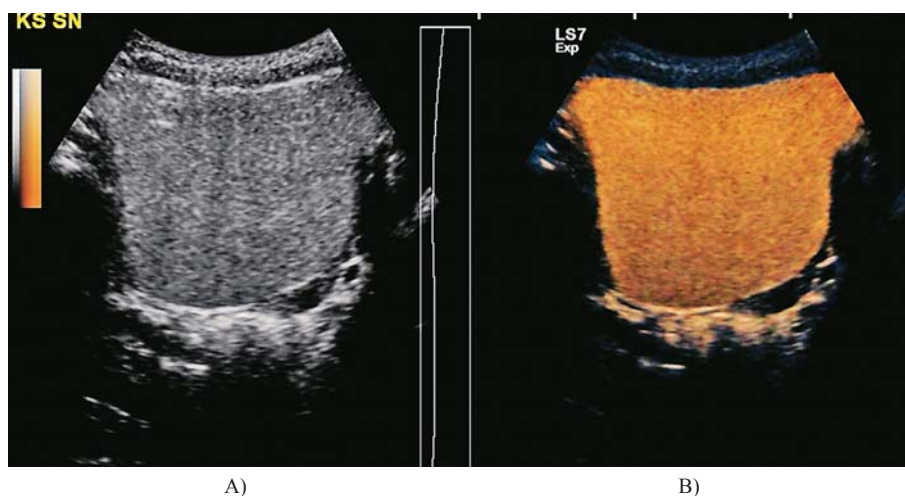
Figure 1. Voiding urosonography (VUS). Ultrasound contrast media during voiding contrast urosonography in B-mod (»gray scale«)

druge generacije odlikuju se duljom stabilnosti i boljom homogenosti od kontrasta prve generacije te je moguće primijeniti znatno nižu dozu kontrasta. To je pridonijelo višoj osjetljivosti i sigurnosti metode, ali i nižoj cijeni pretrage. Ultrazvučna kontrastna cistografija u početku se radila samo s pomoću ultrazvučnog prikaza B-moda (*siva skala*) te se ta metoda naziva mikcijska urosonografija (engl. *voiding urosonography – VUS*) ili mikcijska kontrastna cistografija. Metoda se temelji na prikazu mikromjehurića kontrasta na podlozi ultrazvučnog prikaza B-moda; kontrastni mikromjehurići prikazuju se kao hiperehogeni homogeni tekući sadržaj na ultrazvučnom prikazu B-modu u sivoj skali (slika 1.). Relativno je ograničenije metode što je katkad teško uočiti i pratiti kontrastno sredstvo zbog malih razlika u sivoj skali u odnosu prema okolnim anatomskim strukturama, posebice kada je prisutan manji volumen kontrastnog sredstva. Stoga je kod mikcijske ultrazvučne cistografije katkad

otežana detekcija kontrasta u nedilatiranim ureterima i kanalnom sustavu bubrega, posebice kod sporog toka kontrastnog sredstva.

### Mikcijska urosonografija pojačana kontrastom (ceVUS)

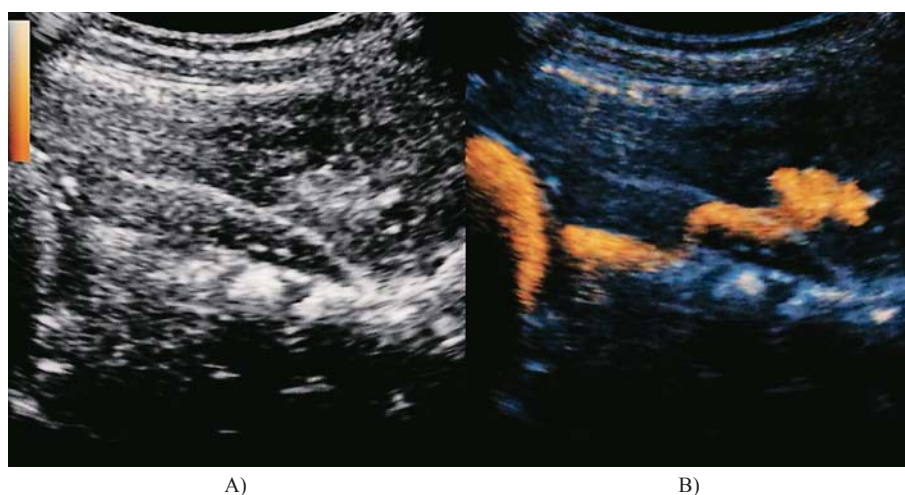
Posljednjih godina došlo je do daljnega revolucionarnog napretka ultrazvučne dijagnostike VUR-a zahvaljujući razvoju takozvane ultrazvučne tehnologije osjetljive na kontrast kao što je harmonični imaging osjetljiv na kontrast. Ova je tehnologija donijela visoku kontrastnu rezoluciju uz redukciju artefakata, a to je omogućilo vrlo visoku osjetljivost ove ultrazvučne metode u dijagnostici VUR-a. Spomenuta se ultrazvučna tehnologija temelji na detekciji mikromjehurića ultrazvučnoga kontrastnog sredstva koji se prikazuju u boji, a na podlozi ultrazvučnog prikaza B-moda. Ultra-



A) prikaz u B-modu (siva skala) / B-mod («gray scale») /  
B) prikaz softverom osjetljivim na kontrast uz kodiranje bojom / contrast specific software, color coding

Slika 2. Mikcijska urosonografija pojačana kontrastom (ceVUS). Mokraćni mjehur ispunjen ultrazvučnim kontrastnim sredstvom

Figure 2. Bladder filled with ultrasound contrast media



A) B-mod, siva skala / B-mod, gray scale /  
B) softver osjetljiv na kontrast, kodiranje bojom / contrast specific software, color coding

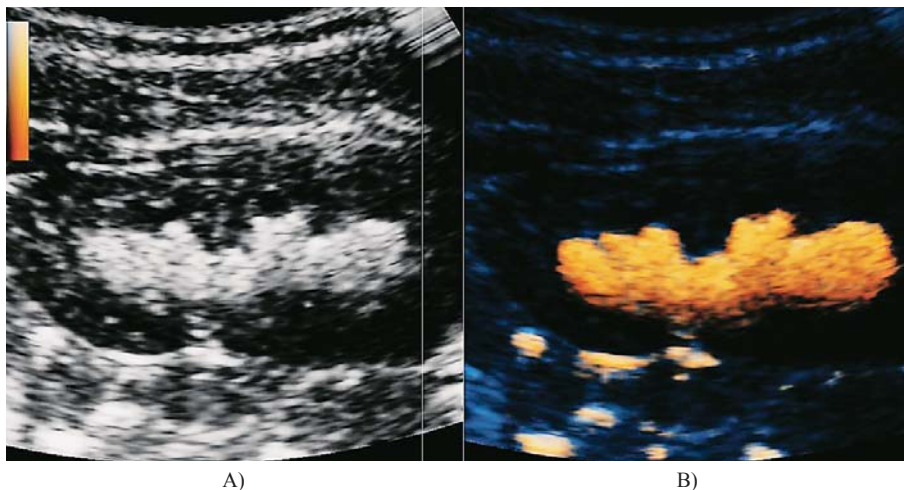
Slika 3. Mikcijska urosonografija pojačana kontrastom (ceVUS). Refluks kontrastnog sredstva u ureter i kanalni sustav bubrega

Figure 3. Contrast enhanced voiding urosonography (ceVUS). Reflux of the contrast media into the ureter and kidney collecting system

zvučni softver osjetljiv na kontrast različito se naziva kod različitih proizvođača ultrazvučnih uređaja (engl. *agent detection imaging – ADI*; *contrast tissue enhancement imaging – CTDI*; *true agent detection – TAD*).<sup>47</sup> Osjetljivost ove metode na prikaz mjehurića vrlo je visoka, što izrazito olakšava izvođenje pretrage te povećava sigurnost. Nakon što se mokraćni mjehur ispuni fiziološkom otopinom instilirana se ultrazvučno kontrastno sredstvo u količini od 1% instiliranog volumena fiziološke otopine (*USCA druge generacije, Sonovue*), pri čemu se lumen mokraćnog mjehura ispuni do očekivanog volumena te uz pomoć softvera osjetljivog na kontrast homogeno kontrastno opacificira (slika 2.). Nakon što je mokraćni mjehur primjereno ispunjen ultrazvučnim kontrastnim sredstvom potrebno je ultrazvučno prikazati retrovezikalno područje, odnosno područje trigonuma i ureteralnih ušća kako bi se uočilo širenje kontrasta iz mokraćnog mjehura u prevezikalne odsječke uretera. Pri

pojavi refluksa može se pratiti tok kontrasta kroz uretere, a pojava kontrastnog sredstva u kanalnom sustavu bubrega siguran je i pouzdan kriterij za vezikoureteralni refluks (slika 3.). Pri tome je potrebno procijeniti maksimalni stupanj dilatacije kanalnog sustava bubrega i uretera da bi se odredio stupanj refluksa, i to tijekom punjenja i tijekom mikcije. Prema potrebi moguće je napraviti softversku suptrakciju ultrazvučne slike B-moda te prikazati samo kontrast (*contrast only*) u kanalnom sustavu bubrega, odnosno uretera i mokraćnog mjehura (slika 4.).

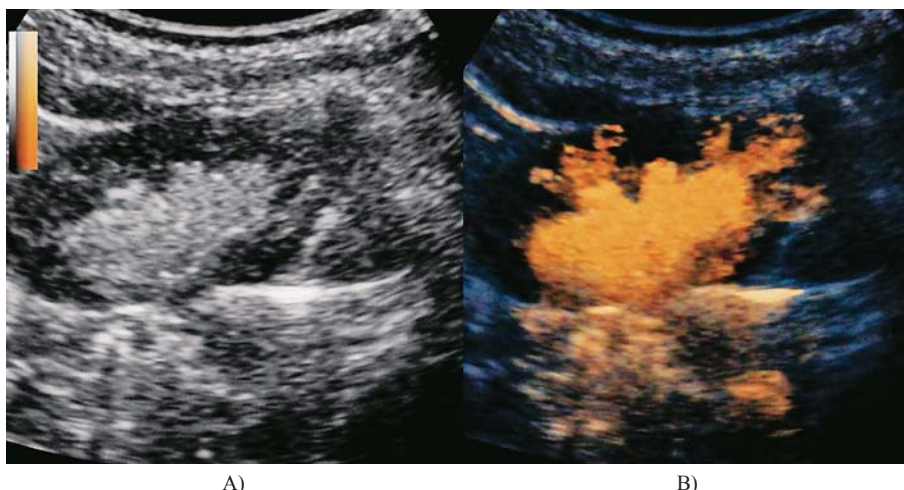
S obzirom na kvalitetu prikaza, softver osjetljiv na kontrast bitno reducira količinu potrebnog kontrasta te skraćuje trajanje pretrage. Ultrazvučni softver osjetljiv na kontrast omogućuje kodiranje ultrazvučnoga kontrastnog sredstva bojom da bi njegova uočljivost na podlozi ultrazvučnog prikaza B-moda (sive skale) bila još bolja. Ova se ultrazvučna metoda naziva mikcijska urosonografija pojačana kon-



A) softver osjetljiv na kontrast / contrast specific software  
B) softver osjetljiv na kontrast, kodiranje bojom / contrast specific software, color coding

Slika 4. Mikcijska urosonografija pojačana kontrastom (ceVUS). Prikaz refluksa kontrastnog sredstva u kanalni sustav bubrega softverom osjetljivim na kontrast

Figure 4. Contrast enhanced voiding urosonography (ceVUS). Reflux of the contrast media into the kidney collecting system; contrast specific software.



A) B-mod (siva skala) / B-mod («gray scale»)  
B) softver osjetljiv na kontrast (ceVUS) / contrast specific software (ceVUS)

Slika 5. Intrarenalni refluks (IRR). Prikaz prodora ultrazvučnoga kontrastnog sredstva u parenhim bubrega

Figure 5. Intrarenal reflux (IRR) Visualisation of ultrasound contrast media in the renal parenchyma.

trastom (engl. *contrast enhanced voiding urosonography* – ceVUS), a s obzirom na svoje prednosti, sve šire se rabi u dijagnostici i praćenju vezikoureteralnog refluksa. Osjetljivost ove metode viša je u usporedbi s rendgenskom mikcijskom cistouretrografijom.<sup>47,48</sup> Analiza muške uretre tijekom mikcije moguća je i kod mikcijske urosonografije perinealnim pristupom, ali nije toliko pouzdana i precizna kao kod rendgenske mikcijske cistouretrografije.<sup>48</sup>

Mikcijska urosonografija pojačana kontrastom (ceVUS) izvodi se ovako:

1. prethodni standardni (B-mod) ultrazvučni pregled mokraćnog sustava u položaju na leđima i trbuhu;
2. kateterizacija mokraćnog mjehura;
3. instilacija fiziološke otopine kroz uvedeni kateter (0,9%-tni NaCl);
4. instilacija ultrazvučnoga kontrastnog sredstva u količini od 1% instilirano volumena fiziološke otopine (kontrastno sredstvo druge generacije);
5. ultrazvučni pregled urotakta tijekom i nakon instilacije kontrastnog sredstva uz upotrebu softvera specifičnog za kontrast;
6. ultrazvučni pregled gornjeg i donjeg urotakta tijekom i nakon mikcije; analiza uretre tijekom mikcije.

Određivanje stupnja vezikoureteralnog refluksa tijekom procedure VUS-a i ceVUS-a podudarno je sa stupnjevanjem tijekom mikcijske cistouretrografije prema Internacionalnom sistemu radiografskog stupnjevanja VUR-a iz 1985. godine i dijeli se u pet stupnjeva.<sup>49,50</sup> Kod mikcijskih ultrazvučnih cistografskih metoda stupnjevanje refluksa temelji se na stupnju dilatacije uretera i kanalnog sustava bubrega ispunjenih kontrastom.<sup>51</sup> Upitan je pokušaj pojednostavnjenja stupnjevanja refluksa pri ultrazvučnoj cistografiji u samo tri stupnja jer ovakav reducirani način stupnjevanja VUR-a smanjuje potencijal mikcijske kontrastne ultrazvučne cistografije za finu gradaciju refluksa, a time smanjuje terapijski i prognostički potencijal metode.

Intrarenalni refluks (IRR) može se dijagnosticirati tijekom mikcijske cistouretrografije (MCUG), ali je i ultrazvučna cistografija pojačana kontrastom (ceVUS) vrlo osjetljiva metoda za dijagnosticiranje intrarenalnog refluksa. Intrarenalni refluks (IRR) pojava je intrarenalnog, odnosno intraparenhimnog širenja kontrasta tijekom vezikoureteralnog refluksa u tubularni sustav bubrega. Incidencija intrarenalnog refluksa kod MCUG-a kreće se u rasponu od 1 do 10%.<sup>52,53</sup> Smatra se da intrarenalni refluks pospješuje ožiljčavanje bubrega.<sup>54,55</sup> Pojava intrarenalnog refluksa povezana je s morfološkim karakteristikama bubrežne papile: papile konkavnog oblika imaju kosi završetak papilarnih kanalića, što djeluje kao valvularni mehanizam i štiti od retrogradnog toka urina u kanaliće medule bubrega, dok papile konkavnog oblika imaju završetak papilarnih kanalića pod pravim kutom i ostaju otvorene pri intrapelvičnom tlaku te dolazi do intrarenalnog refluksa.<sup>7</sup> U prilog ovoj teoriji jest i činjenica da su papile konkavnog oblika najčešće na polovima bubrega, gdje je ožiljčenje najčešće.<sup>55</sup> Pri ultrazvučnoj cistografiji pojačanoj kontrastom (ceVUS) pojava kontrastnih mikromjehurića izvan kontura kanalnog sustava, odnosno bubrežne čašice te ulazak kontrasta u parenhim bubrega dijagnostički su znakovi intrarenalnog refluksa (slika 5).<sup>56</sup>

#### Videourodinamika s ultrazvučnom urosonografijom pojačanom kontrastom

Poremećaji funkcije donjeg urotakta imaju važnu ulogu u patogenezi vezikoureteralnog refluksa, stoga je i urodi-

namsko ispitivanje važno u procjeni djeteta s refluksom.<sup>57-60</sup> Videourodinamika je metoda kojom se istodobno dobiva i funkcionalni i anatomski prikaz mokraćnog sustava, a uporabom dvolumenskog katetera može se aplicirati kontrastno sredstvo za prikaz mjehura i eventualnoga vezikoureteralnog refluksa, uz istodobno mjerenje intravezikalnih tlakova i volumena. Uobičajeno se ova metoda sastojala od istodobnog izvođenja urodinamske studije i rendgenske dijaskopije mokraćnog sustava.<sup>61-62</sup> Prednost je ove metode istodobni prikaz urodinamskih funkcionalnih parametara i anatomske detalja, što omogućuje bolje razumijevanje i procjenu disfunkcije donjega mokraćnog sustava. Dobiva se anatomske prikaz mokraćnog mjehura, vrata mjehura, sfinkterskog mehanizma za vrijeme punjenja i mokrenja uz istodobni kompjutorski prikaz intravezikalnog i abdominalnog tlaka, elektromiografije vanjskog uretralnog sfinktera te protoka urina. Fluoroskopija omogućava lociranje mjesta infravezikalne opstrukcije, dijagnosticiranje vezikoureteralnog refluksa (VUR), divertikula i trabekulacija stijenke mokraćnog mjehura, procjenu utjecaja urodinamskih parametara na VUR, oblika mjehura, konfiguracije uretre i pelvičnih mišića za vrijeme mokrenja. Zbog uporabe ionizirajućeg zračenja nakon fluoroskopije počela se rabiti direktna radionuklidna cistografija, a posljednjih nekoliko godina i ultrazvučne kontrastne cistografske metode da bi se izbjeglo ionizirajuće zračenje.<sup>63-64</sup>

Pretraga započinje ultrazvučnim pregledom bubrega i mokraćnog mjehura u položaju bolesnika na leđima i trbuhu. Pri tome se analiziraju položaj bubrega, veličina, dilatacija kanalnog sustava, širina parenhima te debljina stijenke mjehura i dilatacija uretera. Nakon mokrenja uvodi se dvolumenski uretralni kateter 7 ili 9F i rektalni jednolumenski kateter 8F, izmjeri se rezidualni urin, a zatim se mokraćni mjehur puni fiziološkom otopinom. Ultrazvučni monitoring provodi se cijelo vrijeme tijekom punjenja i mikcije te se kontinuirano može korelirati funkcionalna informacija na monitoru urodinamskog uređaja s morfološkim izgledom urotakta. Kod oko 30% očekivanog kapaciteta ili početka kontrakcija detruzora kroz kateter se aplicira ultrazvučni kontrast (*Sonovue, Bracco*). Uz upotrebu softvera osjetljivog na kontrast kontinuirano se monitoriraju oba bubrega i mjehur. Volumen i tlak pri kojem dolazi do nastanka refluksa imaju važnu ulogu za prognozu refluksa. Refluks koji se javlja kasno za vrijeme punjenja mjehura uz visoke intravezikalne tlakove ima najveću učestalost spontanog povlačenja, dok refluks koji se javlja kod niskih tlakova i kod malih volumena ima najlošiju prognozu.<sup>65-68</sup>

#### Zaključak

Ultrazvučne kontrastne cistografske metode, posebice mikcijska urosonografija pojačana kontrastom (ceVUS) postale su rutinske i stručno priznate metode dijagnostike VUR-a u dječjoj dobi. Osjetljivost ceVUS-a u detekciji VUR-a znatno je poboljšana razvojem ultrazvučnog kontrasta druge generacije i ultrazvučnog softvera osjetljivog na kontrast.<sup>69,70</sup> Metoda je sigurna, praktična i relativno jednostavno izvodiva, a za razliku od rendgenske i radionuklidne cistografije ne rabi se ionizirajuće zračenje. Također, dijagnostička pouzdanost ceVUS-a pokazala se boljom u usporedbi s radiološkim i nuklearnomedicinskim metodama dijagnostike refluksa.<sup>70</sup> Ova je metoda danas prepoznata i priznata kao sigurna i pouzdana slikovna dijagnostička metoda u dijagnostici VUR-a te je od Europske federacije za ultrazvuk u medicini i biologiji (ESUMB), Europskog udruženja urogenitalne radiologije (ESUR) i Europskog udruže-

nja pedijatrijske radiologije (ESPR) uvrštena u preporuke i protokole kao rutinska metoda slikovne dijagnostike vezikoureteralnog refluksa.<sup>71</sup> Prema istim preporukama, ultrazvučna cistografija pojačana kontrastom (ceVUS) uz upotrebu ultrazvučnog kontrasta druge generacije superiorna je metoda u usporedbi s MCUG-om i DRNC-om u detekciji i stupnjevanju VUR-a i treba je rabiti kao metodu izbora kada je to moguće. Urodinamske studije, koje imaju važnu ulogu u evaluaciji patogeneze vezikoureteralnog refluksa, također se umjesto tradicionalno primjenjivane rendgenske kontrastne studije mogu kombinirati s ultrazvučnom kontrastnom cistografijom, čime se izbjegava primjena ionizirajućeg zračenja.

## LITERATURA

- Zaffanello M, Franchini M, Brugnara M, Fanos V. Evaluating kidney damage from vesico-ureteral reflux in children. *Saudi J Kidney Dis Transpl* 2009;20:57–68.
- Sjöström S, Jodal U, Sixt R, Bachelard M, Sillén U. Longitudinal Development of Renal Damage and Renal Function in Infants With High Grade Vesicoureteral Reflux. *J Urol* 2009;181(5):2277–83.
- Novak TE, Mathews R, Martz K, Neu A. Progression of chronic kidney disease in children with vesicoureteral reflux: the North American Pediatric Renal Trials Collaborative Studies Database. *J Urol* 2009;182(4 Suppl):1678–81.
- Mingin G. Vesicoureteral reflux, urinary tract infection and renal scarring: sorting it all out. *J Urol* 2008;180:1884–5.
- McCarthy KF, Lin EC. Vesicoureteral Reflux Imaging. Dostupno na: <http://emedicine.medscape.com/article/414836-overview>. Datum pristupa: 8. veljače 2013.
- Bailey RR. The relationship of vesico-ureteric reflux to urinary tract infection and chronic pyelonephritis-reflux nephropathy. *Clin Nephrol* 1973;1:132–141.
- Hannez L, Wikstad I, Johansson L, Broberger O, Aperia A. Distribution of renal scars and intrarenal reflux in children with a past history of urinary tract infection. *Acta Radiol* 1987;28:443–6.
- Ransley PG, Risdon RA. Reflux nephropathy: effects of antimicrobial therapy on the evolution of the early pyelonephritic scar. *Kidney Int* 1981;20:733–42.
- Ransley PG, Risdon RA, Godley ML. High pressure sterile vesicoureteral reflux and renal scarring: an experimental study in the pig and minipig. *Contrib Nephrol* 1984;39:320–43.
- Schulman SL, Snyder HM 3<sup>rd</sup>. Vesicoureteral reflux and reflux nephropathy in children. *Curr Opin Pediatr* 1993;5:191–7.
- Rolleston GL, Shannon FT, Utley WL. Relationship of infantile vesicoureteric reflux to renal damage. *Br Med J* 1970;1:460–3.
- Rolleston GL, Maling TM, Hodson CJ. Intrarenal reflux and the scarred kidney. *Arch Dis Child* 1974;49:531–9.
- Hodson CJ, Maling TM, McManamon PJ, Lewis MG. The pathogenesis of reflux nephropathy (chronic atrophic pyelonephritis). *Br J Radiol* 1975;13(Suppl 13):1–26.
- Farhat WA, Nguyen HT. The changing concepts of vesicoureteral reflux in children. *Adv Urol* 2008;2008:767138.
- Darge K, Riedmiller H. Current status of vesicoureteral reflux diagnosis. *World J Urol* 2004;22:88–95.
- O'Hara SM. Vesicoureteral reflux: Latest Option for Evaluation in Children. *Radiology* 2001;221:283–4.
- Roić G, Cvitković Roić A, Palčić I, Miletić D. Mikcijska ultrazvučna cistografija uz kontrast osjetljivi softver u dijagnostici vezikoureteralnog refluksa. *Med Flumin* 2014;50:2:188–96.
- Roić G, Cvitković Roić A, Grmoja T i sur. Slikovne dijagnostičke metode u dijagnostici vezikoureteralnog refluksa: od početka do danas. *Paediatr Croat* 2014;58:51–8.
- Schneider K, Kruger-Stollfuss I, Ernst G, Kohn MM. Paediatric fluoroscopy – a survey of children's hospitals in Europe. I. Staffing, frequency of fluoroscopic procedures and investigation technique. *Pediatr Radiol* 2001;31:238–46.
- Cleveland RH, Constantinou C, Blickman JG, Jaramillo D, Webster E. Voiding cystourethrography in children: value of digital fluoroscopy in reducing radiation dose. *AJR Am J Roentgenol* 1992;158:137–42.
- Lebowitz RL, Olbing H, Parkkulainen KV, Smellie JM, Tamminen-Moebius TE. International system of radiographic grading of vesicoureteric reflux. *Pediatr Radiol* 1985;15:105–9.
- Dacher JN. Voiding cystourethrography. U: Fotter R (ur.). *Pediatric uro radiology*. Heidelberg–Berlin: Springer; 2001, str. 4–8.
- Gordon I. Nuclear medicine. U: Fotter R (ur.). *Pediatric uro radiology*. Heidelberg–Berlin, Springer, 2001, str. 27–40.
- Venhola M. Vesicoureteral reflux in children. *Tampere: Juvenes print Universitatis Oulensis*; 2011, str. 23–24.
- Dikshit MP, Acharya VN, Shikare S, Merchant S, Pardamani DS. Comparison of direct radionuclide cystography with micturating cystourethrography for the diagnosis of vesicoureteric reflux, and its correlation with cystoscopic appearances of the ureteric orifices. *Nephrol Dial Transplant* 1993;8:600–2.
- Poli-Merol ML, Francois S, Pfliger F, Lefebvre F, Roussel B, Liehn JC, Daoud S. Interest of direct radionuclide cystography in repeated urinary tract infection exploration in childhood. *Eur J Pediatr Surg* 1998;8:339–42.
- Polito C, Rambaldi PF, La Manna A, Mansi PL, Di Toro R. Enhanced detection of vesicoureteric reflux with isotopic cystography. *Pediatr Nephrol* 2000;14:827–30.
- Conway JJ, Kruglik GD. Effectiveness of direct and indirect radionuclide cystography in detecting vesicoureteral reflux. *J Nucl Med* 1976;17:81–3.
- Bower G, Lovegrove FT, Geijsel H, Van der Schaff A, Guelfi G. Comparison of »direct« and »indirect« radionuclide cystography. *J Nucl Med* 1985;26:465–8.
- Majd M, Kass EJ, Belman AB. Radionuclide cystography in children: comparison of direct (retrograde) and indirect (intravenous) techniques. *Ann Radiol (Paris)* 1985;28:322–8.
- Willi UV, Treves ST. Radionuclide voiding cystography. U: Treves ST (ur.). *Pediatric nuclear medicine*. New York: Springer-Verlag; 1985, str. 105–20.
- Treves ST, Gelfand M, Willi UV. Vesicoureteric reflux and radionuclide Cystography. U: Treves ST (ur.). *Pediatric Nuclear Medicine*. New York: Springer-Verlag; 1995, str. 411–29.
- Godley ML, Ransley PG, Parkhouse HF, Gordon I, Evans K, Peters AM. Quantitation of vesico-ureteral reflux by radionuclide cystography and urodynamics. *Pediatr Nephrol* 1990;4:485–90.
- Mozley PD, Heyman S, Duckett JW i sur. Direct vesicoureteral scyntygraphy: quantifying early outcome predictors in children with primary reflux. *J Nucl Med* 1994;35:1062–7.
- Lee SK, Chang Y, Park NH, Kim YH, Woo S. Magnetic resonance voiding cystography in the diagnosis of vesicoureteral reflux: comparative study with voiding cystourethrography. *J Magn Reson Imag* 2005;21:406–14.
- Teh HS, Gan JS, Ng FC. Magnetic resonance cystography: novel imaging technique for evaluation of vesicoureteral reflux. *Urology* 2005;65:793–4.
- Rubenstein JN, Maizels M, Kim SC, Houston JT. The PIC cystogram: a novel approach to identify »occult« vesicoureteral reflux in children with febrile urinary tract infection. *J Urol* 2003;169:2339–43.
- Hagerty JA, Maizels M, Cheng EY. The PIC Cystogram: Its place in the treatment algorithm of recurrent febrile UTIs. *Adv Urol* 2008:763620.
- Tremewan RN, Bailey RR, Little PJ, Maling TM, Peters TM, Tait JJ. Diagnosis of gross vesico-ureteric reflux using ultrasonography. *Br J Urol* 1976;48:431–5.
- Blane CE, DiPietro MA, Zerlin JM, Sedman AB, Bloom DA. Renal sonography is not a reliable screening examination for vesicoureteral reflux. *J Urol* 1993;150:752–5.
- Beyer HJ, Hofmann V, Brettschneider. The micturition sonourogram: a new possibility of determining vesicoureteral reflux in childhood. *Ultraschall* 1985;6:182–8.
- Martin WG, Schneider K, Lauer O, Fendel H, Pabst HW. Investigations for vesicoureteric reflux in children: ultrasound vs. radionuclide voiding cystography. *Uremia Invs* 1986;9:253–8.
- Siamplis D, Vasiou K, Giarmenitis S, Frimas K, Zavras G, Fezoulidis I. Sonographic detection of vesicoureteral reflux with fluid and air cystography: comparison with VCUG. *Röfo Fortschr Geb Röntgenstr Neuen Bildgeb Verfahr* 1996;165(2):166–9.
- Kaneko K, Kuwatsuru R, Fukuda Y i sur. Contrast sonography for detection of vesicoureteral reflux. *Lancet* 1994;344:687.
- Schliet R, Schuerman R, Niendorf HP. Basic properties and results of clinical trials of ultrasound contrast agents based on galactose. *Ann Acad Med* 1993;22:762–7.
- Nanda NC, Schliet R, Goldberg B. Advances in echo imaging using contrast enhancement, 2. izd. Dordrecht: Kluwer; 1997.
- Schneider M. SonoVue, a new ultrasound contrast agent. *Eur Radiol* 1999;(Suppl3):347–348.
- Darge K. Voiding urosonography with ultrasound contrast agents for the diagnosis of vesicoureteric reflux in children. I. Procedure. *Pediatr Radiol* 2008;38:40–53.
- Riccabona M, Avni FE, Blickman JG i sur. ESPR Uroradiology Task Force and ESUR Paediatric Working Group – Imaging recommendations in paediatric uroradiology, Part V: childhood cystic kidney disease, childhood renal transplantation and contrast-enhanced ultrasonography in children. *Pediatr Radiol* 2008;38:138–145.
- Lebowitz RL, Olbing H, Parkkulainen KV, Smellie JM, Tamminen-Moebius TE. International system of radiographic grading of vesicoureteric reflux. *Pediatr Radiol* 1985;15:105–109.

51. *Dacher JN*. Voiding cystourethrography. U: Fötter R. (ur.). Pediatric urology. Heidelberg–Berlin, Springer, 2001, str. 4–8.
52. *Darge K, Troeger J*. Vesicoureteral reflux grading in contrast-enhanced voiding urosonography. Eur J Radiol 2002;43:122–8.
53. *Gotoh T, Asano Y, Nonomura K, Togashi M, Koyanagi T*. Intrarenal reflux in children with vesicoureteral reflux. Nippon Hinyokika Gakkai Zasshi. 1991;82:1480–6.
54. *Cremin BJ*. Observations on vesico-ureteric reflux and intrarenal reflux: a review and survey of material. Clin Radiol 1979;30:607–21.
55. *Sang Woon Kim, Young Jae Im, Chang Hee Hong, and Sang Won Han*. The Clinical Significance of Intrarenal Reflux in Voiding Cystourethrography (VCUG). Korean J Urol 2010;51(1):60–63.
56. *Hodson CJ, Twohill SA*. The time factor in the development of sterile renal scarring following high-pressure vesicoureteral reflux. Contrib Nephrol 1984;39:358–69.
57. *Darge K, Trusen A, Gordjani N, Riedmiller H*. Intrarenal reflux: diagnosis with contrast-enhanced harmonic US. Pediatr Radiol 2003;33:729–31.
58. *Koff SA, Wagner TT, Jayanthi VR*. The relationship among dysfunctional elimination syndromes, primary vesicoureteral reflux and urinary tract infections in children. J Urol 1998;160:1019–22.
59. *Homsy YL*. Dysfunctional voiding syndromes and vesicoureteral reflux. Pediatr Nephrol 1994;8:116–21.
60. *Koff SA*. Relationship between dysfunctional voiding and reflux. J Urol 1992;148:1703–5.
61. *Cvitković A, Marić S*. Vezikoureteralni refluks u djece s urodinamskim poremećajima. Paediatr Croat 2002;46:1–5.
62. *Whiteside CG*. Videocystographic studies with simultaneous pressure and flow recordings. Br Med Bull 1972;28(3):214–9.
63. *Weerasinghe N, Malone PS*. The value of videourodynamics in the investigation of neurologically normal children who wet. Br J Urol 1993;71:539–42.
64. *Marks BK, Goldman HB*. Videourodynamic: indications and technique. Urol Clin North Am 2014;413:83–91.
65. *Ngo TC, Clark CJ, Wynne C, Kennedy WA*. Radiation exposure during pediatric videourodynamics. J Urol 2011;186(4 Suppl):1672–6.
66. *Malone PS*. Modification of therapy based on videourodynamics in neurologically normal children: Southampton 1988–1993. Br J Urol 1996;78(1):15.
67. *Ural Z, Ulman I, Avanoğlu A*. Bladder dynamics and vesicoureteral reflux: factors associated with idiopathic low urinary tract dysfunction in children. J Urol 2008;179:1564–7.
68. *Snodgrass W*. The impact of treated dysfunctional voiding on the non-surgical management of vesicoureteral reflux. J Urol 1998;160:1823–5.
69. *Willemsen J, Nijman RJM*. Vesicoureteral reflux and videourodynamic studies: results of a prospective study. Urology 2000;55:939–43.
70. *Darge K*. Voiding Urosonography: An Additional Important Indication for Use of US Contrast Agents. Radiology 2011;259(2):614–5.
71. *Riccabona M, Avni F, Damasio B i sur*: ESPR Uroradiology Task Force and ESUR Paediatric Working Group – Imaging recommendations in Paediatric Uroradiology, Part V: Childhood cystic kidney disease, childhood renal transplantation, and contrast-enhanced ultrasound in children. Pediatr Radiol 2012;42(10):1275–83.

## Vijesti

### News

Hrvatski liječnički zbor – Hrvatsko pedijatrijsko društvo  
Hrvatsko društvo za školsku i sveučilišnu medicinu  
Klinički bolnički centar Split – Klinika za dječje bolesti  
organiziraju

### HRVATSKU PROLJETNU PEDIJATRIJSKU ŠKOLU

**33. seminar za liječnike i medicinske sestre**  
**Split, 18.–22. travnja 2016.**

Na program ovogodišnjeg seminara su sljedeće teme:

1. GENETIKA
2. DJEČJA I ADOLESCENTNA PSIHIJATRIJA
3. PREVENTIVNI PROGRAMI U PEDIJATRIJI

**Informacije:** Prof. dr. sc. Vjekoslav Krželj  
Klinika za dječje bolesti, Klinički bolnički centar Split, 21 000 Split, Spinčićeva 1  
Tel. 021/556-303; 021/556-793; faks: 021/556-590  
E-mail: krzelj@kbsplit.hr; http://hpps.kbsplit.hr

**Kotizacija:** 1.000,00 kuna + PDV

