

**LIJEČENJE OŠTEĆENJA PROBAVNE CIJEVI
PRIMJENOM ENDOSKOPSKE STEZALJKE:
PRIKAZ SERIJE BOLESNIKA**

**THE OVER-THE-SCOPE-CLIP FOR THE TREATMENT
OF THE DIGESTIVE TUBE LEAKS AND TEARS: A CASE-SERIES**

HRVOJE IVEKOVIĆ, JADRANKA BRLJAK, BRANKO BILIĆ, PAVE MARKOŠ,
ROLAND PULANIĆ, RAJKO OSTOJIĆ, NADAN RUSTEMOVIĆ*

Deskriptori: Gastrointestinalna endoskopija – instrumentarij, metode; Gastrointestinalno krvarenje – kirurgija; Endoskopska hemostaza – instrumentarij, metode; Fistula – kirurgija; Perforacija crijeva – kirurgija; Anastomotsko propuštanje – kirurgija; Kirurški instrumenti; Ishod liječenja

Sažetak. Oštećenja probavne cijevi terapijski su izazov za liječnike koji se bave gastrointestinalnom endoskopijom. Nedavno je u kliničku praksu uvedena endoskopska stezaljka za nekirurško liječenje fistula, perforacija, anastomotskih propuštanja i refraktornih krvarenja. U članku prikazujemo iskustva o primjeni stezaljke u našoj seriji bolesnika. Endoskopska stezaljka primijenjena je kod devet ispitanika (šest muškaraca, tri žene, medijan dobi 72 godine, raspon 58 – 86 godina). Indikacije za primjenu stezaljke uključivale su: krvarenje iz gornjeg dijela probavne cijevi (neuspjeh endoskopske hemostaze kod pet ispitanika te velik promjer krvne žile kod jednog ispitanika), endoskopsko liječenje fistula probavne cijevi kod dva ispitanika te liječenje ijtrogene perforacije sigme kod jednog ispitanika. Upotrebljavane su stezaljke s oštrim i tupim zupcima i dvostruki hvatač. Kod svih ispitanika iskorištena je samo jedna stezaljka i nije se rabila dodatna endoskopska terapija. Registrirana je 100%-tna tehnička primjena stezaljke. U podgrupi bolesnika s krvarenjima klinički uspjeh iznosio je 50%, a kod ispitanika s perforacijama i fistulama 67%. Prosječno vrijeme praćenja bolesnika bilo je 34 dana (raspon 3 – 452). Endoskopska stezaljka siguran je i učinkovit pribor za endoskopsko liječenje oštećenja probavne cijevi. Ipak, klinički uspjeh procedure bio je manji u podgrupi bolesnika s krvarenjem iz gornjeg dijela probavne cijevi, uglavnom zbog primjene stezaljki s oštrim zupcima.

Descriptors: Endoscopy, gastrointestinal – instrumentation, methods; Gastrointestinal hemorrhage – surgery; Hemostasis, endoscopic – instrumentation, methods; Fistula – surgery; Intestinal perforation – surgery; Anastomotic leak – surgery; Surgical instruments; Treatment outcome

Summary. Digestive tube damages represent a therapeutic challenge for the gastrointestinal endoscopists. Recently, a novel device – the-over-the-scope clip (OTSC) – has been introduced for non-surgical treatment of gastrointestinal perforations, fistula, anastomotic leaks and refractory gastrointestinal bleeds. This study aimed to evaluate the therapeutic efficacy of OTSC in our case series. A total of nine patients were included (six males, median age 72 years, range 58-86). The indications were upper gastrointestinal bleeding (refractory to standard endoscopic treatment: five patients, a vessel with a large caliber: one patient), fistula in two patients, and iatrogenic perforation of the sigmoid colon in one patient. Atraumatic and traumatic versions of OTSCs with twin graspers were used. All of the patients were treated with only one OTSC, and none of the patients required additional endoscopic treatment. The OTSC procedure had 100% technical success. In a subgroup of patients with perforation and fistulae, the clinical success was 67%, whereas in those with the bleedings it was 50%. The median follow-up was 34 days (range: 3-452). OTSC is a safe and effective device for closure of perforations and leaks. However therapeutic efficacy was suboptimal in patients with the upper gastrointestinal bleedings possibly due to the application of the sharp-teeth OTSC.

Liječ Vjesn 2016;138:79–84

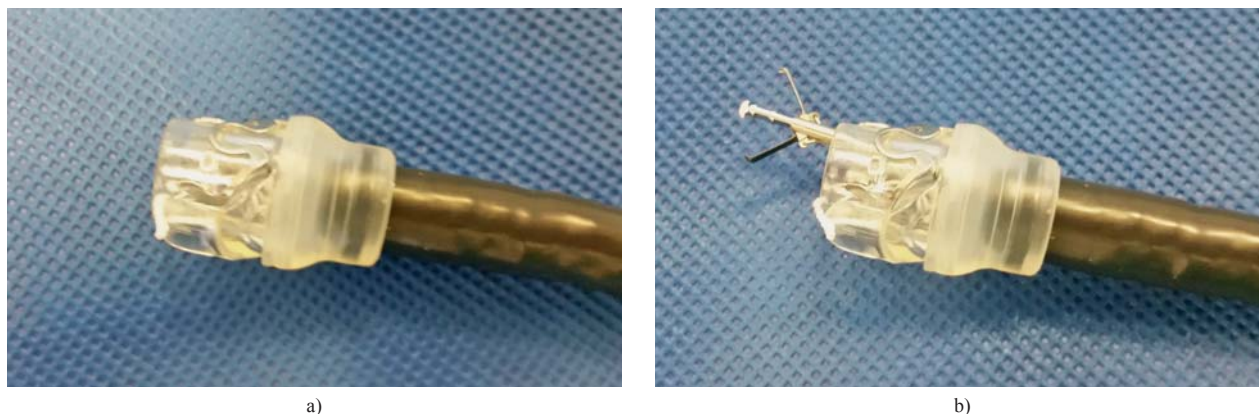
Oštećenja probavne cijevi mogu nastupiti spontano (prilikom ingestije stranih tijela ili pri Boerhaaveovu sindromu), ijtrogeno (pri izvođenju endoskopskih ili kirurških zahvata u abdomenu) ili kao posljedica patoloških procesa (fistulizirajući oblik Crohnove bolesti ili perforacije i penetracije kod malignoma). Neovisno o etiologiji ova su stanja terapijski izazov za liječnike koji se bave gastrointestinalnom endoskopijom. Posebno neugodnu situaciju čine ijtrogene endoskopske perforacije, koje, iako rijetke, znatno pogoršavaju morbiditet i mortalitet bolesnika.^{1,2} Prema prijavljenim podacima ovaj se rizik kreće u rasponu od 0,01 do 0,3% pri izvođenju dijagnostičkih procedura, sve do 0,2

– 5% prilikom izvođenja naprednih endoskopskih intervencija poput endoskopske mukozne resekcije i submukozne disekcije.^{3,4}

* **Zavod za gastroenterologiju i hepatologiju, Klinika za unutrašnje bolesti Medicinskog fakulteta Sveučilišta u Zagrebu, KBC Zagreb** (dr. sc. Hrvoje Iveković, dr. med.; Jadranka Brljak, mag. med. techn.; Branko Bilić, dr. med.; Pave Markoš, dr. med.; prof. dr. sc. Roland Pulanić, dr. med.; prof. dr. sc. Rajko Ostojić, dr. med.; prof. dr. sc. Nadan Rustemović, dr. med.)

Adresa za dopisivanje: Dr. sc. H. Iveković, Zavod za gastroenterologiju i hepatologiju, Klinika za unutrašnje bolesti Medicinskog fakulteta u Zagrebu, KBC Zagreb, Kišpatičeva 12, 10000 Zagreb

Primljeno 11. ožujka 2015., prihvaćeno 21. ožujka 2015.



Slika 1. a) Endoskopska stezaljka postavljena na vrh endoskopa; b) endoskopska stezaljka s dvostrukim hvatačem plasiranim kroz radni kanal endoskopa

Figure 1. a) The over-the-scope clip mounted at the tip of the endoscope; b) the over-the-scope clip with a twin grasper inserted through the working channel of the endoscope

S druge strane, prema podacima iz kirurških serija bolesnika, anastomotsko propuštanje prilikom Roux-en-Y želučane prenosnice prijavljeno je u rasponu od 0,4 do 5,2% bolesnika, pri resekciji želudca zbog malignoma u 1,6 – 13,6% slučajeva, a prilikom resekcije kolorektalnog karcinoma u njih 3 – 33%.⁵⁻⁷ Mortalitet u bolesnika s kirurškim komplikacijama kreće se u rasponu od 5 do 20%.^{6,8-10}

Tradicionalan način zbrinjavanja oštećenja probavne cijevi, kao i krvarenja refraktornih na endoskopsku terapiju, bio je kirurški. Pod uvjetom da je perforacija rano prepoznata moguće je endoskopsko zbrinjavanje na mjestu uporabom pribora poput kvačica i proširnica, gumiligatura ili ljepila.¹¹ K tomu, u endoskopsku je praksu 2008. godine uvedena stezaljka koja povećava potencijal intraluminalnog liječenja oštećenja probavne cijevi.^{12,13} Stezaljka se sastoji od nitinolne kvačice nasadene na transparentnu kapicu, koja se postavlja na vrh endoskopa (engl. *the over-the-scope clip*), slično ligatoru s gumicama za liječenje varikoziteta jednjaka (slika 1. a). Kvačica na svojem vrhu ima zupce pa oblikom podsjeća na zamku za medvjedu (*bear-claw*).¹⁴ Uporabom specijaliziranog pribora poput dvostrukog hvatača (*twin grasper*) (slika 1. b) ili sidra (*anchor*) moguće je navlačenje rubova oštećenja pod transparentnu kapicu i potom mehaničko zatvaranje stezaljkom.¹²

Endoskopska stezaljka uvedena je u rutinsku praksu Centra intervencijske gastroenterologije Kliničkoga bolničkog centra Zagreb 2012. godine i u članku prikazujemo svoja iskustva u radu s tim suvremenim endoskopskim priborom.

Materijal i metode

U ispitivanje su bili uključeni bolesnici liječeni u Referentnom centru za intervencijsku gastroenterologiju KBC-a Zagreb u periodu od svibnja 2012. godine do siječnja 2015. godine s krvarenjem iz probavne cijevi, u kojih hemostaza nije bila postignuta standardnim endoskopskim priborom, te bolesnici s gastrointestinalnim fistulama i perforacijama. Ispitanici mlađi od 18 godina i oni koji nakon informiranja o zahvatu nisu pristali na izvođenje endoskopije bili su isključeni iz ispitivanja.

Sve procedure učinjene su standardnim gastrointestinalnim endoskopom (Olympus Evis Exera II, HD-180, Olympus, Tokio, Japan), uz potpisan pristanak informiranog bolesnika. Pribor u ispitivanju sastojao se od endoskopske

stezaljke (*over-the-scope-clip*, OVESCO GmbH, Tübingen, Njemačka) s oštrim (traumatskim) i tupim (atraumatskim) zupcima.

Stezaljku su postavili liječnici endoskopičari iskusni u radu sa standardnim hemostatskim priborom i omčama. Prilikom primjene endoskopske stezaljke uglavnom se upotrebljavala tehnika *usiši i zahvati* (*suck-and-entrap*). Zahvati su učinjeni u endoskopskim salama, s time da se u ispitanika s defektima probavne cijevi uspjeh procedure naknadno provjeravao radiološki. Tehnički uspjeh zahvata bio je definiran adekvatnom primjenom stezaljke na ciljnu leziju, a klinički rješavanjem problema u podlozi (adekvatna hemostaza ili zatvaranje defekta stijenke probavne cijevi). Neuspjeh zahvata bio je definiran kao neadekvatna primjena stezaljke i/ili nerješavanje kliničkog problema.

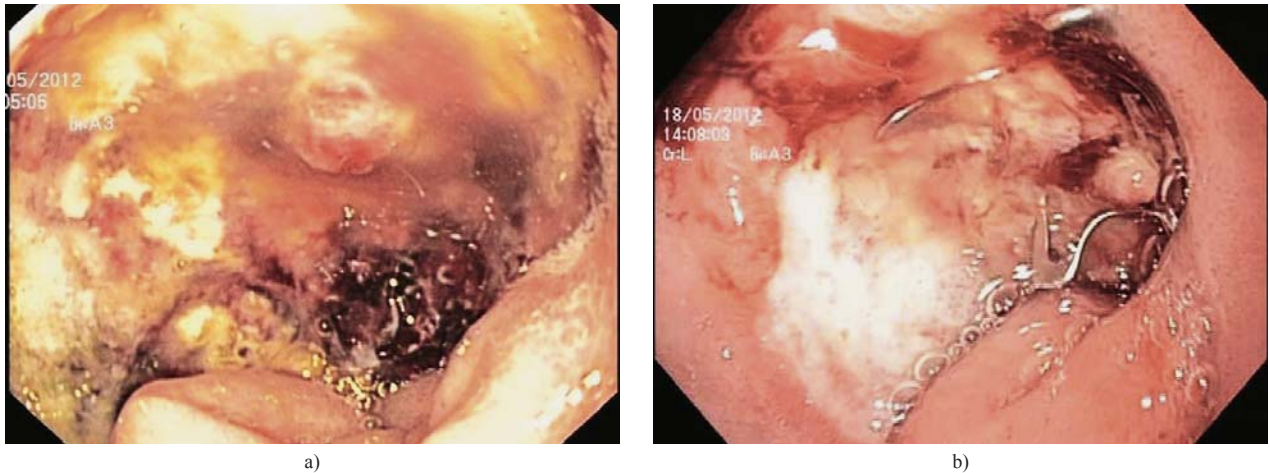
Prikupljeni su ovi podatci: demografske karakteristike bolesnika, indikacija za primjenu endoskopske stezaljke, tip stezaljke (s oštrim ili tupim zupcima), pripadajući pribor (hvatač ili sidro) te pomoćna terapija (plasiranje endoskopske proširnice, fibrinskog ljepila itd.), komplikacije prilikom zahvata (anesteziološke, endoskopske ili one povezane sa samom stezaljkom) i vrijeme praćenja bolesnika nakon zahvata.

Rezultati

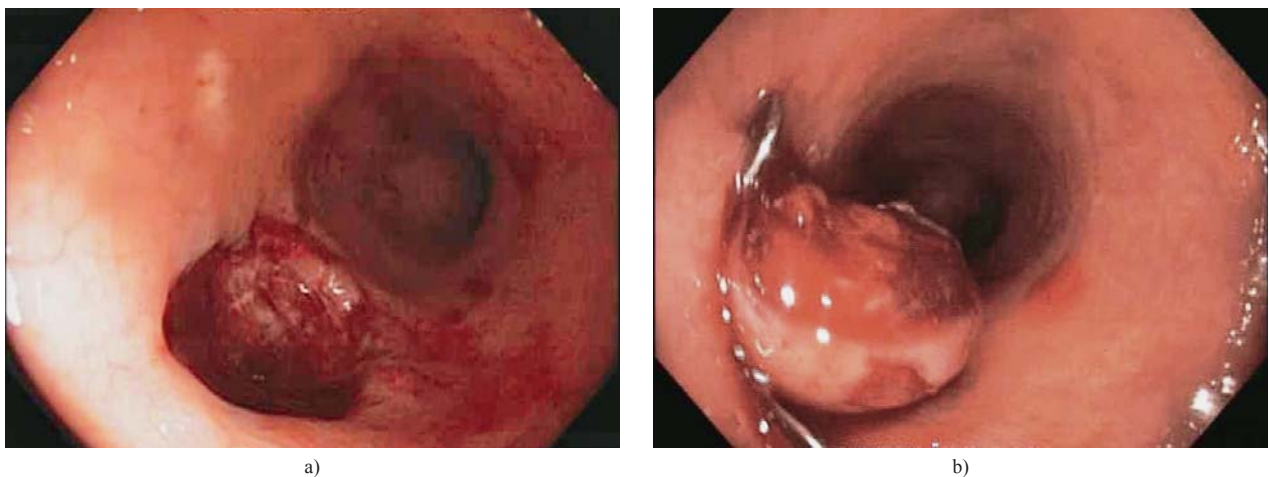
U ispitivanje je bilo uključeno 9 bolesnika (šest muškaraca, tri žene, medijan dobi 72 godine, raspon 58 – 86 godina). Kod ovih bolesnika učinjena je 21 endoskopija (17 gornjih i 4 donje), a prosječno vrijeme praćenja bilo je 34 dana (raspon 3 – 452 dana). Kliničke karakteristike ispitanika i uspjeh procedure prikazani su u tablici 1.

Stezaljka s oštrim zupcima upotrijebljena je u 7 ispitanika, a s tupim zupcima u 2 ispitanika. Od pomoćnog pribora hvatač je upotrijebljen u dva zahvata, dok upotreba sidra nije zabilježena.

U našoj seriji bolesnika stezaljka je primijenjena kao druga linija endoskopske hemostaze kod bolesnika s recidivom krvarenja iz gornjeg dijela probavne cijevi, a nakon neuspjeha primarne hemostaze s pomoću kvačica. Kod dvije bolesnice radilo se o recidivu krvarenja iz želučanog vrijeda (ispitanici br. 5 i 9), dok se kod trojice ispitanika radilo o krvarenju iz: duodenalnog vrijeda (ispitanik br. 1), duodenalnog divertikula (ispitanik br. 6) i laceracije kardije (ispitanik br. 8). Kod bolesnice s krvarenjem iz duodenalnog



Slika 2. a) Peptički vrijed s krvnom žilom velikog promjera; b) uspješna hemostaza primjenom endoskopske stezaljke (ispitanik br. 1)
Figure 2. a) Peptic ulcer with a large caliber vessel; b) successful hemostasis with the over-the-scope clip (patient no 1)



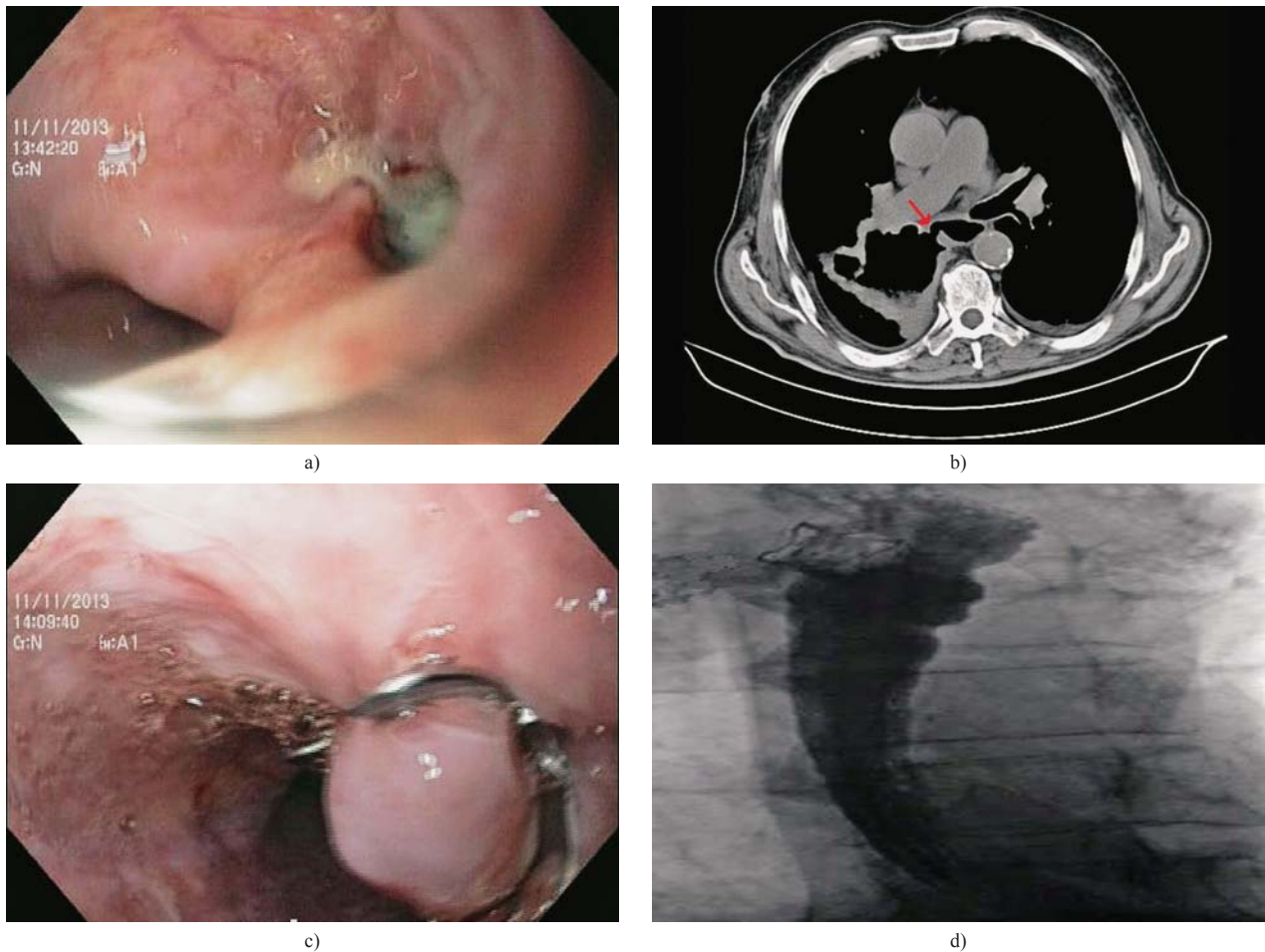
Slika 3. a) Ijatrogena perforacija u sigmi; b) uspješno zatvaranje oštećenja primjenom endoskopske stezaljke (ispitanik br. 4)
Figure 3. a) Iatrogenic perforation in the sigmoid colon; b) a full thickness closure with the over-the-scope clip (patient no 4)

Tablica 1. Kliničke karakteristike ispitanika i uspjeh procedure
Table 1. Clinical characteristics and procedure success

Br. ispitanika Patient No	Dob/spol Age/Sex	Dijagnoza Diagnosis	Prethodna endoth. Previous endoth.	Tehnički uspjeh Technical success	Klinički uspjeh Clinical success	Period praćenja (d) Follow-up period (d)
1	M/58	recidiv krvarenja iz DU rebleeding from DU	kvačice hemoclips	Da Yes	Ne No	365
2	Ž/86 F/86	rektovaginalna fistula rectovaginal fistula	bez none	Ne No	Ne No	13
3	M/72	DU s velikom žilom DU with a large vessel	bez none	Da Yes	Da Yes	82
4	M/85	ijatrogena perforacija sigme iatrogenic perforation of sigmoid colon	bez none	Da Yes	Da Yes	452
5	Ž/62 F/62	recidiv krvarenja iz ŽU rebleeding from VU	kvačice hemoclips	Da Yes	Da Yes	34
6	M/70	recidiv krvarenja iz duod. divertikula rebleeding from duodenal diverticulum	kvačice hemoclips	Da Yes	Ne No	3
7	M/75	ezofagotrahealna fistula esophagotracheal fistula	bez none	Da Yes	Da Yes	48
8	M/72	Mallory-Weissov sindrom Mallory-Weiss syndrome	kvačice hemoclips	Da Yes	Ne No	4
9	Ž/71 F/71	recidiv krvarenja iz ŽU rebleeding from VU	kvačice hemoclips	Da Yes	Da Yes	32

Kratice/Legends:

M = muški/male, Ž/F = ženski/female, DU = duodenalni ulkus/duodenal ulcer, ŽU/VU = želučani ulkus/ventricular ulcer, endoth = endoskopska terapija/endoscopic treatment, d = dan/days



Slika 4. Uspješno endoskopsko liječenje ezofagomediastinalne fistule primjenom endoskopske stezaljke: a) fistulozni otvor u proksimalnoj trećini jednjaka; b) MSC T toraksa s prikazom komunikacije između jednjaka i mediastinuma (crvena strelica); c) uspješna aplikacija endoskopske stezaljke; d) kontrolni rendgenogram jednjaka bez ekstraluminacije kontrasta (ispitanik br. 7)

Figure 4. Successful endoscopic treatment of an esophagomediastinal fistula with the over-the-scope clip: a) a fistulous orifice located at the proximal third of the esophagus; b) MSC T of the thorax, indicating communication between esophagus and mediastinum (red arrow); c) successful application of the over-the-scope clip; d) no extraluminal contrast was seen at the follow-up esophagogram (patient no 7)

vrijeda i velikim promjerom krvne žile (ispitanica br. 3) endoskopska stezaljka bila je primijenjena kao primarni oblik endoskopske hemostaze (slika 2.). Iako je ukupni tehnički uspjeh procedure u ovoj podskupini bolesnika bio 100% (6/6), kod muških ispitanika registrirane su komplikacije nakon postavljene stezaljke u smislu ponovne pojave krvarenja koje su nalagale kirurško liječenje, i to resekciju želuca tipa Billroth II (kod ispitanika br. 1), duodenotomiju i direktno prešivanje mjesta krvarenja (ispitanik br. 6) te gastrotomiju i eksciziju mjesta krvarenja (ispitanik br. 8).

Drugu podgrupu u našem prikazu činili su bolesnici s intraluminalnim defektima probavne cijevi. Kod ispitanika br. 4 radilo se o ijatrogeno perforaciji sigme nakon dijagnostičke kolonoskopije koja je uspješno sanirana primjenom stezaljke (slika 3.). Kod ispitanika br. 7 s adenokarcinomom bronha endoskopska je stezaljka primijenjena u liječenju ezofagotrahealne fistule (slika 4.), a kod bolesnice s rektovaginalnom fistulom nakon prethodne sklerozacije hemoroida (ispitanica br. 2) postavljanje stezaljke nije bilo uspješno zbog neadekvatnog skupljanja rubova defekta u kapicu uređaja. Ukupni tehnički uspjeh procedura u našoj seriji bolesnika (neovisno o indikaciji) bio je 89% (8/9), a klinički 56% (5/9).

Rasprava

Općenito, endoskopsko liječenje oštećenja probavne cijevi imitira kirurške principe poput zatvaranja samog oštećenja primjenom kvačica ili diverzijom intraluminalnog sadržaja primjenom proširica (stentova). Međutim, u ovom kontekstu, postoje stanovita ograničenja standardnog endoskopskog pribora. Kvačice koje se plasiraju kroz radni kanal endoskopa nemaju adekvatnu tenzijsku snagu za zatvaranje oštećenja većih od 5 mm, niti su učinkovite kod fibroznih rubova fistula ili perforacija.¹¹ K tomu, endoskopska intervencija nije uvijek moguća kod krvavećih lezija s velikim promjerom krvnih žila ili kod onih lociranih na zahtjevnim pozicijama u probavnoj cijevi, poput stražnje stijenke dvanaesnika.¹⁵ Također primjena proširica nosi stanovite rizike vezane uz samu proceduru, kao i pripadajuće komplikacije nakon njihova postavljanja poput migracije ili penetracije.¹⁶

Za razliku od standardnih kvačica, stezaljka se plasira »na endoskop«, pa je – zahvaljujući većoj tenzijskoj snazi, s jedne strane, te dizajnu zubaca i promjeru stezaljke, s druge strane, – moguće snažnom sukciom i/ili primjenom pripadajućeg pribora »uhvatiti« lezije većeg promjera te zatvoriti defekt stezanjem cijele stijenke probavne cijevi (full

thickness closure).¹² Ovime se obilaze ograničenja postojećeg endoskopskog pribora u liječenju oštećenja probavne cijevi.

Do sada su provedena brojna ispitivanja kojima je dokazana vrijednost endoskopske stezaljke pri raznim intraluminalnim poremećajima probavne cijevi, u rasponu od refraktornih krvarenja, preko anastomotskih propuštanja, fistula i perforacija.^{13,14,17-27} Tehnički uspješna primjena stezaljke prijavljena u ovim ispitivanjima kreće se u rasponu od 87,5 do 100%, a klinički uspjeh u rasponu od 57 do 100%. Iako su naši ukupni rezultati u skladu s navedenim podacima, nameću se neka pitanja vrijedna diskusije. Naime, kod tri bolesnika u našoj seriji, kod kojih se radilo o recidivu krvarenja iz gornjeg dijela probavne cijevi (ispitanici br. 1, 6 i 8), registriran je klinički neuspjeh procedure. Moguće objašnjenje uključuje primjenu stezaljki s oštrim vrhom kod navedenih bolesnika.

Naime, za sada ne postoje jasne preporuke u kojim kliničkim scenarijima treba rabiti koji tip zubaca. Prema našim rezultatima, traumatski zupci primjereniji su za hemostazu kod krvarećih vrjedova s tvrdom, kaloznom bazom i kod onih u želudcu. S obzirom na tanku stijenk, stezaljke s ovim tipom zubaca trebalo bi izbjegavati u dvanaesniku i jednjaku. U ovim lokacijama primjerenija je primjena tupih, atraumatskih zubaca.

Osim tehničkih osobitosti neuspjeha endoskopske hemostaze kod ova tri bolesnika treba imati u vidu i popratni komorbiditet. Diseminirana maligna bolest (karcinoid lijevog bubrega sa zahvaćanjem paraaortalnih limfnih čvorova, ispitanik br. 1), bubrežno zatajenje u sklopu sistemskog vaskulitisa (ispitanik br. 6) te ishemička kardiomiopatija (ispitanik br. 8), *per se* su čimbenici rizika od pojave krvarenja iz gornjeg dijela probavne cijevi.²⁸

Iako u ovom ispitivanju nismo registrirali komplikacije vezane za samu proceduru, na umu treba imati nekoliko tehničkih aspekata prilikom postavljanja stezaljke. Kapica na vrhu endoskopa znatno ograničava vidno polje pa je adekvatna priprema bolesnika za pregled veoma važna. Ovo se napose odnosi na intervencije u kolonu, kada ostatci stolice zaprljaju vanjsku plohu kapice ili prilikom sukcije ulaze u njezin radni prostor. Nadalje, okidanje stezaljke kritični je moment procedure pa u slučajevima kada se rabi pomoćni pribor poput hvatača ili sidra, posebnu pozornost treba posvetiti tomu da se distalni kraj pribora zajedno s rubovima lezije nalazi u kapici. U suprotnome neće biti postignuto mehaničko zatvaranje defekta, već će se – još pogubnije – »zarobiti« upotrijebljeni pribor. Također postoji rizik od zatvaranja cijelog lumena probavne cijevi ako stezaljka nije adekvatno postavljena. Rješavanje ovih komplikacija moguće je jedino kirurškom intervencijom. Konačno, uklanjanje neadekvatno plasirane stezaljke poseban je izazov. Prema nekim ispitivanjima neadekvatno plasirana stezaljka može se osloboditi primjenom argonske plazme.²⁹

Manjkavosti našeg prikaza serije bolesnika uključuju malen broj i heterogeni skupinu bolesnika te primjenu različitih tipova stezaljki. Također treba imati na umu da su ove procedure izvedene u tercijarnoj ustanovi, s ispitivačima koji su eksperti u intervencijskoj endoskopiji. Stoga je otvoreno pitanje valjanosti rezultata u ustanovama sekundarnog tipa.

U zaključku ističemo da endoskopska stezaljka ima potencijal u endoskopskom liječenju oštećenja probavne cijevi. Analogno krvarenjima iz gornjeg dijela probavne cijevi, gdje je endoskopska intervencija gotovo potpuno zamijeni-

la kirurško liječenje, valja očekivati da će slična paradigma »štednje kirurga« zaživjeti i u složenim kliničkim scenarijima poput pojave recidiva krvarenja iz gornjeg dijela probavne cijevi nakon neuspjeha primarne endoskopske hemostaze i liječenja intraluminalnih oštećenja probavne cijevi.

LITERATURA

- Hagel AF, Boxberger F, Dauth W, Kessler HP, Neurath MF, Raitel M. Colonoscopy-associated perforation: a 7-year survey of in-hospital frequency, treatment and outcome in a German university hospital. *Colorectal Dis* 2012;14(9):1121-5.
- Shi X, Shan Y, Yu E i sur. Lower rate of colonoscopic perforation: 110,785 patients of colonoscopy performed by colorectal surgeons in a large teaching hospital in China. *Surg Endosc* 2014;28(8):2309-16.
- Panteris V, Haringsma J, Kuipers EJ. Colonoscopy perforation rate, mechanisms and outcome: from diagnostic to therapeutic colonoscopy. *Endoscopy* 2009;41(11):941-51.
- Samalavicius NE, Kazanavicius D, Lunevicius R i sur. Incidence, risk, management, and outcomes of iatrogenic full-thickness large bowel injury associated with 56,882 colonoscopies in 14 Lithuanian hospitals. *Surg Endosc* 2013;27(5):1628-35.
- Sakuramoto S, Kikuchi S, Futawatari N i sur. Laparoscopy-assisted pancreas- and spleen-preserving total gastrectomy for gastric cancer as compared with open total gastrectomy. *Surg Endosc* 2009;23(11):2416-23.
- Griffith PS, Birch DW, Sharma AM i sur. Managing complications associated with laparoscopic Roux-en-Y gastric bypass for morbid obesity. *Can J Surg* 2012;55:329-36.
- Kim MG, Kim BS, Kim TH i sur. The effects of laparoscopic assisted total gastrectomy on surgical outcomes in the treatment of gastric cancer. *J Korean Surg Soc* 2011;80:245-50.
- Fullum TM, Aluka KJ, Turner PL. Decreasing anastomotic and staple line leaks after laparoscopic Roux-en-Y gastric bypass. *Surg Endosc* 2009;23(6):1403-8.
- Mirnezami A, Mirnezami R, Chandrakumaran K, Sasapu K, Sagar P, Finan P. Increased local recurrence and reduced survival from colorectal cancer following anastomotic leak: systematic review and meta-analysis. *Ann Surg* 2011;253(5):890-9.
- Branagan G, Finnis D. Prognosis after anastomotic leakage in colorectal surgery. *Dis Colon Rectum* 2005;48(5):1021-6.
- Baron TH, Wong Kee Song LM, Zielinski MD, Emura F, Fotoohi M, Kozarek RA. A comprehensive approach to the management of acute endoscopic perforations (with videos). *Gastrointest Endosc* 2012;76(4):838-59.
- Schurr MO, Arezzo A, Ho C-N, Anhoek G, Buess G, Di Lorenzo N. The OTSC clip for endoscopic organ closure in NOTES: device and technique. *Minim Invas Ther Allied Technol* 2008;17(4):262-6.
- Repici A, Arezzo A, De Caro G i sur. Clinical experience with a new endoscopic over-the-scope clip system for use in the GI tract. *Dig Liver Dis* 2009;41(6):406-10.
- Mönkemüller K, Peter S, Toshniwal J i sur. Multipurpose use of the »bear claw« (over-the-scope-clip system) to treat endoluminal gastrointestinal disorders. *Dig Endosc* 2014;26(3):350-7.
- Anastassiades CP, Baron TH, Wong Kee Song LM. Endoscopic clipping for the management of gastrointestinal bleeding. *Nat Clin Pract Gastroenterol Hepatol* 2008;5(10):559-68.
- Van Boeckel PGA, Dua KS, Weusten BLAM i sur. Fully covered self-expandable metal stents (SEMS), partially covered SEMS and self-expandable plastic stents for the treatment of benign esophageal ruptures and anastomotic leaks. *BMC Gastroenterol* 2012;12(1):19.
- Mennigen R, Colombo-Benkmann M, Senninger N, Laukoetter M. Endoscopic closure of postoperative gastrointestinal leakages and fistulas with the Over-the-Scope Clip (OTSC). *J Gastrointest Surg* 2013;17(6):1058-65.
- Manta R, Galloro G, Mangiavillano B i sur. Over-the-scope clip (OTSC) represents an effective endoscopic treatment for acute GI bleeding after failure of conventional techniques. *Surg Endosc* 2013;27(9):3162-4.
- Sandmann M, Heike M, Faehndrich M. Application of the OTSC system for the closure of fistulas, anastomosal leakages and perforations within the gastrointestinal tract. *Z Gastroenterol* 2011;49(8):981-5.
- Albert JG, Friedrich-Rust M, Woeste G i sur. Benefit of a clipping device in use in intestinal bleeding and intestinal leakage. *Gastrointest Endosc* 2011;74(2):389-97.
- Kirschniak A, Kratt T, Stüker D, Braun A, Schurr M-O, Königsrainer A. A new endoscopic over-the-scope clip system for treatment of lesions and bleeding in the GI tract: first clinical experiences. *Gastrointest Endosc* 2007;66(1):162-7.
- Haito-Chavez Y, Law JK, Kratt T i sur. International multicenter experience with an over-the-scope clipping device for endoscopic mana-

- gement of GI defects (with video). *Gastrointest Endosc* 2014;80(4): 610–22.
23. *Seebach L, Bauerfeind P, Gubler C.* »Sparing the surgeon«: clinical experience with over-the-scope clips for gastrointestinal perforation. *Endoscopy* 2010;42(12):1108–11.
 24. *Weiland T, Fehlker M, Gottwald T, Schurr MO.* Performance of the OTSC System in the endoscopic closure of iatrogenic gastrointestinal perforations: a systematic review. *Surg Endosc* 2013;27(7):2258–74.
 25. *Weiland T, Fehlker M, Gottwald T, Schurr MO.* Performance of the OTSC System in the endoscopic closure of gastrointestinal fistulae—a meta-analysis. *Minim Invas Ther Allied Technol* 2012;21(4): 249–58.
 26. *Arezzo A, Verra M, Reddavid R, Cravero F, Bonino MA, Morino M.* Efficacy of the over-the-scope clip (OTSC) for treatment of colorectal postsurgical leaks and fistulas. *Surg Endosc* 2012;26(11):3330–3.
 27. *Parodi A, Repici A, Pedroni A, Bianchi S, Conio M.* Endoscopic management of GI perforations with a new over-the-scope clip device (with videos). *Gastrointest Endosc* 2010;72(4):881–6.
 28. *Barkun A, Bardou M, Marshall JK.* Consensus recommendations for managing patients with nonvariceal upper gastrointestinal bleeding. *Ann Intern Med* 2003;139:843–57.
 29. *Mönkemüller K, Toshniwal J, Zabielski M.* Endoscopic removal of an over-the-scope-clip (»bear claw«). *Gastrointest Endosc* 2012;76(5): 1077–8.

* * *

Vijesti

News



HRVATSKO REUMATOLOŠKO DRUŠTVO
HRVATSKOGA LIJEČNIČKOG ZBORA

organizira

18. GODIŠNJI KONGRES HRD

od 19. do 23. listopada 2016.



Kongres će se održati u hotelima Solaris, Šibenik.

Teme kongresa: Bol u reumatologiji

Pedijatrijska reumatologija za adultne reumatologe

Tijekom kongresa održat će se ultrazvučna radionica.

Organizacija kongresa: AB Travel, kontakt 091/9752465; e-mail: info@hrd-kongres.org