

## **PATOLOŠKE PROMJENE BUBREŽNIH ARTERIJA U BOLESNIKA S KARCINOMOM BUBREŽNIH STANICA**

### **PATHOLOGICAL CHANGES OF RENAL ARTERIES IN PATIENTS WITH RENAL CELL CARCINOMA**

ALMA DEMIROVIĆ, HRVOJE ČUPIĆ, BOŽO KRUSLIN\*

**Deskriptori:** Karcinom bubrežnih stanica – komplikacije, patologija; Tumori bubrega – komplikacije, patologija; Bubrežna arterija – patologija; Ateroskleroza – etiologija, patologija; Fibromuskularna displazija – etiologija, patologija; Nekroza – patologija

**Sažetak.** Karcinom bubrežnih stanica deveti je prema učestalosti maligni tumor u svijetu. Može imati različit mikroskopski izgled, a najčešći patohistološki tip je svjetlostanični karcinom. Najučestalije patološke promjene bubrežnih arterija jesu ateroskleroza i fibromuskularna displazija (FMD). Tijekom patohistološke obrade bubrega u kojem se nalazi karcinom rutinski se analizira bubrežna vena, dok se bubrežnoj arteriji većinom pridaje malo pozornosti. Rezultati nekoliko naših istraživanja pokazali su da su patološke promjene bubrežnih arterija statistički značajno učestalije u skupini pacijenata s karcinomom bubrežnih stanica u odnosu prema kontrolnoj skupini, kao i u skupini bolesnika s netumorskim bolestima bubrega. Utvrđeni odnosi ponajprije upućuju na zaključak da nastanak promjena bubrežnih arterija ne prethodi nastanku karcinoma ili netumorskih bolesti, nego nastaju istodobno s njima ili kao njihova posljedica. Daljnja bi istraživanja trebala biti usmjerena na utvrđivanje incidencije patoloških promjena bubrežnih arterija na većem broju uzoraka, kao i na otkrivanje njihove moguće uzročno-posljedične veze s karcinomom bubrega.

**Descriptors:** Carcinoma, renal cell – complications, pathology; Kidney neoplasms – complications, pathology; Renal artery – pathology; Atherosclerosis – etiology, pathology; Fibromuscular dysplasia – etiology, pathology; Necrosis – pathology

**Summary.** Renal cell carcinoma is the ninth most common cancer in the world. It may have a varied microscopic appearance, and the most common histopathological type is clear cell carcinoma. The most common pathological changes of renal arteries are atherosclerosis and fibromuscular dysplasia (FMD). During histopathological evaluation of a kidney specimen containing carcinoma, the renal vein is routinely analyzed, while the renal artery is usually given little attention. Our studies have shown that pathological changes of renal arteries are significantly more frequent in the group of patients with renal cell carcinoma compared with the control group and the group of patients with non-tumor kidney diseases. These relations led us to the conclusion that the onset of renal artery changes is not prior to the carcinoma or non-tumor diseases and that they are formed simultaneously or as a consequence. Further studies should be aimed at determining the incidence of these changes in a larger number of samples and the detection of their possible correlation with renal cell carcinoma.

Liječ Vjesn 2016;138:133–137

#### **Karcinom bubrežnih stanica**

Karcinom bubrežnih stanica deveti je prema učestalosti maligni tumor u svijetu s procjenom od 337.860 novodijagnosticiranih slučajeva u 2012. godini.<sup>1</sup> U Hrvatskoj su u 2013. godini registrirana 742 novooboljela, od čega je 481 slučaj u muškaraca i 261 u žena.<sup>2</sup> Stopa incidencije ovog karcinoma najveća je u razvijenim zemljama svijeta, i to u Sjevernoj Americi, Europi, Australiji i Novom Zelandu.<sup>3</sup> Karcinom bubrežnih stanica najčešće se pojavljuje u životnoj dobi između 50 – 70 godina, i to češće u muškaraca.<sup>4</sup> U nekoliko posljednjih desetljeća primijećen je znatan porast incidencije ovog tumora, što se djelomice objašnjava povećanom učestalošću primjene različitih radioloških pretraga u dijagnostičke svrhe, kao i u sklopu različitih programa probira, pri čemu se otkrivaju bubrežne mase u velikom broju asimptomatskih pacijenata.<sup>5,6</sup> Neki od rizičnih faktora koji se dovode u vezu s nastankom karcinoma bubrežnih stanica jesu pretilost, hipertenzija, pušenje, postojanje kronične bubrežne bolesti te izloženost azbestu, kao i nasljedna sklonost zbog mutacija nekoliko različitih gena.<sup>5</sup>

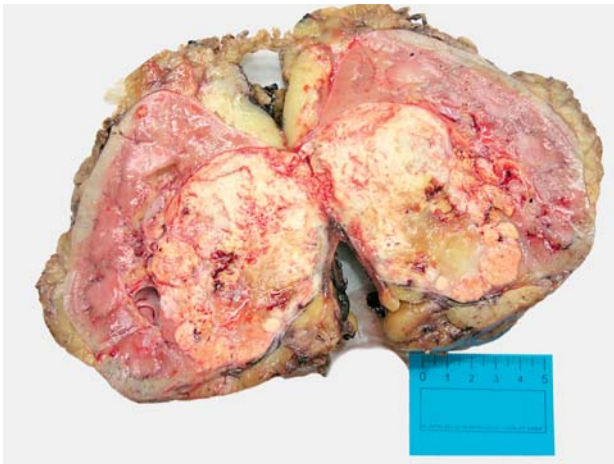Karcinomi bubrežnih stanica mogu imati različit mikroskopski izgled, a najčešći patohistološki tip je svjetlostanični karcinom koji čini oko 70% svih slučajeva karcinoma bubrežnih stanica (slika 1.). Sljedeći je prema učestalosti papilarni karcinom, a slijedi ga kromofobni karcinom. Svjetlostanični karcinom zajedno s papilarnim i kromofobnim karcinomom čini 85 – 90% svih malignih epitelnih tumora bubrega. Ostali rijetki podtipovi čine 10 – 15% karcinoma bubrega.<sup>7</sup>

Zlatni standard liječenja bolesnika s lokaliziranim karcinomom bubrega jest kirurška resekcija. Ovisno o nekoliko

\* Klinički zavod za patologiju „Ljudevit Jurak” KBC-a „Sestre milosrdnice”, Zagreb (dr. sc. Alma Demirović, dr. med.; prof. dr. sc. Hrvoje Čupić, dr. med.), Klinički zavod za patologiju „Ljudevit Jurak” KBC-a „Sestre milosrdnice”; Medicinski fakultet Sveučilišta u Zagrebu (prof. dr. sc. Božo Krušlin, dr. med.)

Adresa za dopisivanje: Dr. A. Demirović, Klinički zavod za patologiju „Ljudevit Jurak” KBC-a „Sestre milosrdnice”, Vinogradska cesta 29, 10000 Zagreb, Hrvatska; e-mail: alma.demirovic@kbcsm.hr

Primljeno 24. studenoga 2015., prihvaćeno 25. travnja 2016.



Slika 1. Makroskopski izgled bubrega s karcinomom bubrežnih stanica  
Figure 1. Macroscopic appearance of a kidney with renal cell carcinoma

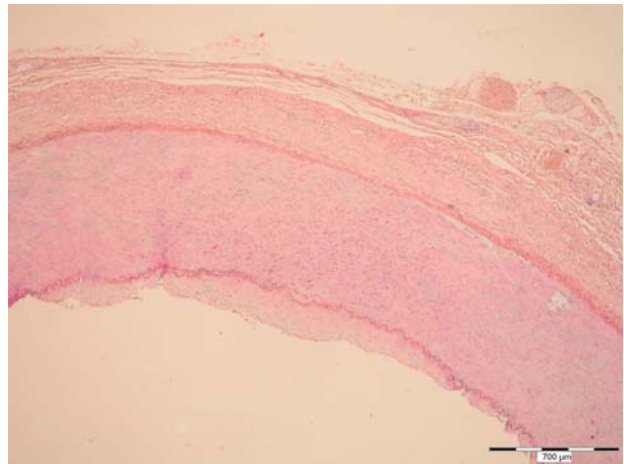
čimbenika kirurški pristup može biti parcijalna ili radikalna nefrektomija.<sup>8,9</sup> Tijekom patohistološke obrade bubrega dobivenog nefrektomijom od pacijenata oboljelih od karcinoma bubrega rutinski se analizira bubrežna vena, dok se bubrežnoj arteriji većinom pridaje malo pozornosti.

### Promjene bubrežnih arterija

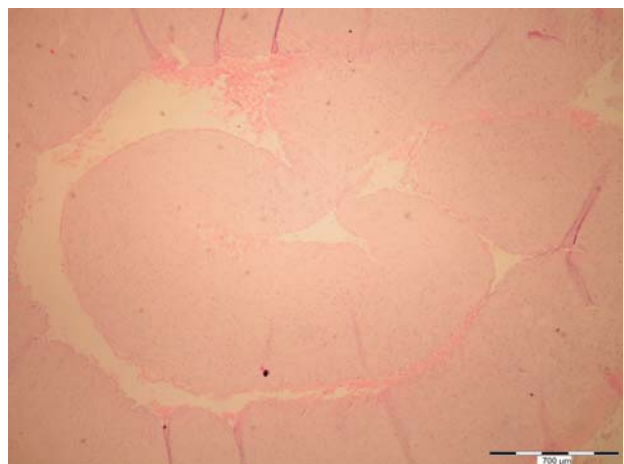
Najčešća patološka promjena koja zahvaća bubrežne arterije jest ateroskleroza. Sljedeća prema učestalosti je fibromuskularna displazija (FMD), zatim slijede Takayasuv arteritis i kongenitalne malformacije.<sup>10</sup> Navedene promjene mogu u nekim slučajevima dovesti do stenozе bubrežne arterije koja za posljedicu može imati zatajenje bubrega, ali i hipertenziju.<sup>11-13</sup> Od gore navedenih patoloških promjena поближе ćemo opisati dvije najčešće.

Ateroskleroza je generalizirana bolest krvožilnog sustava koja dovodi do suženja i začepljenja lumena arterija. U stijenka arterija nastaju oštećenja intimalnog sloja, odnosno ateromatozni plakovi koji se izbočuju u lumen te istodobno dovode do slabljenja podležućeg mišićnog sloja stijenke. U završnoj fazi plakovi često ovapnjuju zbog čega stijenke arterija postaju manje elastične i krute.<sup>14</sup> Aterosklerotske promjene bubrežnih arterija zahvaćaju njihovu proksimalnu trećinu i aortalno ušće te su odgovorne za 90% stenozа bubrežnih arterija.<sup>10,13</sup> Stenoza bubrežne arterije može dovesti do atrofije i zatajenja bubrega te hipertenzije. Ipak, najveći broj stenozа bubrežne arterije ima asimptomatski tijek.<sup>13,15</sup> Stenoza bubrežne arterije dijagnosticira se radiološkim pretragama, ponajprije kompjutoriziranom tomografijom (CT), digitalnom suptrakcijskom angiografijom (DSA) te ultrazvukom (UZ) ili magnetskom rezonancijom (MR).<sup>15</sup>

FMD je neupalna, neaterosklerotska bolest krvožilnog sustava koja zahvaća malene i srednje velike arterije.<sup>16</sup> Najčešće su zahvaćene bubrežne i karotidne arterije, a opisani su i slučajevi FMD-a vertebralnih, mezenterijalnih i ilijakalnih arterija, hepatične i splenične arterije te koronarnih arterija.<sup>17</sup> Tijek bolesti uglavnom je asimptomatski, ali FMD bubrežnih arterija može dovesti do nastanka renovaskularne hipertenzije. Znatnom stenozom lumena kod koje se pojavljuju simptomi hipertenzije smatra se suženje više od 75% lumena bubrežne arterije.<sup>17</sup> FMD bubrežne arterije može se rijetko komplicirati i disekcijom arterije te infarktom bubrega.<sup>18</sup> Točan uzrok nastanka FMD-a nije potpuno razjašnjen,



Slika 2. Mikroskopski izgled stijenke bubrežne arterije s FMD-I, HE x40  
Figure 2. Microscopic appearance of a renal artery with FMD-I, HE x40



Slika 3. Mikroskopski izgled stijenke bubrežne arterije s FMD-IIb, HE x40  
Figure 3. Microscopic appearance of a renal artery with FMD-II, HE x40

a različite studije spominju utjecaj okolišnih čimbenika poput pušenja cigareta, autoimunosne sklonosti, kao i genetske predispozicije.<sup>19-21</sup> Mikroskopska klasifikacija FMD-a bubrežnih arterija temelji se na dijelu stijenke krvne žile koji je zahvaćen promjenom te nalazimo tri osnovna tipa: intimalni, medijalni i adventicijalni FMD. FMD bubrežnih arterija najčešće zahvaća distalnu trećinu bubrežne arterije i njezine ogranke.<sup>17,22</sup>

Intimalni FMD (FMD-I) čini do 5% svih slučajeva FMD-a, a najčešće se pojavljuje u djece i mladih odraslih. Mikroskopski se nalazi akumulacija vezivnog tkiva u intimi te fragmentirana ili narušena unutarnja elastična membrana (slika 2.). Lezije ne sadržavaju lipide i upalne stanice osim u slučajevima sa superponiranom aterosklerozom.<sup>17,22</sup>

Medijalni FMD (FMD-II) najčešći je tip i pojavljuje se u oko 85% slučajeva FMD-a. Dijeli se u 3 podtipa: medijalna muskularna hiperplazija (FMD-IIa), medijalna fibroplazija (FMD-IIb) i perimedijalna fibroplazija (FMD-IIc). FMD-IIa izrazito je rijetko stanje koje nastaje zbog umnažanja glatkog mišića u mediji, bez umnažanja vezivnog tkiva. Intima i adventicija stijenke krvne žile uredna su izgleda.<sup>17,22</sup> FMD-IIb najčešća je vrsta i nalazi se u oko 70% slučajeva svih FMD-a (slika 3.). Mikroskopski se u mediji nalazi na-

kupljanje vezivnog tkiva koje zamjenjuje glatki mišić. Postoji različit spektar lezija od kojih su dva ekstremna: jedan koji zahvaća samo vanjski dio medije i drugi koji difuzno zahvaća čitavu mediju.<sup>17,22</sup> FMD-IIc odgovoran je za oko 10% slučajeva FMD-a. Mikroskopski se u području vanjske elastične membrane nalazi sloj acelularnog tkiva koji ima karakteristike elastičnog tkiva, dok je unutarnja elastična membrana normalna izgleda.<sup>17,22</sup>

Adventicijalni FMD (FMD-III) najrjeđi je tip i čini manje od 1% svih FMD-a.<sup>23</sup> Mikroskopski se vidi fibroza adventicije koja se širi u okolno vezivno-masno tkivo te dovodi do suženja lumena izvana, bez zadebljanja u stijenci.<sup>10</sup>

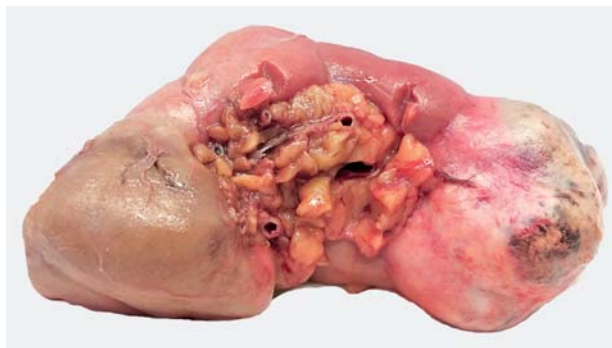
Metoda izbora za radiološku dijagnozu FMD-a bubrežne arterije jest digitalna suptrakcijska angiografija. S obzirom na to da je ova metoda invazivna, njezina je upotreba opravdana u slučajevima u kojima je istodobno planiran i postupak revaskularizacije.<sup>16</sup> Neinvazivne dijagnostičke metode uključuju Dopplerov ultrazvuk, MR angiografiju i CT angiografiju, ali svaka od tih metoda ima ograničenja.<sup>24</sup>

S obzirom na to da je bubrežna arterija rutinski rijetko dostupna za patohistološku analizu, razvijena je angiografska klasifikacija FMD-a, temeljena na MR angiografiji ili CT angiografiji, a prema kojoj se FMD svrstava u unifokalni i multifokalni tip. Unifokalni tip FMD-a nešto je češći u mlađih osoba i pokazuje bolje rezultate liječenja od multifokalnog tipa FMD-a.<sup>25</sup> U slučajevima u kojima FMD ili ateroskleroza bubrežne arterije dovode do nastanka renovaskularne hipertenzije pristupa se liječenju. Ono može biti medikamentno, endovaskularno ili kirurško.<sup>26-28</sup>

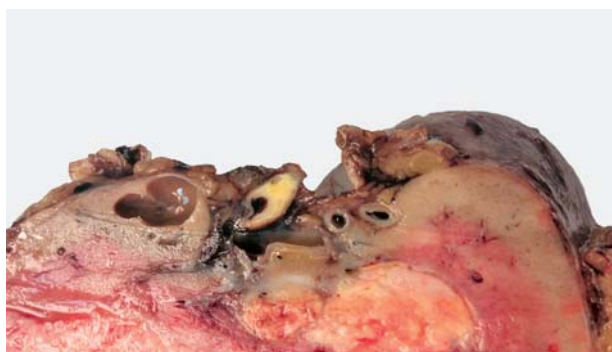#### FMD i ateroskleroza bubrežnih arterija u bolesnika s karcinomom bubrega

U nekoliko provedenih istraživanja rezultati su pokazali da se patološke promjene bubrežnih arterija češće pojavljuju u skupini bolesnika oboljelih od karcinoma bubrega u odnosu prema kontrolnoj skupini.<sup>29-31</sup> Osim toga morfometrijskom analizom stijenke bubrežnih arterija uočeno je da je tunika medija bubrežnih arterija u bolesnika s karcinomom bubrega deblja nego u kontrolnoj skupini bez obzira na postojanje ateroskleroze ili FMD-a.<sup>32</sup> U seriji od 150 analiziranih uzoraka bubrežnih arterija dobivenih od pacijenata oboljelih od karcinoma bubrega FMD je nađen u 38,7% slučajeva (58 uzoraka), dok je u kontrolnoj skupini od 50 uzoraka FMD zabilježen u 2% slučajeva (samo jedan uzorak).<sup>31</sup> Najčešći tip FMD-a u ispitivanoj skupini bio je FMD-IIb s učestalošću od 81%.<sup>31</sup>

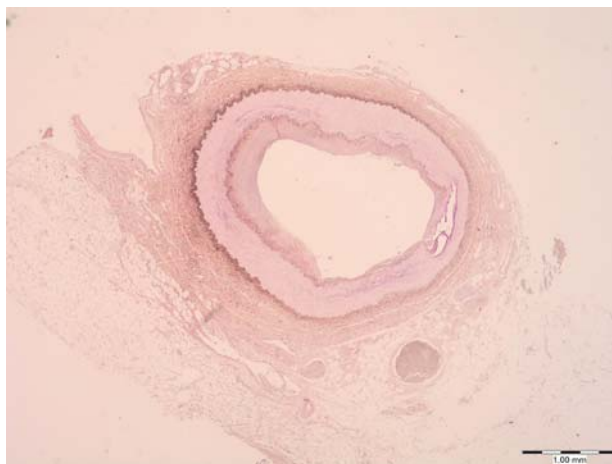Sva su navedena istraživanja provedena na arhivskom materijalu Kliničkog zavoda za patologiju KBC-a „Sestre milosrdnice”, a uzorci su dobiveni od pacijenata kojima je zbog karcinoma bubrega učinjena nefrektomija i kojima su rutinski odstranjene i strukture hilusa bubrega, odnosno bubrežna arterija, bubrežna vena i ureter (slika 4.). Kontrolna skupina sadržavala je uzorke bubrega i struktura hilusa dobivene nakon rutinskih obdukcija pokojnika. Obdukcijom i naknadnom histološkom analizom nije utvrđen nikakav maligni proces ni bolest bubrega. Uzorci su analizirani svjetlosnim mikroskopom, a njihova priprema podrazumijevala je obradu standardnom histološkom metodom koja uključuje fiksaciju tkiva u 10%-tome puferiranom formalinu i uklapanje u parafinske blokove, rezanje na debljinu od 5  $\mu$ m, deparafiniziranje i bojenje standardnom hemalauneozinskom metodom (HE). Uzorci bubrežnih arterija u kojima je na standardnim HE preparatima uočen FMD dodatno su analizirani histokemijskim metodama s pomoću orceina i Malloryjevom trikromnom metodom.



Slika 4. Makroskopski izgled bubrega s tumorom i strukturama hilusa  
Figure 4. Macroscopic appearance of a kidney with renal cell carcinoma and hilar structures



Slika 5. Makroskopski izgled struktura hilusa s bubrežnom arterijom i vidljivim aterosklerotskim plakom unutar stijenke  
Figure 5. Macroscopic appearance of hilar structures containing renal artery with atheromatous plaque



Slika 6. Mikroskopski izgled stijenke bubrežne arterije s aterosklerotskim promjenama, HE x20  
Figure 6. Microscopic appearance of a renal artery with atheromatous change, HE x20

U jednoj od studija, uz uzorke bubrežnih arterija dobivenih od bolesnika s karcinomom bubrega, analizirano je i 50 uzoraka bubrežnih arterija od bolesnika s netumorskim bolestima bubrega koje su uključivale kronični pijelonefritis, cistične bolesti bubrega, hidronefrozu te atrofiju bubrega. Rezultati su pokazali da je FMD i u ovoj skupini bolesnika češći nego u kontrolnoj skupini, a nađen je u 36% slučajeva



(18 uzoraka). Najčešći tip bio je također FMD-IIb.<sup>31</sup> Točan razlog i mehanizam nastanka FMD-a bubrežnih arterija u navedenim skupinama bolesnika ostaje predmetom daljnjih istraživanja. Teoretski bi u obzir mogli doći procesi izazvani brojnim biološki aktivnim tvarima koje se u bubrežnom parenhimu luče i tijekom upalnog procesa i u oboljelih od malignih tumora. Neki od njih su faktor rasta fibroblasta – FGF (od engl. *fibroblast growth factor*), transformirajući faktor rasta  $\beta$  – TGF $\beta$  (od engl. *transforming growth factor  $\beta$* ), faktor rasta podrijetla trombocita – PDGF (od engl. *platelet-derived growth factor*), vaskularni endotelni faktor rasta – VEGF (od engl. *vascular endothelial growth factor*), ali i brojni drugi.<sup>14</sup> Navedene tvari na različite načine djeluju pri mehanizmu upale, procesima tumorske angiogeneze i modifikacije strome tumora pa postoji mogućnost da utječu i na proliferaciju fibroblasta i miofibroblasta u stijenkama bubrežnih arterija dovodeći pritom do nastanka FMD-a. Istraživanje u kojem smo analizirali povezanost patoloških promjena bubrežnih arterija s imunohistokemijskom izraženošću VEGF-a u karcinomu bubrega nije pokazalo njihovu statistički značajnu povezanost.<sup>31</sup>

Učestalost aterosklerotskih promjena bubrežnih arterija iznosila je i u skupini oboljelih od karcinoma bubrega i u kontrolnoj skupini 20%<sup>31</sup> (slike 5. i 6.). Aterosklerotske promjene na arterijama u ispitivanoj skupini nisu bile toliko učestale koliko bi se moglo očekivati s obzirom na dob bolesnika. Što se tiče operativne tehnike pri kojoj se bubrežna arterija podvezuje u središnjem dijelu ili bliže hilusu bubrega, analizirani su samo distalni dijelovi arterija. Budući da se zna da se aterosklerotske promjene najčešće nalaze na aortalnom ušću bubrežnih arterija ili njihovim proksimalnim dijelovima, pretpostavlja se da bi njihova učestalost bila veća da su arterije analizirane cijelom duljinom.<sup>31</sup>

Značenje nalaza povećane učestalosti patoloških promjena bubrežnih arterija, ponajprije FMD-a, u bolesnika s karcinomom bubrega valjalo bi potvrditi u budućim istraživanjima na većim skupinama bolesnika. Dosad je pokazano da tumori u bolesnika u kojih istodobno postoje FMD i ateroskleroza bubrežne arterije imaju veću gustoću malih krvnih žila u tumorskom tkivu.<sup>31</sup> S obzirom na primjenu poznatih, kao i opsežna istraživanja novih antiangiogenih lijekova, bilo bi potrebno proširiti istraživanja o povezanosti ovih dvaju čimbenika.

Jedan od čimbenika koji se rabe u predviđanju preživljenja pacijenata oboljelih od karcinoma bubrega jest i opseg nekroze tumorskog tkiva.<sup>33,34</sup> Nalaz većeg opsega nekroze povezan je s lošijom prognozom preživljenja.<sup>34–36</sup> Nekroza tumorskog tkiva u našim je istraživanjima otkrivena u velikom postotku uzoraka karcinoma bubrežnih stanica. Ipak, njezina prisutnost i opseg nisu se pokazali statistički značajno povezanim s promjenama bubrežnih arterija osim u skupini pacijentica s FMD-I.<sup>30–32</sup>

### Zaključak

U zaključku možemo naglasiti da su rezultati nekoliko naših istraživanja pokazali da su patološke promjene bubrežnih arterija statistički značajno učestalije u skupini pacijenata s karcinomom bubrežnih stanica u odnosu prema kontrolnoj skupini. Također se češće nalaze i u skupini bolesnika s netumorskim bolestima bubrega. Nađeni odnosi i učestalost ovih promjena ponajprije upućuju na zaključak da njihov nastanak ne prethodi nastanku karcinoma ili netumorskih bolesti, nego nastaju istodobno s njima ili kao njihova posljedica. Jednako tako, zaključili smo da je najvaž-

niji ograničavajući čimbenik u proučavanju promjena bubrežne arterije njezina duljina dostupna analizi.

Postojeća angiografska klasifikacija svrstava FMD u dvije skupine, unifokalni i multifokalni tip koji imaju donekle različit klinički i terapijski tijek. S obzirom na to da je invazivno kirurško liječenje FMD-a u pacijenata s renovaskularnom hipertenzijom rezervirano samo za vrlo rijetke slučajeve, bubrežna je arterija iznimno rijetko dostupna za patohistološku analizu. Zbog nalaza povećane učestalosti patoloških promjena bubrežnih arterija u skupinama pacijenata s karcinomom bubrega i netumorskim bubrežnim bolestima, trebalo bi buduća istraživanja usmjeriti na utvrđivanje incidencije patoloških promjena bubrežnih arterija na većem broju uzoraka i na cijeloj duljini bubrežne arterije ponajprije u navedenim skupinama bolesnika. S obzirom na to da uzorci operativnog materijala nakon nefrektomije sadržavaju i bubrežnu arteriju, ona time postaje dostupna za patohistološku analizu. Moguća usporedba prijeoperacijskog angiografskog nalaza s rezultatima patohistološke analize u nekom od budućih istraživanja mogla bi dovesti do novih spoznaja vezanih uz navedenu problematiku.

Dodatno, povezanost promjena bubrežnih arterija s gustoćom malih krvnih žila u tumoru trebala bi biti detaljnije razjašnjena s obzirom na brojna istraživanja i upotrebu antiangiogenih lijekova.

*Rad izrađen u sklopu projekta „Promjene bubrežne arterije u bolesnika s karcinomom bubrega”, Ministarstvo znanosti, obrazovanja i sporta; broj projekta: 134-0000000-3381.*

### LITERATURA

1. *International Agency for Research on Cancer*. GLOBOCAN. Kidney – estimated incidence, all ages: both sexes. 2012 [http://globocan.iarc.fr/old/summary\\_table\\_site.html?selection=10210&title=Kidney&sex=0&type=0&window=1&africa=1&america=2&asia=3&europe=4&oceania=5&build=6&sort=0&submit=%C2%A0Execute%C2%A0](http://globocan.iarc.fr/old/summary_table_site.html?selection=10210&title=Kidney&sex=0&type=0&window=1&africa=1&america=2&asia=3&europe=4&oceania=5&build=6&sort=0&submit=%C2%A0Execute%C2%A0).
2. Šekerić M. Incidencija raka u Hrvatskoj 2013. Registar za rak Republike Hrvatske, Bilten 38. Zagreb: Hrvatski zavod za javno zdravstvo; 2015, str. 7.
3. *Cancer Research UK*. Kidney cancer incidence statistics. 2013. [www.cancerresearchuk.org/cancer-info/cancerstats/types/kidney/incidence/#source17](http://www.cancerresearchuk.org/cancer-info/cancerstats/types/kidney/incidence/#source17).
4. Eble JN, Togashi P, Pisani P. Renal cell carcinoma. U: Eble JN, Sauter G, Epstein JI, Sesterhenn IA, ur. World Health Organization classification of tumors, Pathology and genetics of tumors of the urinary system and male genital organs. Lyon: IARC Press; 2004.
5. Paglino C, Imarisio I, Rovereto B. Epidemiology, molecular epidemiology, and risk factors for renal cell carcinoma. *Oncol Rev* 2007;1:120–7.
6. O'Connor SD, Pickhardt PJ, Kim DH, Oliva MR, Silverman SG. Incidental finding of renal masses at unenhanced CT: prevalence and analysis of features for guiding management. *AJR Am J Roentgenol* 2011;197:139–45.
7. Srigley JR, Delahunt B. Uncommon and recently described renal carcinomas. *Mod Pathol* 2009;22 Suppl 2:S2–S23.
8. Lam JS, Klatter T, Breda A. Staging of renal cell carcinoma: Current concepts. *Indian J Urol* 2009;25:446–54.
9. Escudier B, Kataja V. Renal cell carcinoma: ESMO Clinical Practice Guidelines for diagnosis, treatment and follow-up. *Ann Oncol* 2010;21 Suppl 5:v137–9.
10. Edge S, Bird DR, Compton CC, Fritz AG, Greene FL, Trotti A. Kidney. U: American Joint Committee on Cancer Staging manual. 7. izd. Springer; 2010, str. 479–91.
11. Textor SC, Wilcox CS. Renal artery stenosis: a common, treatable cause of renal failure? *Annu Rev Med* 2001;52:421–42.
12. Garovic VD, Textor SC. Renovascular hypertension and ischemic nephropathy. *Circulation* 2005;112:1362–74.
13. Safian RD, Textor SC. Renal-artery stenosis. *N Engl J Med* 2001;344:431–42.
14. Kumar V, Abbas AK, Fausto N. Robbins and Cotran pathologic basis of disease. 7. izd. Philadelphia: Elsevier Saunders; 2005.
15. Dworkin LD, Cooper CJ. Clinical practice. Renal-artery stenosis. *N Engl J Med* 2009;361:1972–8.

16. Plouin PF, Perdu J, La Batide-Alanore A, Boutouyrie P, Gimenez-Roqueplo AP, Jeunemaitre X. Fibromuscular dysplasia. *Orphanet J Rare Dis* 2007;2:28.
17. Luscher TF, Lie JT, Stanson AW, Houser OW, Hollier LH, Sheps SG. Arterial fibromuscular dysplasia. *Mayo Clin Proc* 1987;62:931–52.
18. Olin JW. Renal artery disease: diagnosis and management. *Mt Sinai J Med* 2004;71:73–85.
19. Nicholson JP, Teichman SL, Alderman MH, Sos TA, Pickering TG, Laragh JH. Cigarette smoking and renovascular hypertension. *Lancet* 1983;2:765–6.
20. Sang CN, Whelton PK, Hamper UM i sur. Etiologic factors in renovascular fibromuscular dysplasia. A case-control study. *Hypertension* 1989;14:472–9.
21. Bigazzi R, Bianchi S, Quilici N, Salvadori R, Baldari G. Bilateral fibromuscular dysplasia in identical twins. *Am J Kidney Dis* 1998;32:E4.
22. Stanley JC, Gewertz BL, Bove EL, Sotturai V, Fry WJ. Arterial fibromuscular dysplasia. Histopathologic character and current etiologic concepts. *Arch Surg* 1975;110:561–6.
23. Fenves AZ, Ram CV. Fibromuscular dysplasia of the renal arteries. *Curr Hypertens Rep* 1999;1:546–9.
24. Vasbinder GB, Nelemans PJ, Kessels AG, Kroon AA, de Leeuw PW, van Engelsehoven JM. Diagnostic tests for renal artery stenosis in patients suspected of having renovascular hypertension: a meta-analysis. *Ann Intern Med* 2001;135:401–11.
25. Savard S, Steichen O, Azarini A, Azizi M, Jeunemaitre X, Plouin PF. Association between two angiographic subtypes of renal artery fibromuscular dysplasia and clinical characteristics. *Circulation* 2012;126:2925–27.
26. ASTRAL investigators. Revascularization versus medical therapy for renal-artery stenosis. *N Engl J Med* 2009;361:1953–62.
27. Slovut DP, Olin JW. Fibromuscular dysplasia. *N Engl J Med* 2004;350:1862–71.
28. Trinquart L, Mounier-Vehier C, Sapoval M, Gagnon N, Pouin PF. Efficacy of revascularization for renal artery stenosis caused by fibromuscular dysplasia: a systematic review and meta-analysis. *Hypertension* 2010;56:525–32.
29. Tomić K, Tomas D, Tomašković I, Kos M, Belicza M, Krušlin B. Renal artery changes in patients with primary renal cell carcinoma. *Virchows Arch* 2006;448:24–8.
30. Krušlin B, Tomić K, Tomas D, Mladinov D, Trnski D, Belicza M. The correlation between the tumor necrosis and renal artery changes in renal cell carcinoma. *Int J Surg Pathol* 2006;14:312–19.
31. Demirović A, Tomas D, Tomić K i sur. Correlation of vascular endothelial growth factor and hypoxia-inducible factor-1 $\alpha$  expression with pathological renal artery changes in patients with renal cell carcinoma. *Scand J Urol* 2014;48(1):34–40. doi: 10.3109/21681805.2013.828319.
32. Tomić K, Mladinov D, Batelja-Vuletić L i sur. Morphometric analysis of renal arteries in patients with renal cell carcinoma. *Pathol Res Pract* 2007;203:647–52.
33. Leibovich BC, Blute ML, Cheville JC i sur. Prediction of progression after radical nephrectomy for patients with clear cell renal cell carcinoma: a stratification tool for prospective clinical trials. *Cancer* 2003;97:1663–71.
34. Frank I, Blute ML, Cheville JC, Lohse CM, Weaver AL, Zincke H. An outcome prediction model for patients with clear cell renal cell carcinoma treated with radical nephrectomy based on tumor stage, size, grade and necrosis: the SSIGN score. *J Urol* 2002;168:2395–400.
35. Lam JS, Shvarts O, Said JW i sur. Clinicopathologic and molecular correlations of necrosis in the primary tumor of patients with renal cell carcinoma. *Cancer* 2005;103:2517–25.
36. Sengupta S, Lohse CM, Leibovich BC i sur. Histologic coagulative tumor necrosis as a prognostic indicator of renal cell carcinoma aggressiveness. *Cancer* 2005;104:511–20.

## RAZLIKE SOCIODEMOGRAFSKIH KARAKTERISTIKA PERCEPCIJE BOLI U OBOLJELIH OD RAKA PLUĆA NEMALIH STANICA

### SOCIODEMOGRAPHIC CHARACTERISTICS INFLUENCE PAIN PERCEPTION IN NON-SMALL CELL LUNG CANCER PATIENTS

SUZANA KUKULJ, MARINA SERDAREVIĆ, KATHERINA BERNADETTE SRETER, IVANA EVIĆ, BERNARD BUDIMIR, FILIP POPOVIĆ, GORDANA DRPA\*

**Deskriptori:** Karcinom pluća ne-malih stanica – patologija, komplikacije, farmakoterapija; Plućni tumori – patologija, komplikacije, farmakoterapija; Kronična bol – epidemiologija, etiologija, farmakoterapija; Procjena boli – metode; Percepcija boli – djelovanje lijeka; Socioekonomski faktori; Dobni faktori; Seosko stanovništvo; Gradsko stanovništvo; Prospektivna istraživanja; Presječna istraživanja

**Sažetak.** *Uvod:* Karcinom pluća najčešća je maligna bolest u muškaraca, a u žena se nalazi na trećem mjestu. Nedvojbeno je da oboljeli, uz ostale simptome, trpe bol. *Svrha rada:* Istraživanje je provedeno kako bi se utvrdilo postoji li utjecaj sociodemografskih karakteristika na percepciju boli mjerenoj analogno-vizualnom ljestvicom među oboljelima od karcinoma pluća ne-malih stanica. *Metode:* Ovo primijenjeno, opservacijsko, unicentrično istraživanje imalo je dva kraka: 1) presječni krak, i 2) prospektivni, kohortni krak. *Rezultati:* U istraživanje je ukupno uključen 41 bolesnik s medijanom dobi 61 (56–68) godina. Ovo istraživanje pokazalo je da subjektivna percepcija boli jest povezana s dobi i urbaniziranošću

\* Klinika za plućne bolesti „Jordanovac“, Medicinski fakultet Sveučilišta u Zagrebu, KBC Zagreb (prof. dr. sc. Suzana Kukulj, dr. med.; Marina Serdarević, dr. med.; Ivana Ević, dr. med.; Bernard Budimir, dr. med.; Filip Popović, dr. med.; Gordana Drpa, dr. med.), Zavod za kliničku imunologiju, pulmologiju, i reumatologiju, KBC „Sestre milosrdnice“ (Katherina Bernadette Sreter, dr. med.)

Adresa za dopisivanje: Prof. dr. sc. S. Kukulj, Odjel za tumore medijastinuma, Klinika za plućne bolesti „Jordanovac“, Medicinski fakultet Sveučilišta u Zagrebu, KBC Zagreb, Jordanovac 104, Zagreb, Hrvatska, e-mail: suzanakukulj@gmail.com

Primljeno 16. svibnja 2016., prihvaćeno 13. lipnja 2016.