

**FIBRILACIJA ATRIJA I HEMODINAMSKI NESTABILNA
TAHIKARDIJA ŠIROKIH QRS-KOMPLEKSA – prikaz bolesnice**

**ATRIAL FIBRILLATION AND HEMODINAMICALY UNSTABLE
WIDE QRS COMPLEX TACHYCARDIA – A case report**

MISLAV PULJEVIĆ, VEDRAN VELAGIĆ, BORKA PEZO-NIKOLIĆ, DAVOR PULJEVIĆ*

Deskriptori: Ventrikulska tahikardija – dijagnoza, komplikacije, liječenje, patofiziologija; Fibrilacija atrijska – dijagnoza, komplikacije, patofiziologija, liječenje; Supraventrikulska tahikardija – dijagnoza, patofiziologija; Diferencijalna dijagnoza; Srčani provodni sustav – patofiziologija; Elektrokardiografija; elektrokonverzija; Kateterska ablacija; Atrioventrikularni čvor; Komorbiditet

Sažetak. Tahikardija je aritmija karakterizirana srčanom frekvencijom > 100/minuti. Prema širini QRS-kompleksa može se podijeliti na tahikardije uskih (< 120 ms) i tahikardije širokih QRS-kompleksa (> 120 ms). Tahikardija uskih QRS-kompleksa uvijek je supraventrikularna, što znači da joj je izvorište proksimalno od Hisova snopa, dok tahikardija širokih QRS-kompleksa može biti ventrikularna (izvorište u ventrikulu distalno od Hisova snopa), ali i supraventrikularna. Strategija liječenja ovih dvaju poremećaja različita je pa je točna dijagnoza preduvjet optimalne terapije. Prikazujemo ovaj slučaj jer su diferencijalna dijagnoza tahikardije širokih QRS-kompleksa, a time i planiranje terapije bili posebno otežani zbog istodobno prisutne fibrilacije atrijske te hemodinamske kompromitacije i akutnog ugrožavanja života bolesnice.

Descriptors: Tachycardia, ventricular – complications, diagnosis, physiopathology, therapy; Atrial fibrillation – complications, diagnosis, physiopathology, therapy; Tachycardia, supraventricular – diagnosis, physiopathology; Diagnosis, differential; Heart conduction system – physiopathology; Electrocardiography; Electric counter-shock; Catheter ablation; Atrioventricular node; Comorbidity

Summary. Tachycardia is an arrhythmia characterized by heart rate > 100 / minute. According to the width of the QRS complex it can be divided into narrow QRS (< 120 ms) and wide QRS tachycardia (> 120 ms). Narrow QRS tachycardia is always supraventricular which means that its source is proximal to the bundle of His, while wide QRS tachycardia can be ventricular (source is in the ventricle, distal to the bundle of His) or supraventricular. The strategies for treating these two conditions are different so the correct diagnosis is prerequisite for optimal therapy. We present this case because the differential diagnosis of wide QRS tachycardia and therefore the treatment planning was particularly difficult due to concurrently present atrial fibrillation with hemodynamic compromise and an acute threat to the life of the patient.

Liječ Vjesn 2016;138:255–259

Bolesnica B. P., rođena 1953. godine, liječena je 1980. od ne-Hodgkinova limfoma. G. 2007. zbog karcinoma dojke učinjena joj je kvadrantektomija lijevo, a u nastavku su primijenjene iradijacija i kemoterapija. Zbog Hashimotova tiroiditisa i posljedične hipotireoze bolesnica je uzimala supstitucijsku terapiju. Također dugo godina liječila je šećernu bolest i arterijsku hipertenziju. Paroksizme fibrilacije atrijske imala je i prije, ali se napadaji intenziviraju i prema učestalosti i prema trajanju nakon 5. ciklusa kemoterapije. Bolesnica je u Klinici za bolesti srca i krvnih žila prvi put hospitalizirana 2008. godine zbog paroksizama fibrilacije atrijske. U holteru su tada verificirani kratkotrajni paroksizmi fibrilacije atrijske, česte ventrikularne ekstrasistole i kratkotrajne ventrikularne tahikardije (do 5 QRS-kompleksa u nizu). Na ultrazvuku srca nađeni su dijastolička disfunkcija II. stupnja te jači odjeci perikarda. Ostali parametri bili su u granicama normale. Bolesnica je otpuštena s terapijom: bisoprolol, amiodaron i varfarin za srčanu aritmiju te terapijom za supstituciju hipotireoze, hipertenzije i šećerne bolesti.

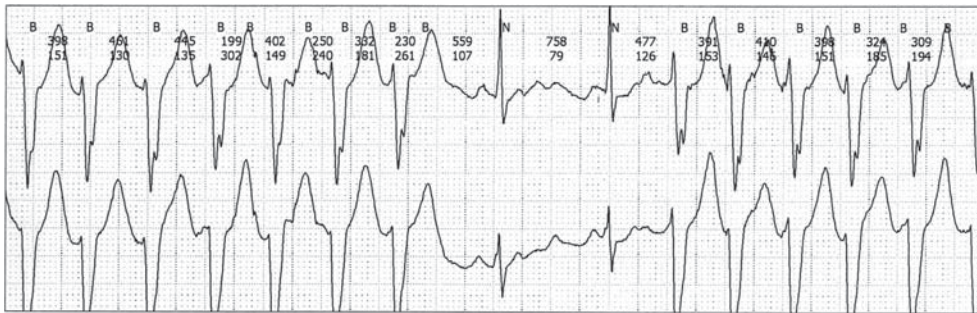
Nije bilo većih teškoća do 2010. godine kada je ponovo hospitalizirana, ovaj put zbog hipertenzivne reakcije uz palpitacije. Tri dana prije prijma iz terapije je isključen biso-

prolol, a doza amiodarona je podvostručena. U elektrogramu uz sinusni ritam nađen je značajno produžen QTc-interval (493 – 512 ms). Holter je, slično kao i prije dvije godine, pokazao sinusni ritam uz paroksizme fibrilacije atrijske, manji broj ventrikularnih ekstrasistola i kratkotrajne atake ventrikularne tahikardije (slika 1.). Koronarografija nije pokazala patoloških promjena, a u laboratorijskim nalazima osim povišene glukoze u krvi (8,2) ostali parametri, uključujući i hormone štitnjače, bili su u referentnom intervalu. Radi dijagnoze, procjene mehanizma ventrikularne tahikardije i eventualnog rizika od maligne aritmije učinjeno je elektrofiziološko testiranje. Programiranom stimulacijom ventrikula prema Wellensovu protokolu ni uz primjenu izoproterenola nije izazvana nikakva ventrikularna aritmija čime je isključen kružni mehanizam aritmije. Stimulacijom atrijske izazvana je fibroondulacija atrijske s ventrikularnim odgovorom.

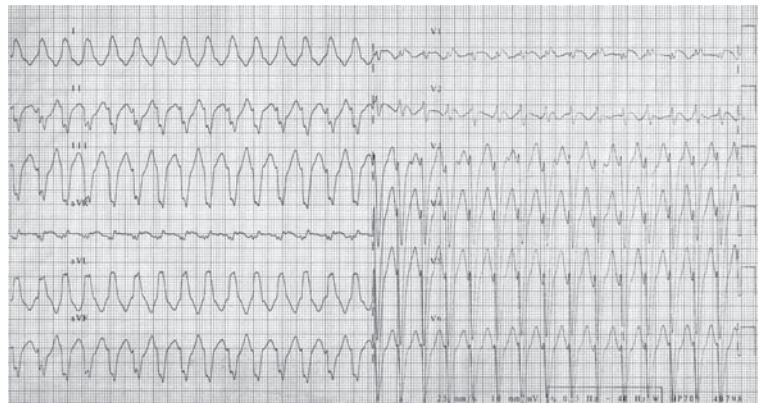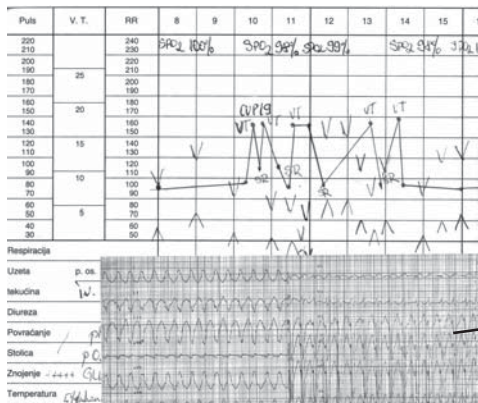
* **Klinika za bolesti srca i krvnih žila, Medicinski fakultet Sveučilišta u Zagrebu, KBC Zagreb** (dr. sc. Mislav Puljević, dr. med.; doc. dr. sc. Davor Puljević, dr. med.; Vedran Velagić, dr. med.; Borka Pezo-Nikolić, dr. med.)

Adresa za dopisivanje: Dr. M. Puljević, Mesićeva 25, 10000 Zagreb, e-mail: puljevicmislav@gmail.com

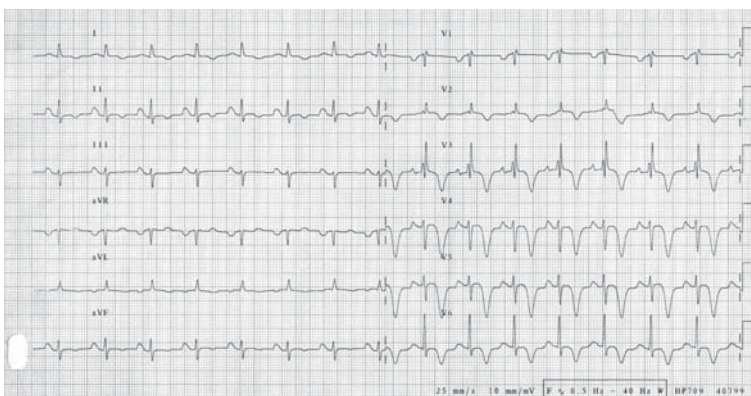
Primljeno 13. srpnja 2015., prihvaćeno 13. rujna 2016.



Slika 1. Holter EKG – kratkotrajne atake ventrikulske tahikardije
Figure 1. ECG Holter – nonsustained ventricular tachycardia



Slika 2. Temperaturna lista: električna oluja – hemodinamska nestabilnost
Figure 2. Temperature sheet; electric storm – hemodynamic instability



Slika 3. Sinus ritam s inkompletnim blokom desne grane i simetrično negativnim T valovima prekoridijalno
Figure 3. Sinus rhythm, incomplete right bundle branch block, symmetric wave inversion

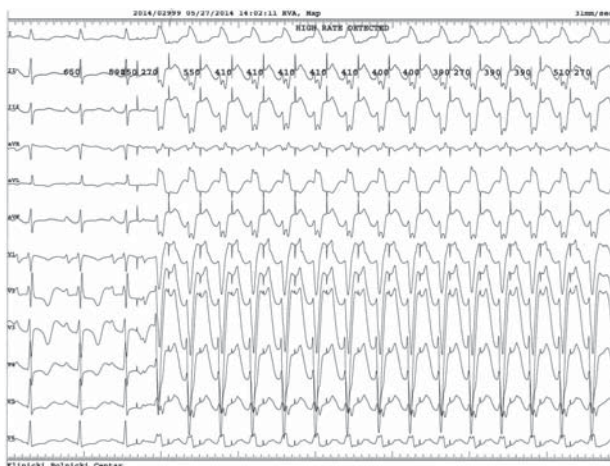rom 170/min i uskih QRS-kompleksa. Nakon prekida infuzije izoproterenola frekvencija ventrikula počela se spuštati, a onda su se pojavile kratkotrajne atake širokih QRS-kompleksa. Budući da su se ove salve pojavljivale nakon primjene izoproterenola pri određenoj frekvenciji ventrikula (frekventni prozor), zaključilo se da se najvjerojatnije radi o fokalnome kratkotrajnom VT-u. Bolesnica je kardiovertirana i nakon toga u sinusnom ritmu više nije bilo ataka VT-a. Nakon normalizacije QTc-intervala bolesnica je otpuštena s terapijom sotalol 120 + 40 mg, ramipril, varfarin, levotiroksin i metformin. Bolesnica je jedanput na godinu ambulantno kontrolirana uz nalaz holtera i ultrazvuka srca. Višekratno je u elektrogramu registriran sinusni ritam s QTc oko 454 ms, dok u holteru više puta nije bilo simptomatickih recidiva fibrilacije atrijske (sinus 56 – 92/min, 11 VES, jedan par VES, 150 SVES, nekoliko salva AT-a u trajanju oko 6

sekunda). Ehokardiografski je EF bio 58%, s mitralnom insuficijencijom II. stupnja i plućnom hipertenzijom od 45 mmHg.

Bolesnica nije imala recidiva znatnije aritmije sve do početka 2014. godine kada je hitno hospitalizirana zbog otežanog disanja, preznogavanja, pritiska u prsima i palpitacija. U međuvremenu je sotalol bio zamijenjen propafenonom. Pri dolasku registrirana je FA s odgovorom ventrikula 133/min te atakama kratkotrajnog VT-a. Bolesnica je dobila 450 mg amiodarona bez efekta te je primljena u koronarnu jedinicu. Neposredno nakon dolaska u koronarnu jedinicu nastupa rezistentni edem pluća koji ne reagira na standardnu terapiju pa je bolesnica sedirana midazolomom, intubirana i započeta je mehanička ventilacija. U prva 24 sata bila je izrazito ritmološki nestabilna s čestim atakama FA, ali i dužim atakama tahikardije širokih QRS-kompleksa kada je

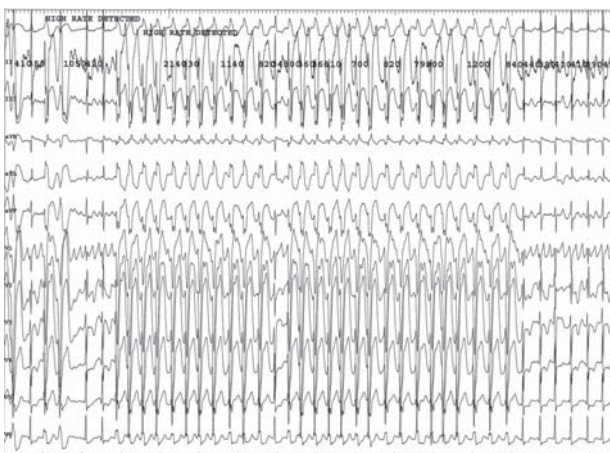
dolazilo do hemodinamske nestabilnosti, što je u 13 navrata nalagalo električnu kardioverziju (električna oluja). Tahikardija je protumačena kao dugotrajni VT (slika 2.). U terapiji je pokušao amiodaron, magnezij sulfat, a na kraju i lidokain uz midazolam, noradrenalin, furosemid forte s tek prolaznom supresijom aritmije. Ultrazvuk je tada pokazao EF 40%, lijevi atrij veličine 3,7 x 6,0 cm, umjerenu do tešku trikuspidalnu insuficijenciju te plućnu hipertenziju od 55 do 60 mmHg. EKG je u fazama sinusnog ritma pokazivao nekompletni blok desne grane sa simetrično negativnim T-valovima prekoridijalno (slika 3.). Nakon nekoliko sati hemodinamske stabilnosti drugi dan ponovo počinju atake hemodinamski nestabilne tahikardije širokih kompleksa koje opet nalaze ponavljane kardioverzije. Bolesnica je postala febrilna s porastom CRP-a na 77. Rendgenološki je registrirana pneumonija. Vrijednosti kalija kretale su se između 3,6 i 5,0, a GUK-a 15 – 24. Vrijednosti kreatinina udvostručile su se, a i vrijednosti transaminaza počele su rasti, što je upućivalo na početno multiorgansko zatajivanje. U to vrijeme bolesnica je dobivala lidokain, midazolam, noradrenalin, furosemid i cefuroksim. S obzirom na atake hemodinamski nestabilne aritmije i simetrično negativne T-valove, učinjena je i koronarografija koja je bila uredna. Kako se bolesnica zbog nekontroliranih ataka tahikardije širokih QRS-kompleksa (VT) počela progresivno urušavati, razmišljalo se o upotrebi ECMO-uređaja, a prije njegove primjene odlučeno je da se učini hitna elektrofiziološka obradba i pokuša vidjeti može li se ablacijskom terapijom aritmija kontrolirati. U trenutku dolaska u elektrofiziološki laboratorij bolesnica je bila u sinusnom ritmu, umjetno ventilirana s vazoaktivnom potporom noradrenalinom.

Programiranom stimulacijom ventrikula prema Wellensovu protokolu nije izazvana nikakva aritmija. Brzom stimulacijom atrija dobio se ventrikularni odgovor sa širokim QRS-kompleksima koji su morfološki uglavnom odgovarali spontanoj aritmiji (slika 4.). Male razlike u morfologiji protumačene su drugačijom pozicijom elektroda 12-kanalnog EKG-a. Sljedećom brzom stimulacijom atrija inducirana je tahikardija širokih QRS-kompleksa s padom krvnog tlaka koja je nakon jedne minute spontano regredirala. Morfologija u tahikardiji također je odgovarala kliničkoj aritmiji. U tahikardiji su registrirane u omjeru 1 : 1 i atrijalna i ventrikularna depolarizacija s tim da je u II. odvodu P-val bio pozitivan. To je upućivalo na to da se ne radi o retrogradnoj nego o anterogradnoj atrijalnoj depolarizaciji. Treća brza stimulacija atrija inducirala je njegovu trajnu fibroundulaciju s ventrikularnim odgovorom 120/min i uskim QRS-kompleksima. Nakon provokacije izoproterenolom uz fibroundulaciju atrija počeli su se pojavljivati pojedinačni široki QRS-kompleksi, parovi te kraće i duže salve pri kojima je dolazilo do hemodinamske nestabilnosti (slika 5.). Svim širokim QRS-kompleksima prethodila je depolarizacija Hisova snopa (slika 6.). S obzirom na tu činjenicu, zaključeno je da se ne radi o atakama hemodinamski nestabilne ventrikularne tahikardije, nego da je u fibroundulaciji atrija povremeno dolazilo do alodromnog provođenja s izgledom bloka lijeve grane. Nakon razmatranja svih terapijskih opcija učinjena je ablacija AV-čvora te je implantiran VVIR-elektrostimulator. Nakon toga bolesnica se potpuno stabilizirala, nije više bilo ataka tahikardije širokih QRS-kompleksa, nije bilo potrebe za vazoaktivnom potporom, bolesnica je ekstubirana i nakon 2 dana premještena na odjel. Kontrolni UZ srca pokazao je EF 60% , blagu trikuspidalnu insuficijenciju i manju plućnu hipertenziju (35 mmHg). Nakon 4 dana bolesnica je u stabilnom stanju otpu-



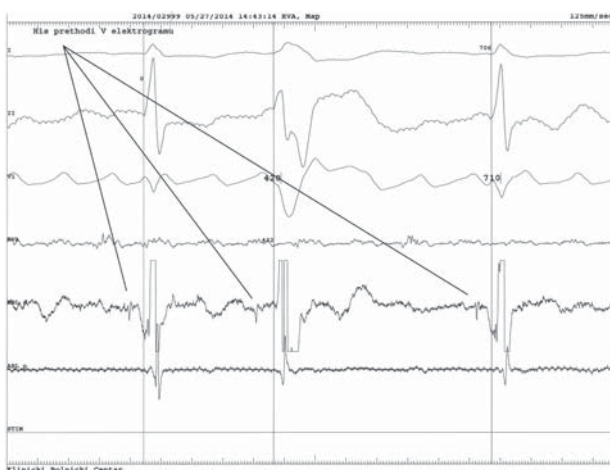Slika 4. Izazvana tahikardija širokih QRS kompleksa koji morfološki odgovaraju spontanoj aritmiji

Figure 4. Induced wide QRS tachycardia morphologically identical to spontaneous arrhythmia



Slika 5. Široki QRS kompleksi u fibroundulaciji uz primjenu izoproterena

Figure 5. Wide QRS complexes in atrial fibrillation/flutter induced by isoproterenol



Slika 6. Svim QRS kompleksima prethodi depolarizacija Hisovog snopa

Figure 6. All QRS complexes are preceded by depolarization of bundle of His

štena s terapijom: levotiroksin, metformin, furosemid i varfarin. U kontroli nakon 3 mjeseca bolesnica nije imala većih simptoma, a UZ je ostao jednak.

Rasprava

Tahikardija širokog QRS-kompleksa može biti ventrikularna tahikardija, fibrilacija atriya s alodromnim provođenjem te fibrilacija atriya uz preekscitaciju. Ventrikularna tahikardija može biti kratkotrajna i dugotrajna, monomorfna i polimorfna, a prema mehanizmu žarišna automatska i kružna. Kratkotrajna tahikardija jest ona koja spontano prestaje, i to najduže za 30 sekunda. Dugotrajna traje duže od 30 sekunda i za prekid je gotovo uvijek potrebna aktivna terapija. Monomorfna tahikardija znači da su svi QRS-kompleksi jednake morfologije i tahikardija je obično regularna. Polimorfna tahikardija je iregularna i ima različite QRS-komplekse. Žarišna aritmija ima izvorište u jednom ili više fokusa u ventrikulu odakle se impuls koncentrično širi na ostali miokard.¹ Ovaj tip VT-a ne može se izazvati programiranom stimulacijom ventrikula, a obično se učestalost i dužina tahikardija povećavaju nakon simpatičke stimulacije. Najčešće kod ove tahikardije ne postoji strukturna bolest srca. Kružna tahikardija obično nastaje u strukturno bolesnom srcu, impuls kruži po dobro definiranom putu, a tahikardija obično počinje nakon ekstrasistole. Stoga se ova tahikardija i izaziva programiranom stimulacijom ventrikula. Ventrikularna tahikardija ima određene EKG karakteristike koje se mogu razlikovati od tahikardije širokih QRS-kompleksa supraventrikularnog podrijetla. Jedna od karakteristika jest AV-disocijacija, tj. nepovezanost depolarizacije atriya i ventrikula, s tim da je ventrikul brži. Na ventrikularnu tahikardiju upućuje i negativna prekordijalna konkordancija, tj. dominantno negativni QRS-kompleksi u svim prekordijalnim odvodima.² Elektrofiziološki, kada se u srce stave kateteri kod ventrikularne tahikardije, QRS-kompleksima ne prethodi depolarizacija Hisova snopa. Iznimka je samo VT koji kruži po granama, kada Hisov potencijal prethodi svakom QRS-kompleksu, ali mehanizam ove tahikardije je kružni i ona se uvijek može izazvati programiranom stimulacijom ventrikula pri elektrofiziološkom testiranju. Fibrilacija atriya, tj. njegovo treperenje najčešće rezultira brzim ventrikularnim odgovorom. Budući da je refrakternost raznih dijelova provodnog sustava različita, pri brznoj ventrikularnoj depolarizaciji dijelovi provodnog sustava mogu još biti refraktorni nakon prethodne depolarizacije. To se onda može manifestirati usporenom ventrikularnom depolarizacijom, tj. proširenim QRS-kompleksima. Obično QRS ima oblik bloka desne grane jer ona uobičajeno ima dužu refrakternost, ali to može biti i izgled bloka lijeve grane ili neodređenog bloka. Ovakve brze salve širokih QRS-kompleksa kod fibrilacije atriya obično su kratke jer zbog refrakternosti AV-čvora dolazi do blokiranja impulsa pa se refrakternost distalnih dijelova provodnog sustava u cjelini oporavi. Nadalje, budući da ventrikularna depolarizacija nastupa zbog podražaja iz atriya, svakom QRS-kompleksu uvijek prethodi Hisov potencijal. Ako je razlog širokih QRS-kompleksa u fibrilaciji atriya preekscitacija, onda u EKG-u postoji delta-val, a akcesorni se put lako može dokazati na elektrofiziološkom testiranju.

Kod naše bolesnice bilo je elemenata koji su upućivali da su atake širokih QRS-kompleksa u fibrilaciji atriya ventrikularna tahikardija. Kod nje se već godinama navodilo da ima atake ventrikularne tahikardije, a sumnja na automatsku ventrikularnu tahikardiju postavljena je i na prvom elektrofiziološkom testiranju 2010. godine. Znak za VT bile su

atake širokih QRS-kompleksa kod podražaja simpatikomimetici (izoproterenol), i to samo kod određene frekvencije, tj. u frekventnom prozoru. Nadalje, atake širokih QRS-kompleksa bile su dugotrajne, dovodile su do hemodinamske nestabilnosti, a u EKG-u je u tahikardiji bila prisutna negativna konkordancija. Međutim, na elektrofiziološkom testiranju brza stimulacija atriya dovodila je do ventrikularnog odgovora sa širokim QRS-kompleksima jednake morfologije kao i spontana tahikardija. Također, nakon primjene izoproterenola u izazvanoj fibrilaciji atriya dobile su se jednake atake brze tahikardije širokih QRS-kompleksa s padom krvnog tlaka, a svakom QRS-kompleksu prethodio je Hisov potencijal. Na taj je način dijagnoza ventrikularne tahikardije isključena, a dokazano je da se radi o fibrilaciji atriya s alodromnim salvama. Preekscitacija je isključena već prvom elektrofiziološkom postupkom, a bolesnica u EKG-u u sinusnom ritmu nema delta-valova.

Često je mišljenje da je tahikardija širokih QRS-kompleksa koja se manifestira hemodinamskom nestabilnošću ventrikularna tahikardija. Na hemodinamsku nestabilnost u ataci tahikardije utječe nekoliko čimbenika: preegzistentna strukturna kardijalna bolest, brzina tahikardije, atrijski doprinos funkciji srca, sinkronizirana kontrakcija obaju ventrikula te vaskularna kompenzacija. Što je teža strukturna bolest, to lakše u tahikardiji nastaje hemodinamska nestabilnost bez obzira na tip tahikardije. Brza tahikardija ima veću sklonost hemodinamskoj nestabilnosti. U fibrilaciji atriya gubi se atrijski doprinos funkciji srca, a široki QRS-kompleksi, posebno izgleda bloka lijeve grane, dovode do disinkrone kontrakcije obaju ventrikula. Kod nekih bolesnika, posebno kada je kontrakcija atriya i ventrikula istodobna, može doći do paradoksalne periferne vazodilatacije sličnog mehanizma kao vazovagalna reakcija. Kod naše bolesnice osnovni razlog hemodinamske nestabilnosti bile su duže atake brze tahikardije širokih QRS-kompleksa koje su nastajale kada je fibrilacija atriya prelazila u pravilniju undulaciju atriya, a pod utjecajem simpatikomimetika (noradrenalin, izoproterenol) blok se na nivou AV-čvora smanjivao. U takvim je slučajevima provođenje na ventrikul moglo biti i 1 : 1. Hemodinamsku nestabilnost pospješivao je i gubitak atrijske kontrakcije zbog fibrilacije atriya, posebno u svjetlu dijastoličke disfunkcije koja je već prije utvrđena na UZ-u srca. Dodatni čimbenik hemodinamske nestabilnosti bila je desinkronizirana kontrakcija ventrikula zbog bloka grane u tahikardiji te snižena ejijska frakcija (EF 40%). Do kliničkog i ritmološkog pogoršanja moglo je doći zbog proaritmijskog efekta antiaritmika te dodatnog pogoršanja srčane funkcije.^{3,4}

Terapija srčane aritmije ovisi o vrsti aritmije pa je, kao i u ovom slučaju, ključno postaviti njezinu točnu dijagnozu. Strategija liječenja nadalje ovisi o hemodinamskoj stabilnosti, procijenjenom omjeru koristi i rizika izabrane terapijske metode te trenutnom stanju bolesnika. Fibrilacija atriya može se liječiti strategijom kontrole frekvencije i strategijom kontrole ritma. Strategija kontrole ritma označava terapiju koja konvertira fibrilaciju atriya u normalni sinusni ritam, a zatim ga trajno održava. Može se provesti antiaritmikom terapijom ili ablacijom, tj. izolacijom plućnih vena. Ta je izolacija invazivna procedura indicirana u slučajevima fibrilacije atriya kada je osnovni mehanizam nastanka fibrilacije brzo izbijanje automatskih fokusa u plućnim venama. To je slučaj kod paroksizmalne fibrilacije atriya bez znatne strukturne bolesti (dilatacije) lijevog atriya. Poslije ablacijskog liječenja ovog tipa fibrilacije atriya u prosjeku 75% bolesnika ostaje u sinusnom ritmu nakon godinu dana.⁵ Važ-

no je naglasiti da veći broj bolesnika ima recidive aritmije zbog podražaja zone u blizini ablacijske linije i popratnog perikarditisa u prva 3 mjeseca nakon ablacije. To ne znači da je ablacija bila neuspješna jer nakon 3 mjeseca većina više nema recidiva.⁶ Pri ablaciji mora se provoditi intenzivna antikoagulacijska terapija, a moguće su i teže komplikacije koje se opisuju u 4% bolesnika u idealnim uvjetima. To mogu biti perforacija i tamponada, cerebrovaskularni inzulit, stenozna plućnih vena, atrioezofagealna fistula, vaskularne komplikacije itd.

Strategija kontrole frekvencije znači da je uz perzistirajuću fibrilaciju atriya osnovni cilj normalna frekvencija ventrikula, što znači manje od 80/min u mirovanju, bez značajnije tahikardije u opterećenju, ali i bez simptomatske bradikardije. Može se provesti lijekovima koji dominantno djeluju na AV-čvor (beta-blokatori, verapamil, digitalis), a ako je to neefikasno, u krajnjim slučajevima i ablacijom AV-čvora (prekidanje provođenja impulsa između atriya i ventrikula) i implantacijom elektrostimulatora.⁷

Kod naše bolesnice radilo se o paroksizmalnoj fibrilaciji atriya, što znači da bi bolesnica inače bila dobar kandidat za ablacijsku izolaciju plućnih vena, a time i strategiju kontrole ritma. Ipak, kako se u ovom slučaju radilo o bolesnici s nizom akutnih i kroničnih komorbiditeta (febrilitet, pneumonija, hemodinamska nestabilnost koja je nalagala potporu cirkulacije noradrenalinom, početno multiorgansko zatajivanje, višekratno zračenje toraksa i kemoterapija zbog maligniteta, šećerna bolest, hipertenzija, umjereno dilatiran lijevi atrij (3,8 x 6,0 cm)), zaključili smo da je rizik od potencijalnih teških komplikacija pri izolaciji plućnih vena znatno veći nego što se opisuje u literaturi, a potencijalni je uspjeh znatno manji. Budući da je premisa bila da je hemodinamska nestabilnost dominantno uzrokovana brzim ventrikularnim odgovorom s posljedičnom disinkronijom, osnovni je cilj terapije bila sigurna kontrola srčane frekvencije, tj. ventrikularnog odgovora. Antiaritmici su se pokazali neefikasnim, a ablacijsko liječenje uz znatno veći rizik od komplikacija upućivalo je na veliku mogućnost recidiva posebno u prva tri mjeseca. U slučaju recidiva postojao je ponovo rizik od edema pluća, hemodinamske nestabilnosti i lošeg ishoda pa smo se odlučili za najsigurniju metodu kontrole frekvencije, a to je ablacija AV-čvora. Ova se odluka pokazala potpuno korektnom jer se bolesnica brzo posve

stabilizirala i ubrzo je u dobrom stanju otpuštena iz bolnice. Kasnije su kontrole potvrdile dobro subjektivno stanje, kao i kardijalnu funkciju na UZ-u srca.

Zaključak

Za adekvatnu terapiju srčane aritmije nužno je postaviti točnu dijagnozu vrste aritmije, što katkada nije jednostavno. Strategija liječenja ovisi o procjeni koristi i rizika izabrane metode liječenja, a zatim o objektivnom stanju bolesnika. Etiološki, ali kompliciraniji načini liječenja indicirani za neke aritmije nisu uvijek najprikladnije terapijske strategije. U nekim slučajevima, posebno kod ugroženih bolesnika, najjednostavnije strategije liječenja, iako nisu etiološke, mogu donijeti najviše koristi.

Ovaj rad nije pripomognut financijski ni bilo kojim drugim interesom od drugih poduzeća i organizacija.

LITERATURA

1. ESC Committee for Practice Guidelines, ACC/AHA Task Force Members. ACC/AHA/ESC 2006 guidelines for management of patients with ventricular arrhythmias and the prevention of sudden cardiac death: a report of the American College of Cardiology/American Heart Association Task Force and the European Society of Cardiology Committee for Practice Guidelines (Writing Committee to Develop Guidelines for Management of Patients With Ventricular Arrhythmias and the Prevention of Sudden Cardiac Death). Developed in collaboration with the European Heart Rhythm Association and the Heart Rhythm Society. *Europace* 2006;8(9):746–837.
2. Jastrzebski M, Sasaki K, Kukla P, Fijorek K, Stec S, Czarnecka D. The ventricular tachycardia score: a novel approach to electrocardiographic diagnosis of ventricular tachycardia. *Europace* 2016;18(4):578–84.
3. Cui G, Sen L, Sager P, Uppal P, Singh BN. Effects of amiodarone, sotalolol, and sotalolol on QT dispersion. *Am J Cardiol* 1994;74(9):896–900.
4. Santinelli V, Arnese M, Oppo I i sur. Effects of flecainide and propafenone on systolic performance in subjects with normal cardiac function. *Chest* 1993;103(4):1068–73.
5. He X, Chen Y, Zhou Y, Huang Y, He J. One-Year Clinical Outcome of Pulmonary Vein Isolation Using the Second-Generation Cryoballoon: A Meta-Analysis. *Pacing Clin Electrophysiol* 2016;39(2):182–9.
6. Kawasaki S, Tanno K, Ochi A i sur. Recurrence of atrial fibrillation within three months after pulmonary vein isolation for patients with paroxysmal atrial fibrillation: Analysis using external loop recorder with auto-trigger function. *J Arrhythm* 2015;31(2):88–93.
7. ESC Committee for Practice Guidelines: 2012 focused update of the ESC Guidelines for the management of atrial fibrillation. An update of the 2010 ESC Guidelines for the management of atrial fibrillation. *Eur Heart J* 2012;33(21):2719–47.

