

Poteškoće u dijagnosticanju i liječenju osteoid osteoma u laktu četverogodišnje djevojčice - prikaz slučaja i pregled literature

Marko Labaš¹, Danijel Pilipac², Krešimir Majdančić³, Tomislav Đapić⁴, Ivan Bojanić⁴

Osteoid osteomi koji su smješteni ili unutar zgloba (intraartikularno) ili u njegovoj blizini (juktartikularno) ne očituju se tipičnim noćnim bolovima, već je bol obično trajno prisutna. Osim toga, s vremenom dolazi do pojave izljeva u zglobu kao posljedica sinovitisisa te razvoja kontraktura zgloba i atrofije okolnih mišića. Osim nespecifične kliničke slike, dodatna poteškoća dijagnozi je to što se osteoid osteom te lokalizacije teško uočava na magnetskoj rezonanciji, koja je danas prvi izbor u slikovnoj dijagnostici bolnih stanja zgloba. Prikazujemo slučaj djevojčice koja se u dobi od četiri godine počela žaliti na bolove u lijevom laktu, i to bez ikakve prethodne ozljede, a uz to se s vremenom pojavio izljev u zglobu i razvila se kontraktura lakta. Tijekom liječenja pokušano je s fizikalnom terapijom, potom je provedena antibiotska terapija, ali budući da nije bilo poboljšanja, indicirana je i obavljena biopsija. Nakon reevaluacije svih nalaza, napose slikovnih prikaza, postavi se sumnja da je uzrok tegoba osteoid osteom lokaliziran u fosi olekrani. Načinjen je artroskopski zahvat tijekom kojeg je obavljena djelomična sinoviektomija i uklonjen tumor, a patohistološka je analiza potvrdila da je riječ o osteoid osteomu. Nakon zahvata bolesnica se više nije žalila ni na kakvu bol u laktu te je postupno vratila punu pokretljivost lakta. Ovim prikazom slučaja i pregledom literature želimo upozoriti na otežano postavljanje dijagnoze intraartikularno i/ili juktartikularno lokaliziranih osteoid osteoma u laktu te na mogućnost da se tada tumor može ukloniti artroskopski i u djece.

Ključne riječi: osteoma, osteoid; lakat; magnetska rezonanca; tomografija, kompjuterska; artroskopija

UVOD

Osteoid osteom je osteoplastični koštani tumor koji čini 11% svih dobroćudnih koštanih tumora (1-3). Većinom se javlja u adolescenata i mlađih odraslih osoba, dok se u djece mlađe od pet godina javlja iznimno rijetko (4, 5). Dva do tri puta se češće javlja u osoba muškog spola (5). Najčešće je lokaliziran u metafizi ili dijafizi dugih kostiju, poglavito femura i tibije. Tada se očituje karakterističnom kliničkom slikom - pojavom noćnih bolova koji se smanjuju nakon primjene salicilata (6). No na kliničku sliku utječe lokalizacija tumora, pa se tako osteoid osteomi koji su smješteni ili unutar zgloba (intraartikularno) ili u samoj blizini zgloba (juktartikularno) ne očituju tipičnim noćnim bolovima, već je bol obično trajno prisutna. Osim toga, s vremenom dolazi do pojave izljeva u zglobu kao posljedice sinovitisisa te do razvoja kontraktura zgloba i atrofije okolnih mišića (2). Osim takve ne-

specifične kliničke slike dodatna poteškoća postavljanju točne dijagnoze je u tome što se osteoid osteom te lokalizacije teško uočava na magnetskoj rezonanciji (u daljnjem

¹ Opća bolnica Varaždin, Odjel za ortopediju i traumatologiju, 42000 Varaždin, Hrvatska

² Opća bolnica Šibenik, Odjel za ortopediju i traumatologiju, 22000 Šibenik, Hrvatska

³ Opća županijska bolnica Vinkovci, Odjel za ortopediju, 32100 Vinkovci, Hrvatska

⁴ Klinika za ortopediju Kliničkog bolničkog centra Zagreb i Medicinskog fakulteta u Zagrebu, 10000 Zagreb, Hrvatska

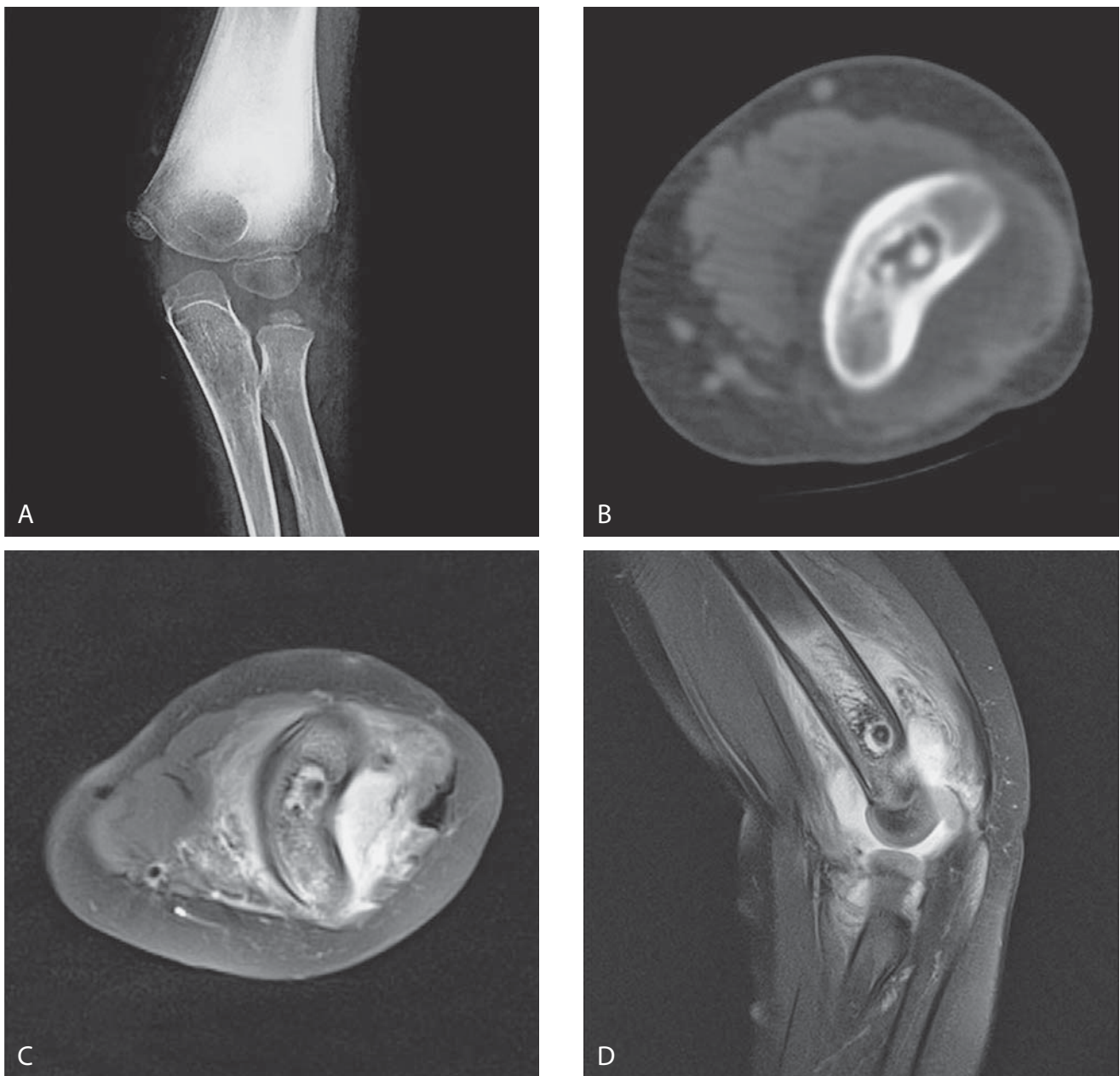
Naziv i adresa ustanove u kojoj je provedeno istraživanje:

Klinika za ortopediju Kliničkog bolničkog centra Zagreb i Medicinskog fakulteta u Zagrebu, Šalata 7, 10000 Zagreb, Hrvatska

Adresa za dopisivanje:

Marko Labaš, dr. med., Opća bolnica Varaždin, Odjel za ortopediju i traumatologiju, 42000 Varaždin, Hrvatska, e-mail: marko.labas@gmail.com

Primljeno/Received: 4. 7. 2016., Prihvaćeno/Accepted: 5. 9. 2016.



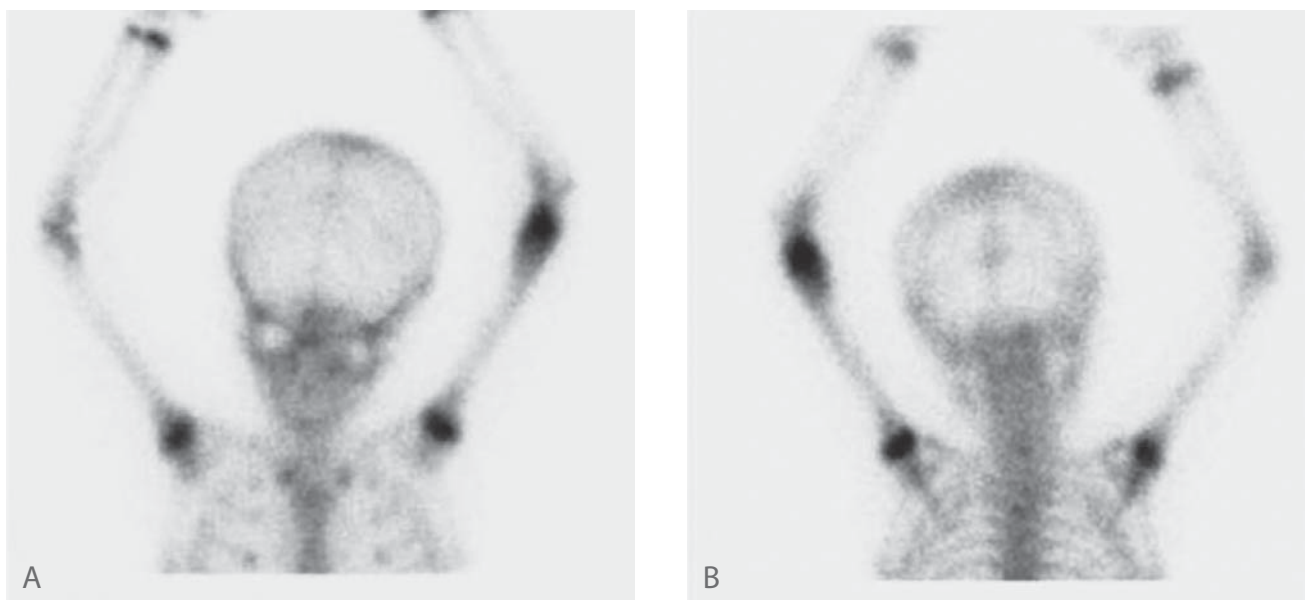
SLIKA 1. A) Rengenska AP snimka lijevog lakta - radiolucetna zona u distalnom humerusu uz proksimalni rub fosse olekrani. B) Računalna tomografija lijevog lakta (transverzalni presjek) - ovalni nidus uz rubnu sklerozu. C) i D) Magnetska rezonancija lijevog lakta (transverzalni i sagitalni presjek) - tumorska tvorba u distalnom humerusu uz reaktivni sinovitis u stražnjem dijelu lakta.

tekstu MR), koja je danas prvi izbor u slikovnoj dijagnostici bolnih stanja zglobova.

PRIKAZ BOLESNICE

Četverogodišnja se djevojčica u siječnju 2015. godine počela žaliti na bolove u lijevom laktu bez ikakve prethodne ozljede. Roditelji su istaknuli kako su već mjesec dana potom zamijetili da se djevojčica slabije služi tom rukom te da se pojavila oteklina zglobova. Djevojčica se, prema navodima roditelja, žalila na bol neovisno o aktivnostima, pa se s vreme-

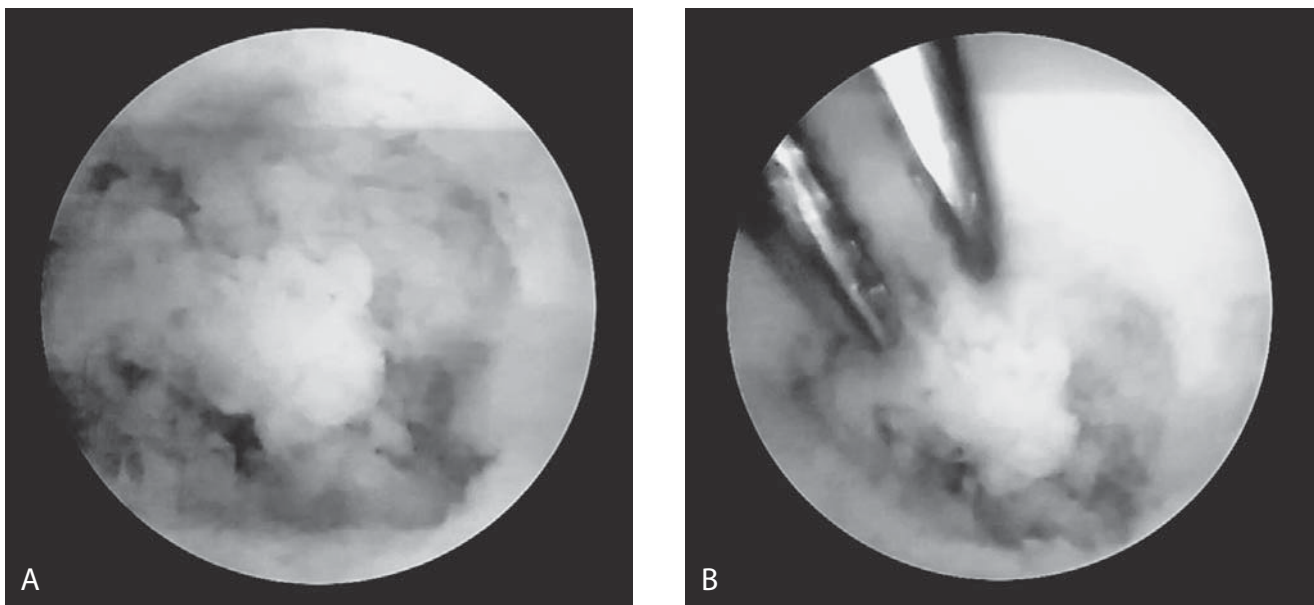
nom počela žaliti i na bol u mirovanju. Bolovi su se javljali i noću, no roditelji nisu zamijetili da je tada bol bila snažnija, kao ni da se smanjivala nakon primjene salicilata. Mjesec dana nakon pojave prvih simptoma djevojčicu je pregledao pedijatar i nakon učinjenih osnovnih laboratorijskih pretraga krvi, koje su sve bile uredne, uputio na pregled dječjem ortopedu. Nakon kliničkog pregleda upotpunjenog radiološkom snimkom lakta ortoped je uputio djevojčicu na fizikalnu terapiju. No budući da je pokušaj fizikalne terapije rezultirao pojavom još jače boli, ortoped ju je uputio na pregled dječjem reumatologu. Zbog kliničke sumnje na



SLIKA 3. Troetapna scintigrafija skeleta s tehnecijem (Tc-99m MDP). Vidljivo pojačano nakupljanje radiofarmaka u kasnoj etapi scintigrafije u području lijevog distalnog humerusa. A) Snimano anteroposteiorno i B) snimano posteroanteriornno.

monoarthritis lakta u svibnju 2015. godine dječji reumatolog je indicirao hospitalizaciju i opsežniju dijagnostičku obradu. Tijekom hospitalizacije načinjena je troetapna scintigrafija kostura Tc-99m MDP te računalna tomografija (u daljnjem tekstu CT) i ultrazvučni pregled (u daljnjem tekstu UZV) lijevog lakta. Na CT-u je opisana promjena u distalnoj dijametafizi u smislu litične lezije unutar koje se prati sklerotičan, koštani fragment smješten intramedularno uz promijenjen medularni kanal proksimalno i distalno od opisane litične lezije. Također se opisuje mekotkivna tvorba u distalnoj trećini dijafize humerusa do razine fose olekrani. Tada je zaključak radiologa bio da opisane promjene mogu odgovarati kronično upalnim promjenama, no i da se radiološki ne može isključiti ekspanzivna tvorba. Zatim je radi drugog mišljenja pozvan drugi dječji ortoped koji je na osnovi kliničkog pregleda i nalaza načinjenih pretraga postavio kliničku sumnju na kronični osteomijelitis te je savjetovao da se načini i scintigrafija kostura obilježenim leukocitima te MR lakta. Valja spomenuti da je na MR-u opisana litična lezija u distalnoj dijametafizi lijevog lakta sa sekvstrom koji je sklerotičan i smješten centralno uz promijenjenu morfologiju medularnog kanala distalnog humerusa. Nakon komparacije snimaka MR-a s prije učinjenim snimcima CT-a zaključak radiologa je bio da promjene upućuju na kronični osteomijelitis distalnog dijela humerusa. Baš je taj zaključak i bio razlogom, usprkos niskim vrijednostima upalnih parametara (SE 12; CRP 0,3), da je tijekom druge hospitalizacije u rujnu 2015. godine započeto parenteralno liječenje dvojnog antibiotskom terapijom, i to ceftriaksonom 3x800 mg te klindamicinom 3x250 mg u trodnevnom trajanju. No budući da su se i nakon provedenog liječenja tegobe nastavile, ponovo su konzultirani pedijatar i dječji ortoped koji je indicirao

biopsiju. Zbog toga je bolesnica u prosincu 2015. godine hospitalizirana u Klinici za ortopediju KBC-a Zagreb, gdje je i obavljen zahvat probatorne biopsije, tijekom kojeg je uzet dio kosti distalnog humerusa za patohistološku analizu i intraartikularni obrisci za mikrobiološku analizu. No kako je nalaz briseva bio sterilan te kako se patohistološkom analizom nije našlo sigurnih znakova osteomijelitisa, svi su nalazi bolesnice revidirani, pa su potom konzultirani i drugi djelatnici Klinike za ortopediju. Čitav je slučaj nakon toga prikazan na Stručnom sastanku Klinike za ortopediju, gdje je nakon rasprave postavljena sumnja da je riječ o osteoid osteomu i predložen je operacijski zahvat. S obzirom na dob bolesnice i lokalizaciju promjene predloženo je da se zahvat obavi artroskopski. Početkom veljače 2016. godine obavljen je zahvat u općoj anesteziji, i to u bljedoju stazi, uz napomenu da je bolesnica bila u položaju na trbuhu, dok joj je nadlaktica lijeve ruke bila postavljena na držač tako da joj je lijevo rame bilo u položaju od 90° abdukcije, lakat u fleksiji od 90°, a podlaktica i šaka su slobodno visjele. Podvez za bljedu stazu postavljen je maksimalno moguće proksimalno na nadlaktici. Bolesnica je perioperativno dobila antibiotik, i to cefalosporin prve generacije u dozi od 3x300 mg. Za zahvat se služilo artroskopom koji se rabi za zahvate na manjim zglobovima (promjer optike 2,7 mm), a isto tako su uz standardni instrumentarij rabljeni i motorizirani instrumenti manjeg promjera (3,0 mm) od uobičajenog koji se rabi za artroskopiju velikih zglobova te instrument za kauterizaciju. Nakon kirurškog pranja i pokrivanja koje je omogućilo manipulaciju laktom tijekom čitavog zahvata, podlaktica je omotana elastičnim zavojem od vrška prstiju do neposredno ispod lakta radi smanjivanja ekstraplacije tekućine u podlakticu tijekom artroskopije. Potom su identificirani i



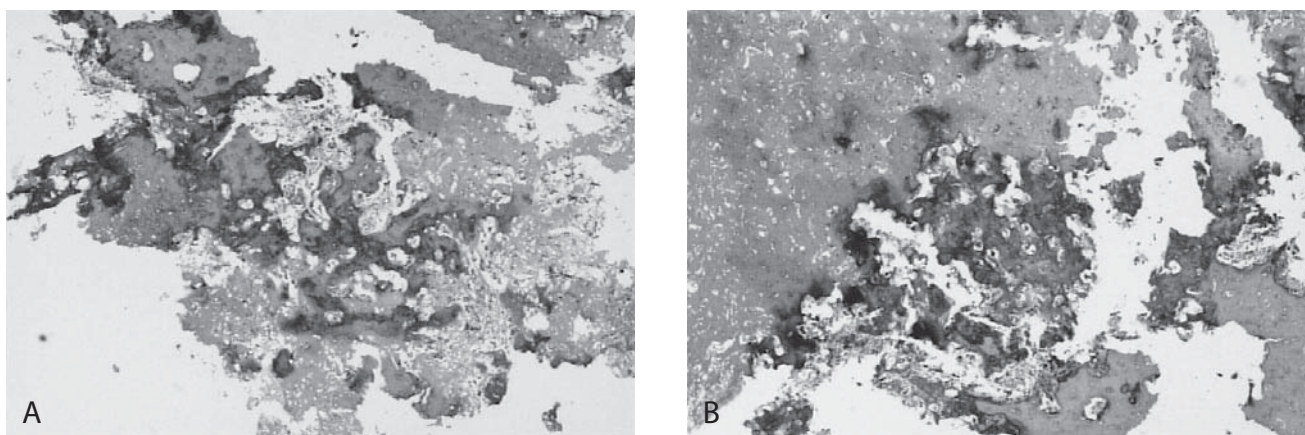
SLIKA 2. Pogled u lakat tijekom artroskopskog zahvata. A) nidus osteoid osteoma odvojen od ležišta i B) prikaz uklanjanja nidusa uz pomoć hvatača.

označeni orijentiri (vrh olekranona, lateralni i medijalni epikondil te tijek ulnarnog živca) koji su nužni radi što sigurnijeg postavljanja artroskopskih ulaza koji bi se mogli rabiti tijekom zahvata. Budući da je u laktu bilo izljeva, zglobov nije dodatno punjen s tekućinom, već se u fosi olekrani pristupilo služeći se direktnim stražnjim te posterolateralnim ulazom. Nakon uklanjanja priraslica i dijela zadebljane sinovije identificirao se ovalni defekt kortikalisa superolateralno uz rub fose olekrani. Uz pomoć dljetca i motoriziranog instrumenta uklonio se rubni sklerotični sloj tvorbe te se kohleom nidus odvojio od ležišta i potom se artroskopskim hvatačem prihvatio i izvadio iz zgloba te poslao na patohistološku analizu. Potom je dijelom kohleom, a dijelom motoriziranim instrumentom očišćeno sklerotično ležište do spongiozne kosti, tako da je ostao „krater“ u fosi olekrani. Nakon detaljnog ispiranja zgloba šavima su se zatvorile ulazne rane, a ruka se omotala krep zavojem. Tijekom boravka u Klinici pod nadzorom fizioterapeuta bolesnica je započela s vježbama za dobivanje punog opsega kretanja u laktu. Valja istaknuti da se bolesnica od operacijskog zahvata nije više žalila ni na kakvu bol u operiranom laktu. Četrnaest dana nakon zahvata obavljena je i kontrolna radiološka obrada, a patohistološki nalaz je potvrdio da je riječ o osteoid osteomu. Na kontrolnom pregledu dva mjeseca nakon zahvata uočeno je da su rane uredno srasle te da djevojčica ima podjednak opseg pokreta u oba lakta.

RASPRAVA

Kad je osteoid osteom lokaliziran na svojoj uobičajenoj lokalizaciji na metafizi ili dijafizi femura i tibije, tada se očituje

bolovima koji nisu vezani za aktivnost te karakterističnim noćnim bolovima koji se smanjuju nakon primjene salicilata. Takva klinička slika čini osnovu za postavljanje dijagnoze (7). No kad je osteoid osteom lokaliziran ili unutar zgloba (intraartikularno) ili u njegovoj blizini (juxtaartikularno), a prema rezultatima većih serija tu lokalizaciju nalazimo u 5 do 12 % slučajeva, tada se ne očituje karakterističnim noćnim bolovima, već je bol obično trajno prisutna, slabijeg intenziteta, uz slab odgovor na terapiju salicilatima. Osim toga, s vremenom dolazi do pojave izljeva u zglobov kao posljedice sinovitisa te razvoja kontrakture zgloba i atrofije okolnih mišića (2, 8). Ako je osteoid osteom smješten unutar ili u neposrednoj blizini lakta, kontraktura lakta se pojavljuje prema izvješćima iz literature u gotovo svim slučajevima (8, 9). Sve su to razlozi zbog kojih osteoid osteom smješten unutar ili u neposrednoj blizini lakta uzrokuje kliničku sliku koja može odvesti na dijagnostičku stranputicu, zbog čega se za dulje vrijeme može odgoditi postavljanje točne dijagnoze, a time i početak djelotvornog liječenja. Stoga ne čudi što u literaturi nalazimo da se osteoid osteom, koji je smješten u samom laktu ili u njegovoj neposrednoj blizini prije postavljanja točne dijagnoze liječio kao lateralni epikondilitis, kronični osteomijelitis, tuberkulozni sinovitis, reumatoidni artritis te kao kompresivni sindrom ulnarnog ili radijalnog živca (2, 8, 10, 11). Baš to su i razlozi zbog kojih je potrebno nekoliko mjeseci, pa i do dvije godine, do postavljanja točne dijagnoze, a u nekim je slučajevima od pojave prvih simptoma do postavljanja točne dijagnoze prošlo i deset godina (2, 9). I u naše su bolesnice pojava zglobnog izljeva, kontraktura zgloba, kao i rezultati provedenih dijagnostičkih pretraga (scintigrafija kosti i MR) uputili liječe-



SLIKA 4. Mikroskopski pregled uklonjenog nidusa (uvećanje 4x, hematoksilin-eozin bojenje). A) i B) tkivo nidusa osteoid osteoma sa sekundarnim promjenama u smislu skleroze i fibroze.

nje u pogrješnom smjeru, i to isprva u smjeru liječenja monoartritisa, a potom i liječenja kroničnog osteomijelitisa. U našem slučaju je i dob bolesnice bila otežavajući čimbenik pri postavljanju dijagnoze, jer je dobro poznato da se osteoid osteomi u manje od 3% slučajeva javljaju prije 5. godine života (4, 5). Osim toga, vrlo je teško dobiti valjanu anamnezu od bolesnika te dobi, već valja iz heteroanamneze od uvijek zabrinutih roditelja pokušati dobiti što točnije podatke. U prilog tome govore i rezultati istraživanja *Songa i sur.* (12), prema kojima je u sedmero od 11-ero djece (63,6%) s lokalizacijom osteoid osteoma unutar ili u neposrednoj blizini zgloba isprva postavljena pogrješna dijagnoza, odnosno da je prosječno bilo potrebno 12 mjeseci (između 1,5 i 18 mjeseci) od pojave prvih simptoma do postavljanja točne dijagnoze. No ako je riječ o tipičnoj lokalizaciji osteoid osteoma, tada se i u djece znatno brže postavlja dijagnoza. *Song i sur.* (12) su izvijestili da je u djece s tipičnom lokalizacijom osteoid osteoma inicijalno pogrješna dijagnoza postavljena samo u petero od 23-oje djece (21,3%) te da se točna dijagnoza u tih bolesnika postavila prosječno 1,5 mjesec (između 1 i 6 mjeseci) od pojave prvih simptoma. No te poteškoće s postavljanjem dijagnoze često vode, kao i u slučaju naše bolesnice, k tome da bolesnici budu podvrgnuti i nepotrebnim kirurškim zahvatima (8-11). Napose je to slučaj ako je osteoid osteom smješten unutar ili u neposrednoj blizini lakta, pa tako *Otsuka i sur.* (8) izvješćuju da je četvero od šestoro praćenih bolesnika u njihovom istraživanju bilo kirurški liječeno prije postavljanja dijagnoze osteoid osteoma.

Osteoid osteomi koji su lokalizirani u zglobu ili u njegovoj blizini najčešće se ne uočavaju na standardnim rengenogramima, i to prema izvješćima iz literature u 83% pa čak i do 100% slučajeva (2, 9, 11, 13). S obzirom na to da je u 50% slučajeva osteoid osteoma lakta nidus smješten u fossi olekrani, *Becker i sur.* (14) sugeriraju da pomnija analiza fosse olekrani na snimci pomaže donošenju dijagnoze. Perzistiranje

boli i pojava drugih tegoba dovodi do potrebe za dodatnim slikovnim prikazima (2). MR je danas prvi izbor u dijagnostici ozljeda i oštećenja mišićno-koštanog sustava u ljudi, no u slučaju osteoid osteoma na snimkama dominira edem kosti koji "zamaskira" karakteristični nidus što, uz izostanak informiranja radiologa o kliničkom nalazu bolesnika, rezultira u pravilu neprepoznavanjem osteoid osteoma i pogrješnim dijagnozama (2, 15, 16). Stoga *Glanzmann i sur.* (9) upozoravaju na to da se u takvim slučajevima obvezno mora dodatno obaviti i obrada CT-om. Prema istraživanju *Hosalkara i sur.* (3) metoda izbora u dijagnostici unutarzglobnih osteoid osteoma je CT, i to obavljen tankim slojevima (najveća debljina sloja do 3 mm). Osim uobičajene radiolucidentne ovalne zone nidusa CT-om se u gotovo polovine bolesnika može naći i krvna žila (engl. *vascular groove sign*), koja se od subperiostalnog kortikalisa proteže do nidusa te je visokospecifičan znak za osteoid osteom (17, 18). Nalaz CT-a također omogućuje točniji prikaz lokalizacije i dimenzija nidusa te pomaže u odluci o pristupu i načinu liječenja. Točnost dijagnosticiranja osteoid osteoma CT-om povećava se kad je radiolog upoznat s bolesnikovom kliničkom slikom, odnosno kad postoji komunikacija između kliničara i radiologa.

Osteoid osteom može se liječiti konzervativno ili kirurški. Iako se konzervativno liječenje osteoid osteoma uzimanjem salicilata ili drugih NSAID-a pokazalo uspješnim, ipak se ono ne savjetuje zbog dugotrajnosti liječenja koje u takvim slučajevima može potrajati i nekoliko godina (19). Danas se kirurško uklanjanje ili destrukcija nidusa smatra metodom izbora (20). Nidus se može ukloniti klasičnom resekcijom tumora u bloku, ali i boranjem te ekskolecijom, što se može učiniti klasičnim kirurškim pristupom, perkutano ili artroskopski. Klasična kirurška resekcija u bloku donedavno se smatrala zlatnim standardom u liječenju osteoid osteoma s uspješnošću između 88% i 100% (21). No invazivnost ovakvog načina liječenja povećava mogućnost pojave komplikacija (22). Perkutano boranje nidusa pod kontrolom CT-a

TABLICA 1. Prikaz osnovnih informacija o tijeku liječenja u bolesnika kod kojih je poradi osteoid osteoma smještenog u laktu učinjen artroskopski zahvat (M - muški spol, Ž - ženski spol, OO - osteoid osteom, RTG – rendgensko snimanje, MR - magnetska rezonancija, CT - računalna tomografija, PN - podatak nije naveden u radu)

Prvi autor / godina objave rada	Dob / spol bolesnika	Simptomi	Dijagnoza pod kojom je započeto liječenje	Osnovna interpretacija načinjenih slikovnih dijagnostičkih prikaza	Vrijeme od pojave prvih simptoma do točne dijagnoze (mjeseci)	Lokalizacija osteoid osteoma u laktu	Poslijeoperacijski tijek (Praćenje u mjesecima)
Franceschi / 2006	42/M	Bolovi u laktu koji su izraženiji noću, a smanjuju se na primjenu salicilata.	Posttraumatski periostitis	RTG - PN MR - OO CT - OO Scintigrafija - PN	120	Fosa olekrani	Odmah po zahvatu bez bolova, dobiven pun opseg pokreta u laktu. (46)
Nourissat / 2007	20/M	Nemogućnost potpunog ispružanja lakta, bez bolova.	PN	RTG - bez promjena MR - edem trohleje CT - koštana cista Scintigrafija - PN	PN	Kapitulum humerusa	Dva tjedna po zahvatu dobiven pun opseg pokreta u laktu. (8)
Nourissat / 2007	27/M	Bolovi u laktu koji su izraženiji noću, a smanjuju se na primjenu salicilata, ograničenje pokretljivosti. (kretnje od 20 do 90°)	PN	RTG - PN MR - sinovitis CT - OO Scintigrafija - PN	24	Trohleja humerusa	Odmah po zahvatu bez bolova, no povrat bolova 2 tjedna nakon zahvata pa je načinjen CT 6 tjedana nakon zahvata na kojem je uočeno da dio tumora nije uklonjen. Načinjen drugi zahvat otvorenim načinom nakon kojeg više nema bolova. (PN)
Trebše / 2007	42/M	Kontinuirana bol u laktu bez ikakve prethodne ozljede, uredan opseg kretnji u laktu u smislu ekstenzije i fleksije, no ograničenje prosupinacije.	Osteohondrom (načinjen operacijski zahvat poradi te dijagnoze)	RTG - OO MR - PN CT - OO Scintigrafija - pojačano nakupljanje	18	Glava radijusa	Odmah po zahvatu bez tegoba, no zaostaje ograničenje prosupinacije. (24)
Zupanc / 2007	42/M	Početak tegoba nakon beznačajnog udarca u područje lateralnog epikondila, bolovi u laktu izraženiji tijekom noći, a smanjuju se na primjenu salicilata, prisutan izljev u laktu uz nemogućnost pune ekstenzije. (deficit 15°)	Lateralni epikondilitis (načinjen operacijski zahvat poradi te dijagnoze)	RTG - OO MR - sinovitis, edem stražnjeg dijela kapitulum humerusa, sumnja na OO CT - OO Scintigrafija - OO	30	Kapitulum humerusa	Odmah po zahvatu bez bolova, pun opseg pokreta u laktu dobiven mjesec dana po načinjenom zahvatu. (12)
Font Segura / 2013	15/Ž	Bolovi u laktu tijekom dvije godine bez ikakve prethodne ozljede, bolovi izraženiji noću, neznatno se smanjivali na primjenu salicilata, ograničenje pokretljivosti. (kretnje od 5 do 100°)	PN	RTG - OO MR - OO, blagi sinovitis CT - OO Scintigrafija - pojačano nakupljanje	24	Fosa olekrani	Odmah po zahvatu bez bolova, pun opseg pokreta u laktu dobiven šest tjedana po načinjenom zahvatu. (24)

uz mogućnost injekcije etanola jedna je od uporabljivijih metoda liječenja tijekom posljednjih desetak godina. Prema izvješćima iz literature uspješnost ovakvog liječenja se kreće između 77% i 100% (23). Posljednjih je godina perkutana radiofrekventna ablacija (u daljnjem tekstu RFA) najpri-

mjenjivija metoda liječenja osteoid osteoma s uspješnošću višom od 90% (7, 24-27). RFA je izvrsna metoda kad se rabi za liječenje osteoid osteoma tipične lokalizacije, no kad je osteoid osteom smješten unutar zgloba ili u njegovoj neposrednoj blizini, tada su moguća oštećenja zglobne hrskavi-

ce, priležećih mekih tkiva pa čak i nekroza kosti (28-30). Kao glavni nedostatak te metode valja istaknuti da se u velikom broju slučajeva ne može dobiti zadovoljavajući uzorak za patohistološku analizu, odnosno patohistološku potvrdu osteoid osteoma dobivamo u manje od 50% slučajeva (7, 24-28). Unatoč navedenih nedostataka, neki autori smatraju da RFA treba biti metoda izbora i kad je osteoid osteom smješten unutar zgloba ili u njegovoj neposrednoj blizini, pa su tako *Albisinni i sur.* (31) izvijestili o izvrsnom rezultatu liječenja osteoid osteoma smještenih u laktu tom metodom. Naime, izvrstan rezultat postignut je u 25-ero od 27-ero (92,5%) liječenih bolesnika, a izvijestili su o samo jednom recidivu (3,7%), uz napomenu da je prosječno poslijeoperacijsko praćenje bilo 67 mjeseci (između 24 i 128 mjeseci). Osim kod odraslih, RFA se uspješno primjenjuje i kod djece s tipičnom lokalizacijom osteoid osteoma. *Donkol i sur.* (5) izvijestili su o uspješnom liječenju osteoid osteoma različitih lokalizacija u 21-og od 23-je liječene djece (91,3%) prosječne životne dobi između 3,5 i 16 godina.

Artroskopija se pokazala kao vrlo uspješna metoda za liječenje osteoid osteoma smještenih unutar ili u neposrednoj blizini zgloba (32-40). *Heuierjans i sur.* (34) 1986. godine su opisali kako su tijekom artroskopije koljena pronašli i uklonili unutarzglobni osteoid osteom. *Resnick i sur.* (36) su 1995. godine izvijestili da su tijekom artroskopije gležnja uklonili osteoid osteom koji je bio lokaliziran na vratu talusa, a potom su objavljivani i prikazi slučajeva artroskopskog uklanjanja osteoid osteoma iz kuka, ramena te lakta, i to s izvrsnim rezultatima, bez recidiva (34-37). Još i sad nije potpuno jasno što dovodi do tako povoljnog ishoda nakon artroskopskog uklanjanja osteoid osteoma. Ovom prilikom istaknuli bismo da u rukama iskusnog operatera artroskopija pruža mogućnost vizualizacije čitavog zgloba, napose detaljnu vizualizaciju tumora i njegove bliže okoline, a uobičajeni artroskopski instrumentarij omogućuje odvajanje kompletnog nidusa iz ležišta i njegovo uklanjanje iz zgloba, bez dodatnog oštećivanja okolnog tkiva. Na taj se način dobiva adekvatan uzorak za patohistološku analizu i potvrdu dijagnoze osteoid osteoma, za razliku od ablativnih tehnika nakon kojih se dijagnoza može potvrditi patohistološkom analizom u manje od 50% slučajeva. Osim toga, uobičajenim artroskopskim instrumentarijem može se dobro očistiti sklerotično ležište, a ako je potrebno, mogu se tijekom artroskopije načiniti i drugi zahvati u zglobu, u prvom redu sinoviektomija te zahvati na hrskavici. Valja istaknuti još neke prednosti artroskopskog uklanjanja osteoid osteoma u usporedbi s klasičnim kirurškim zahvatom, a to su značajno manji rizik komplikacija te brža rehabilitacija. Zbog svega navedenog, kao i zbog uspješnog iskustva u artroskopskom uklanjanju osteoid osteoma iz gležnja i koljena, o čemu smo izvještavali i u domaćim i u međunarodnim publikacijama

(32, 33, 38), u ovom smo se slučaju odlučili da ćemo, bez obzira na dob, pokušati obaviti zahvat artroskopski. U prilog tome bilo je i izvješće *Songa i sur.* (12) koji su izvijestili o poteškoćama nakon liječenja osteoid osteoma lokaliziranog u fosi olekrani u četrnaestogodišnjaka RFA metodom. Naime, i u tom je slučaju, kao i u naše bolesnice, od prvih simptoma do postavljanja ispravne dijagnoze proteklo 12 mjeseci, pa je tako dječak isprva liječen pod dijagnozom kroničnog osteomijelitisa, a potom juvenilnog reumatoidnog artritisa. Nakon uklanjanja osteoid osteoma RFA metodom bolovi su nestali, ali je zaostala kontraktura lakta. Usprkos upornoj fizikalnoj terapiji i ponovljenim kirurškim zahvatima, nije se uspjela riješiti kontraktura, pa je na završetku liječenja bolesnik imao pokretljivost od 30 do 110 stupnjeva fleksije. Ovom prilikom valja istaknuti i jedan tehnički detalj koji nam je zasigurno pomogao, a to je da smo zahvat obavili artroskopom manjeg promjera od uobičajenog (promjer optike 2,7 mm).

Pregledavanjem dostupne medicinske literature našli smo samo pet radova u kojima je opisano artroskopsko uklanjanje osteoid osteoma iz lakta (Tablica 1). Valja istaknuti da su u svim opisanim slučajevima bolesnici inicijalno bili liječeni pod pogrešnim dijagnozama. Tako primjerice *Zupanc i sur.* (39) prikazuju slučaj osteoid osteoma smještenog u stražnjem dijelu kapituluma humerusa koji je kirurški neuspješno liječen kao epikondilitis. *Trebše i sur.* (40) opisuju slučaj bolesnika koji je isprva neuspješno kirurški liječen pod sumnjom na osteohondrom glave radijusa. Ovom prilikom valja spomenuti i prikaz slučaja *Franceschija i sur.* (2) kad je od prvih simptoma do postavljanja točne dijagnoze proteklo deset godina. U svim radovima prikazanim u tablici 1 bolesnici su bili bez tegoba nakon artroskopskog uklanjanja osteoid osteoma, osim u jednom od slučajeva koje su opisali *Nourissat i sur.* (3), kad su nakon artroskopskog zahvata tegobe bile iste kao i prije njega, pa je učinjen otvoreni zahvat nakon kojeg je bolesnik bio bez tegoba.

ZAKLJUČAK

Osim lokalizacije i dobi, a ponajviše dječja dob, poseban su izazov u dijagnostici i liječenju, jer se u manje od 3% slučajeva osteoid osteom nalazi u djece mlađe od pet godina. Iako se RFA pokazao iznimno uspješnim te je danas u svijetu metoda izbora u liječenju osteoid osteoma, ipak ne treba zanemariti i druge metode liječenja, a napose artroskopiju ako je tumor smješten unutar zgloba (intraartikularno) ili u njegovoj blizini (jukstartikularno). Prednosti artroskopije su višestruke. Naime, tijekom artroskopskog zahvata uz uklanjanje osteoid osteoma može se liječiti i kontraktura zgloba i načiniti sinoviektomija. Želimo naglasiti da je artroskopski način liječenja osteoid osteoma smještenog u laktu siguran

i pošteno te se može primijeniti kao metoda liječenja i u dječjoj dobi. Osnovni preduvjeti za uspješnu primjenu ar-troskopije lakta u dječjoj dobi su pomno prijeoperacijsko planiranje, izvanredno dobro poznavanje regionalne anatomi-je lakta, striktno praćenje pravila izvođenja zahvata, dobra tehnika te iskusan operater.

NOVČANA POTPORA/FUNDING

Nema/None

ETIČKO ODOBRENJE/ETHICAL APPROVAL

Nije potrebno/None

SUKOB INTERESA/CONFLICT OF INTEREST

Autori su popunili the *Unified Competing Interest form* na www.icmje.org/coi_disclosure.pdf (dostupno na zahtjev) obrazac i izjavljuju: nemaju potporu niti jedne organizacije za objavljeni rad; nemaju financijsku potporu niti jedne organizacije koja bi mogla imati interes za objavu ovog rada u posljednje 3 godine; nemaju drugih veza ili aktivnosti koje bi mogle utjecati na objavljeni rad/*All authors have completed the Unified Competing Interest form at www.icmje.org/coi_disclosure.pdf (available on request from the corresponding author) and declare: no support from any organization for the submitted work; no financial relationships with any organizations that might have an interest in the submitted work in the previous 3 years; no other relationships or activities that could appear to have influenced the submitted work.*

LITERATURA

- Kitsoulis P, Mantellos G, Vlychou M. Osteoid osteoma. *Acta Orthop Belg.* 2006;72:119-25.
- Franceschi F, Marinuzzi A, Papalia R, Longo UG, Gualdi G, Denaro E. Intra- and juxta-articular osteoid osteoma: a diagnostic challenge. Misdiagnosis and successful treatment: a report of four cases. *Arch Orthop Trauma Surg.* 2006;126:660-7. doi: 10.1007/s00402-006-0203-9
- Hosalkar HS, Garg S, Moroz L, Pollack A, Dormans JP. The diagnostic accuracy of MRI versus CT imaging for osteoid osteoma in children. *Clin Orthop Relat Res.* 2005;433:171-7. doi: 10.1097/01.blo.0000151426.55933.be
- Frassica FJ, Waltrip RL, Sponseller PD, et al. Clinicopathologic features and treatment of osteoid osteoma and osteoblastoma in children and adolescents. *Orthop Clin North Am.* 1996;27:559-74. doi: 10.1097/00004694-199611000-00052
- Donkol RH, Al-Nammi A, Moghazi K. Efficacy of percutaneous radiofrequency ablation of osteoid osteoma in children. *Pediatr Radiol.* 2008;38:180-5. doi: 10.1007/s00247-007-0690-z
- Chai JW, Hong SH, Choi JY, et al. Radiologic diagnosis of osteoid osteoma: from simple to challenging findings. *Radiographics.* 2010;30:737-49. doi: 10.1148/rg.303095120
- Boscainos PJ, Cousins GR, Kulshreshtha R, Oliver TB, Papagelopoulos PJ. Osteoid osteoma. *Orthopedics.* 2013;36:792-800. doi: 10.3928/01477447-20130920-10
- Otsuka NY, Hastings DE, Fornasier VL. Osteoid osteoma of the elbow: a report of six cases. *J Hand Surg Am.* 1992;17:458-61. doi: 10.1016/0363-5023(92)90349-t
- Glanzmann MC, Imhoff AB, Schwyzer HK. Osteoid osteoma of the shoulder and elbow: from diagnosis to minimally invasive removal. *Int Orthop.* 2013;37:2403-8. doi: 10.1007/s00264-013-2060-9
- Mnif H, Kammoun MH, Zrig M, Koubaa M, Abid A. Osteoid osteoma of the coronoid process tip. *J Shoulder Elbow Surg.* 2009;18:e9-12. doi: 10.1016/j.jse.2008.12.010
- van den Bekerom MP, van Hooft MA, Eygendaal D. Osteoid osteoma of the elbow mimicking hemophilic arthropathy. *World J Clin Cases.* 2014;2:104-7. doi: 10.12998/wjcc.v2.i4.104
- Song MH, Yoo WJ, Cho TJ, et al. Clinical and radiological features and skeletal sequelae in childhood intra-/juxta-articular versus extra-articular osteoid osteoma. *BMC musculoskeletal disorders.* 2015;16:3. doi: 10.1186/s12891-015-0456-y
- Font Segura J, Barrera-Ochoa S, Gargallo-Margarit A, Correa-Vazquez E, Isart-Torruella A, Mir Bullo X. Osteoid osteoma of the distal humerus mimicking sequela of pediatric supracondylar fracture: arthroscopic resection-case report and a literature review. *Case Rep Med.* 2013;2013:247328. doi: 10.1155/2013/247328
- Becker PL, Heywood HB 3rd, Crosby LA. Osteoid osteoma of the coronoid process: case report and review of the literature. *J Shoulder Elbow Surg.* 2000;9:446-8. doi: 10.1067/mse.2000.106919
- Allen SD, Saifuddin A. Imaging of intra-articular osteoid osteoma. *Clin Radiol.* 2003;58:845-52. doi: 10.1016/s0009-9260(03)00213-7
- Davies M, Cassar-Pullicino VN, Davies AM, McCall IW, Tyrrell PN. The diagnostic accuracy of MR imaging in osteoid osteoma. *Skeletal Radiol.* 2002;31:559-69. doi: 10.1007/s00256-002-0546-4
- Ebrahimzadeh MH, Choghadeh MF, Moradi A, Kalati HH, Jafarian AH. Elbow Stiffness Secondary to Elbow Joint Osteoid Osteoma, a Diagnostic Dilemma. *Arch Bone Jt Surg.* 2015;3(2):144-7.
- Singh JP, Srivastava S, Singh D. Osteoid osteoma masquerading tubercular arthritis or osteomyelitis on MRI: Case series and review of literature. *Indian J Radiol Imaging.* 2015;25:261-8. doi: 10.4103/0971-3026.161447
- Ilyas I, Younger DA. Medical management of osteoid osteoma. *Can J Surg.* 2002;45:435-7.
- Weber KL, Morrey BF. Osteoid osteoma of the elbow: a diagnostic challenge. *J Bone Joint Surg Am.* 1999;81:1111-9.
- Sluga M, Windhager R, Pfeiffer M, Dominkus M, Kotz R. Peripheral osteoid osteoma. Is there still a place for traditional surgery? *J Bone Joint Surg Br.* 2002;84:249-51. doi: 10.1302/0301-620x.84b2.12347
- Cantwell CP, Obyrne J, Eustace S. Current trends in treatment of osteoid osteoma with an emphasis on radiofrequency ablation. *Eur Radiol.* 2004;14:607-17. doi: 10.1007/s00330-003-2171-6
- Parlier-Cuau C, Champsaur P, Nizard R, Hamze B, Laredo JD. Percutaneous removal of osteoid osteoma. *Radiol Clin North Am.* 1998;36:559-66. doi: 10.1016/s0033-8389(05)70044-0
- Mylona S, Patsoura S, Galani P, Karapostolakis G, Pomoni A, Thanos L. Osteoid osteomas in common and in technically challenging locations treated with computed tomography-guided percutaneous radiofrequency ablation. *Skeletal Radiol.* 2010;39:443-9. doi: 10.1007/s00256-009-0859-7.
- Akhlaghpour S, Aziz Ahari A, Arjmand Shabestari A, Alinaghizadeh MR. Radiofrequency ablation of osteoid osteoma in atypical locations: a case series. *Clin Orthop Relat Res.* 2010;468:1963-70. doi: 10.1007/s11999-010-1265-0
- Hoffmann RT, Jakobs TF, Kubisch CH, et al. Radiofrequency ablation in the treatment of osteoid osteoma-5-year experience. *Eur J Radiol.* 2010;73:374-9. doi: 10.1016/j.ejrad.2008.11.018
- Papathanassiou ZG, Petsas T, Papachristou D, Megas P. Radiofrequency ablation of osteoid osteomas: five years experience. *Acta Orthop Belg.* 2011;77:827-33.
- Finstein JL, Hosalkar HS, Ogilvie CM, Lackman RD. Case reports: an unusual complication of radiofrequency ablation treatment of osteoid osteoma. *Clin Orthop Relat Res.* 2006;448:248-51. doi: 10.1097/01.blo.0000214412.98840.a1
- Rosenthal DI, Hornicek FJ, Wolfe MW, Jennings LC, Gebhardt MC, Mankin HJ. Percutaneous radiofrequency coagulation of osteoid osteoma compared with operative treatment. *J Bone Joint Surg Am.* 1998;80:815-21.
- Nourissat G, Kakuda C, Dumontier C. Arthroscopic excision of osteoid osteoma of the elbow. *Arthroscopy.* 2007;23:799.e1-4. doi: 10.1016/j.arthro.2006.05.023

31. Albisinni U, Bazzocchi A, Bettelli G, et al. Treatment of osteoid osteoma of the elbow by radiofrequency thermal ablation. *J Shoulder Elbow Surg.* 2014;23:e1-7. doi: 10.1016/j.jse.2013.08.011
32. Bojanic I, Orlic D, Ivkovic A. Arthroscopic removal of a juxtaarticular osteoid osteoma of the talar neck. *J. Foot Ankle Surg.* 2003;42:359-62. doi: 10.1053/jjfas.2003.09.008
33. Bojanic I, Rogosic S, Mahnik A, Smoljanovic T. Removal of osteoid osteoma of the tibia using two-portal posterior ankle arthroscopy. *J Foot Ankle Surg* 2012;51:103-5. doi: 10.1053/jjfas.2011.10.016
34. Heuvelinkje W, Dandy DJ, Harris D. Arthroscopic excision of an intra-articular osteoid osteoma at the knee. *Arthroscopy.* 1986;2:215-6. doi: 10.1016/s0749-8063(86)80074-3
35. Khapchik V, O'Donnell RJ, Glick JM. Arthroscopically assisted excision of osteoid osteoma involving the hip. *Arthroscopy.* 2001;17:56-61. doi: 10.1053/jars.2001.8022
36. Resnick RB, Jarolem KL, Sheslier SC, Desai P, Cisa J. Arthroscopic removal of an osteoid osteoma of the talus: a case report. *Foot Ankle Int.* 1995;16:212-5. doi: 10.1177/107110079501600409
37. Kelly AM, Selby RM, Lumsden E, O'Brien SJ, Drakos MC. Arthroscopic removal of an osteoid osteoma of the shoulder. *Arthroscopy.* 2002;18:801-6. doi: 10.1053/jars.2002.35268
38. Dimnjakovic D, Bojanic I, Smoljanovic T, Mahnik A. Periarticular osteoid osteoma of the ankle: a report of nine arthroscopically treated patients. *J Foot Ankle Surg.* 2015;54:89-93. doi: 10.1053/jjfas.2014.09.051
39. Zupanc O, Sarabon N, Strazar K. Arthroscopic removal of juxtaarticular osteoid osteoma. *Knee Surg Sports Traumatol Arthrosc.* 2007;15:1240-3. doi: 10.1007/s00167-007-0376-y
40. Trebse R, Poberaj B, Cör A, Levasic V. Arthroscopic removal of an osteoid osteoma in the radial head: a case report. *Arthroscopy.* 2007;23:1361.e1-3. doi: 10.1016/j.arthro.2006.08.006

SUMMARY

Difficulties in diagnosis and treatment of elbow osteoid osteoma in a four-year-old girl: case report and review of the literature

M. Labaš, D. Pilipac, K. Majdančić, T. Đapić, I. Bojanic

Osteoid osteoma localized at intra-articular or juxta-articular sites typically does not present with the usual night pain but rather constant pain. Besides this, eventually joint effusion develops as a result of synovitis, followed by joint contracture and atrophy of nearby muscles. Additional difficulty in the diagnosis is the fact that osteoid osteoma of these locations is difficult to visualize on magnetic resonance imaging, which is the usual imaging method of choice for painful joint conditions. We present a case of a four-year-old girl who presented with elbow pain without any prior injury and eventually developed joint effusion and contracture of the elbow. Her treatment consisted of a course of physical therapy, followed by antibiotic therapy, both of which proved ineffective, therefore biopsy was indicated and performed. Upon reevaluation of the entire work-up, especially radiographic findings, suspicion arose that the cause was osteoid osteoma. After the operation, the patient did not complain of any pain anymore and eventually regained full elbow mobility. With this case report and literature review, we wish to warn readers of the difficulties in reaching an accurate diagnosis in cases of intra- and/or juxta-articular localizations of osteoid osteoma of the elbow, which can be successfully treated arthroscopically in children.

Keywords: osteoid osteoma, elbow, magnetic resonance imaging, computed tomography, arthroscopy