

Acta Chir Croat 2016; 13: 53–57

PLEOMORFNI LIPOSARKOM

Pleomorphic liposarcoma

Manuela Radić¹, Matea Raič², Davor Mijatović³

Sažetak

Pleomorfni liposarkom je najrjeđi i najagresivniji tip liposarkoma koji najčešće zahvaća proksimalne dijelove ekstremiteta. Rijedak je u općoj populaciji, s većom incidencijom u starijoj dobi. Prikazujemo slučaj pacijenta starog 65 godina s tumorskom promjenom lokaliziranom u medijalnom proksimalnom dijelu lijevog femura. Nakon ekstirpacije tumora liječen je radioterapijom, a pojavom recidiva terapijskom protokolu dodana je kemoterapija. Terapijske mogućnosti prilagođuju se svakom pacijentu individualno, najčešće uključuju kiruršku ekstirpaciju i radioterapiju, a u pojedinim slučajevima je neizostavna i kemoterapija.

Ključne riječi

pleomorfni liposarkom, kirurška ekstirpacija, radioterapija, kemoterapija

Abstract

Pleomorphic liposarcoma is the rarest and the most aggressive type of liposarcoma which most commonly arises in proximal extremities. It is rare in general population, with a higher incidence in older age. We present a case of a 65-year-old patient with a tumor-related change localized in the medial proximal area of the left femur. After extirpation, the tumor was treated with radiotherapy and subsequently due to recurrence chemotherapy was initiated. Therapeutic options are adapted to each patient individually and most frequently involve surgical extirpation and radiotherapy, while in certain cases chemotherapy is needed as well.

Key words

pleomorphic liposarcoma, surgical extirpation, radiotherapy, chemotherapy

Uvod

Sarkomi su skupina heterogenih malignih tumora mezenhimalnog porijekla. Obuhvaćaju 1% svih odraslih

i 12% pedijatrijskih malignih tumora. Sarkomi nastaju iz mekih tkiva (80%) ili iz same kosti (20%). U Sjedinjenim Američkim Državama (SAD) godišnje se dijagnosticira 12 310 novih slučajeva sarkoma mekih tkiva, uz 4990 smrti. Sarkomi gotovo uvijek nastaju de novo, a ne malignom alteracijom benigne lezije. Ne postoji jasno definirani etiološki čimbenik, no definirani su predisponirajući čimbenici kao npr. radioterapija, kemoterapija, genetska predispozicija (npr. Li-Fraumeni sindrom, neurofibromatoza tip I). Glavni simptom mekotkivnih sarkoma je bezbolna masa koja polagano raste. Ako naraste velika, može se prezentirati i bolovima, parestezijama i edemom uzrokovanim kompresijom. Nakon uspješne terapije primarnog sarkoma, 25% pacijenata će razviti metastaze. Incidencija metastaza raste na 40–50% ako je primarni tumor bio >5 cm, duboko u fasciji i srednjeg ili visokog stupnja [1].

Liposarkom je zloćudni tumor koji nastaje malignom alteracijom masnih stanica i obuhvaća 18% svih mekotkivnih tumora [2]. Klasificira se u četiri patohistološka tipa: dobro diferencirani, dediferencirani, miksoidni i pleomorfni. Pleomorfni liposarkom je najrjeđi od četiri tipa liposarkoma. Najčešća lokalizacija ovog tipa su proksimalni dijelovi ekstremiteta [3]. Prikazujemo slučaj pacijenta starog 65 godina koji je nakon ekstirpacije tumora liječen radioterapijom, a pojavom recidiva terapijskom protokolu dodana je kemoterapija.

Prikaz slučaja

Prikazujemo slučaj pacijenta starog 65 godina, kojem je dijagnosticiran pleomorfni liposarkom. U osobnoj anamnezi nema drugih komorbiditeta niti je teže bolovao. Tumor je dijagnosticiran 2013. godine u medijalnom proksimalnom dijelu lijeve natkoljenice te je napravljena ekstirpacija tumorske promjene. Potom je provedeno zračenje od 66 Gy u 33 frakcije do veljače 2014. godine. Početkom 2015. godine pacijent je primijetio da prilikom igranja nogometa otežano trči, a potom je napipao tvrdi izraslinu u području lijeve

¹ Medicinski fakultet Sveučilišta u Zagrebu, studentica V. godine

² Medicinski fakultet Sveučilišta u Zagrebu, studentica V. godine

³ Medicinski fakultet Sveučilišta u Zagrebu, Klinički bolnički centar Zagreb, Klinika za kirurgiju

Korespondencija: Prof. dr. sc. Davor Mijatović, dr. med., specijalist opće i plastične kirurgije, KBC Zagreb, Zavod za plastičnu kirurgiju i kirurgiju dojke, Kišpatičeva 12, 10 000 Zagreb, Hrvatska, e-mail: head.plasurg@kbc-zagreb.hr

prepone prema skrotumu. Magnetska rezonancija (MR) lijeve natkoljenice i donjeg dijela zdjelice u veljači 2015. godine verificirala je recidiv – infiltrativni proces, djelomično solidan, djelomično cističan u medijalnom dijelu lijeve natkoljenice. Proces se širio u okolno masno tkivo ventralno od korijena penisa, a kaudalno u perinealno područje, bez infiltracije anusa. Napravljena je i pozitronska emisijska tomografija (PET CT) koja je pokazala patološku metaboličku aktivnost u području ekspanzivne tvorbe, što odgovara lokalnom recidivu tumorskog procesa, bez ovom metodom detektibilnih udaljenih metastatskih promjena. Do srpnja 2015. godine primio je šest ciklusa kemoterapije po MAID protokolu. Ponovno napravljeni PET CT pokazao je regresiju tumora te su aplicirana dodatna dva ciklusa kemoterapije po shemi MAID, tj. maksimalna kumulativna doza antraciklina kroz osam ciklusa kemoterapije. MR lijevog kuka (10./2015.) pokazao je tumorski proces u području medijalne skupine mišića, najvećim dijelom zahvaćajući *m. adductor magnus*, a manjim dijelom *m. adductor brevis* i *longus*. Konture sjednih kostiju bile su održane, bez promjena medule prikazanih koštanih struktura. U siječnju 2016. godine napravljen je CT s kontrastom koji pokazuje nalaz gotovo identičan postoperativnom nalazu. CT zdjelice s kontrastom (21.1.2016.) prikazuje tumorski proces koji na najdužem mjestu mjeri 9 cm. Lokalizirani ekspanzivnog procesa je identičan (uspoređujući s prethodnim MR-om te CT-om). Nije nađena promjena u koštanim strukturama. Arterije zdjelice i natkoljenica su uredno prohodne i primjerene širine lumena. Nema znakova tumorske invazije vaskularnih struktura. U veljači 2016. godine pacijent navodi osjećaj zatezanja i pritiska te bol pri sjedenju i stajanju u proksimalnom medijalnom dijelu lijeve natkoljenice, koju može dići do 75 stupnjeva. Zaprimljen je na Zavod za plastičnu kirurgiju zbog odluke o operacijskom liječenju recidiva pleomorfog liposarkoma lijeve natkoljenice. Operacija je započeta pristupom na aduktornu muskulaturu medijalno duž natkoljenice, dodatno šireći inciziju horizontalno na oba kraja vertikalnog reza prema ventralno i dorzalno te iznad skrotuma. Potom je napravljena ekstirpacija tumorske tvorbe s pripadajućim mišićima – *m. gracilis* te *m. adductor magnus* – od razine polovice natkoljenice do hvatišta na pubičnu kost. Rubni preparat je poslan na hitni PHD koji javlja pozitivne rubove. Ekscizija se dodatno proširila u dublji sloj mišića *m. adductor magnus*. Završni PHD nalaz pokazao je uredan distalni resekcijski rub prema skeletnom mišiću, uz prisutnost tumora u masnom tkivu na suprotnom rubu, prema zdjelici. S obzirom na to da bi proširenje operacijskog zahvata, u smislu dodatne resekcije mišićnog tkiva, dovelo do gubitka funkcije natkoljenice, konzultacijom onkologa odlučeno je da se pacijent nakon otpusta iz bolnice uputi na dodatno zračenje. Postoperacijski tijek je bio uredan te je pacijent zadovoljavajućeg općeg stanja i

lokalnog nalaza u ožujku 2016. godine otpušten na kućnu njegu.

Rasprava

Smjernice za liječenje pleomorfog liposarkoma nisu jasno definirane [3]. Kirurška ekstirpacija tumorske promjene je osnovna metoda terapijskog postupka. Adjuvantna radioterapija poboljšava funkcionalni oporavak zahvaćenog ekstremiteta te ujedno smanjuje komorbiditete i estetske deformitete [4]. U prikazanom slučaju napravljena je ekstirpacija tumorske promjene te je potom provedena radioterapija. Kemoterapija nije prihvaćena kao standard u liječenju [4]. Studije ipak navode kemoterapiju kao jednu od mogućnosti postoperativnog liječenja kod bolesnika zadovoljavajućeg općeg stanja [5]. Dvije meta-analize i više od 20 randomiziranih studija ističu potencijalnu važnost adjuvantne kemoterapije u liječenju resekiranih mekotkivnih tumora ekstremiteta kod odraslih [6]. Jedna od provedenih studija je i multicentrična randomizirana studija koja je istražila učinak adjuvantne kemoterapije na preživljenje pacijenata s resekiranim mekotkivnim sarkomima. Uključen je 351 pacijent s makroskopski resekiranim sarkomima neovisno o lokalizaciji, Trojani gradusa II–III, bez metastaza, prema ECOG (*Eastern Cooperative Oncology Group*) ljestvici statusa manjeg od 2 i starih između 16 i 70 godina. Podijeljeni su u dvije skupine; skupinu koja prima adjuvantnu kemoterapiju (175 pacijenata) i kontrolnu skupinu (176 pacijenata). Kemoterapija se sastojala od pet ciklusa doksorubicina, ifosfamida i lenograstima svaka tri tjedna. Pacijenti iz obje skupine primili su radioterapiju ako je tumor marginalno resekirano ili je bio recidiv. Ukupno preživljenje nije se značajnije razlikovalo ([HR]0,94 [95% CI 0,68–1,31], $p=0,72$) kao ni period bez relapsa (HR 0,91 [0,67–1,22], $p=0,51$). Petogodišnje preživljenje bilo je 66,5% (58,8–73,0) u skupini koja je primila kemoterapiju i 67,8% (60,3–74,2) u kontrolnoj skupini. Interpretacijom ovih rezultata zaključeno je da ovaj oblik adjuvantne kemoterapije nema koristi u ukupnom preživljenju kao ni u periodu bez relapsa [7]. Sljedeća randomizirana studija istraživala je utjecaj adjuvantne kemoterapije bazirane na epirubicinu (sa ili bez ifosfamida) na relaps bolesti i na stopu preživljenja kod pacijenata s resekiranim mekotkivnim sarkomima. Uključeno je 88 pacijenata, od čega je 45 pacijenata podvrgnuto kirurškom zahvatu te je dodatno liječeno kemoterapijom. Studija je prijevremeno zatvorena zbog slabijeg prirasta pacijenata, ali je ukazala na statistički važnu razliku u petogodišnjem preživljenju pacijenata dodatno liječenih adjuvantnom kemoterapijom. Skupina liječenja kemoterapijom u 69% slučajeva nije imala relaps bolesti u narednih pet godina u usporedbi sa 44% pacijenata iz skupine koja je liječena kirurškim zahvatom sa ili bez radioterapije. Petogodišnje preživljenje je iznosilo 72% u skupini liječenoj

epirubicinom, a 47% u kontrolnoj skupini. Vidljiv je određeni povoljan učinak kemoterapije na petogodišnje preživljenje pacijenata s visokim rizikom relapsa bolesti [8]. Provedena je i studija koja je istraživala utjecaj adjuvantne kemoterapije, tj. IFADIC protokola na preživljenje pacijenata sa širokom resekcijom mekotkivnih sarkoma stadija II i III. Dokazana je umjerena toksičnost ovog terapijskog protokola baziranog na ifosfamid, dakarbazinu i doksorubicinu. Studija zaključuje da ovaj terapijski protokol ne doprinosi značajnijem povećanju stope preživljenja i smanjenja stope relapsa bolesti u usporedbi s kontrolnom skupinom liječenom radioterapijom nakon kirurškog zahvata. U zaključku je naznačen određeni povoljan učinak adjuvantne kemoterapije na mekotkivne tumore stadija III, ali za konačnu potvrdu potrebne su daljnje studije i veći broj pacijenata [9].

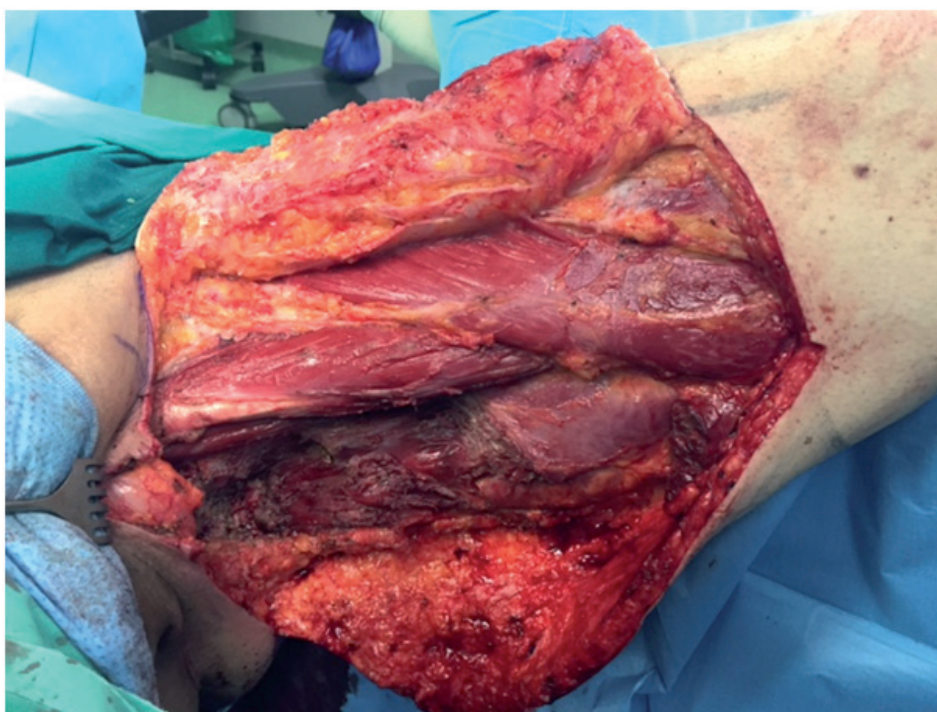
Postoji više odabranih terapijskih protokola za liječenje mekotkivnih tumora. Najčešće primjenjivani protokoli u praksi su: AIM (doksorubicin, ifosfamid, mesna), MAID (mesna, doksorubicin, ifosfamid, dakarbazin) i AD (doksorubicin, dakarbazin) [10]. U našem slučaju, nakon potvrđenog lokalnog recidiva, provelo se liječenje po MAID protokolu. Aplicirana je maksimalna kumulativna doza antraciklina kroz osam ciklusa. Zadnje smjernice daju prednost AIM protokolu ispred MAID protokola, jer omogućuje apliciranje maksimalnih doza dva najučinkovitija lijeka za sarkome, tj. doksorubicina i ifosfamida, bez mijelotoksičnog učinka dakarbazina. SMAC (*Sarcoma Meta-Analysis Collabo-*

ration) prema posljednjim studijama ističe važnost adjuvantne kemoterapije jer povećava preživljenje za 11% u odnosu na samu ekstirpaciju [6]. Studije navode da je kod bolesnika s neresektabilnim tumorskim nalazom i detektabilnim udaljenim metastatskim promjenama, a prethodno liječenih antraciklinom (npr. MAID protokol), eribulin dodatna mogućnost liječenja [10]. Posljednja istraživanja ističu važnost koadjuvantne radioterapije i kemoterapiju u formiranju budućih terapijskih protokola [3]. Ne postoji standardiziran način primjene kemoterapije, već se individualno pristupa svakom bolesniku, ovisno o općem stanju, komorbiditetima, lokaciji i veličini tumora te histološkom tipu. Učinkovitost kemoterapije mora biti veća od njene toksičnosti, tj. njezinih nuspojava u vidu sterilnosti, kardiotoksičnosti, nefrotoksičnosti i potencijalnog razvoja sekundarnih tumora [6].

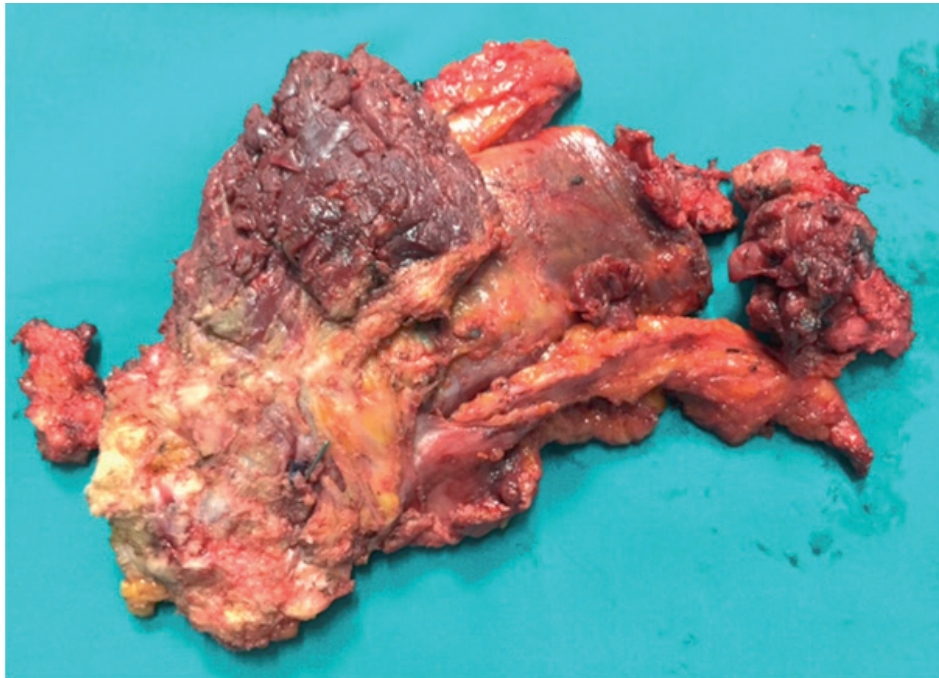
Zaključak

Pleomorfni liposarkom je slabo diferencirani tumor, rijedak u općoj populaciji, s većom incidencijom u starijoj dobi. Terapijske mogućnosti obuhvaćaju kiruršku ekstirpaciju i radioterapiju, a u pojedinim slučajevima neizostavna je i kemoterapija. Korist kemoterapije kao dijela terapijskog protokola mora biti veća od njezine toksičnosti te mora odgovarati općem stanju pacijenta [6]. Studije navode široku lokalnu ekstirpaciju i postoperativnu radioterapiju kao temelj u sprečavanju lokalnog recidiva [4].

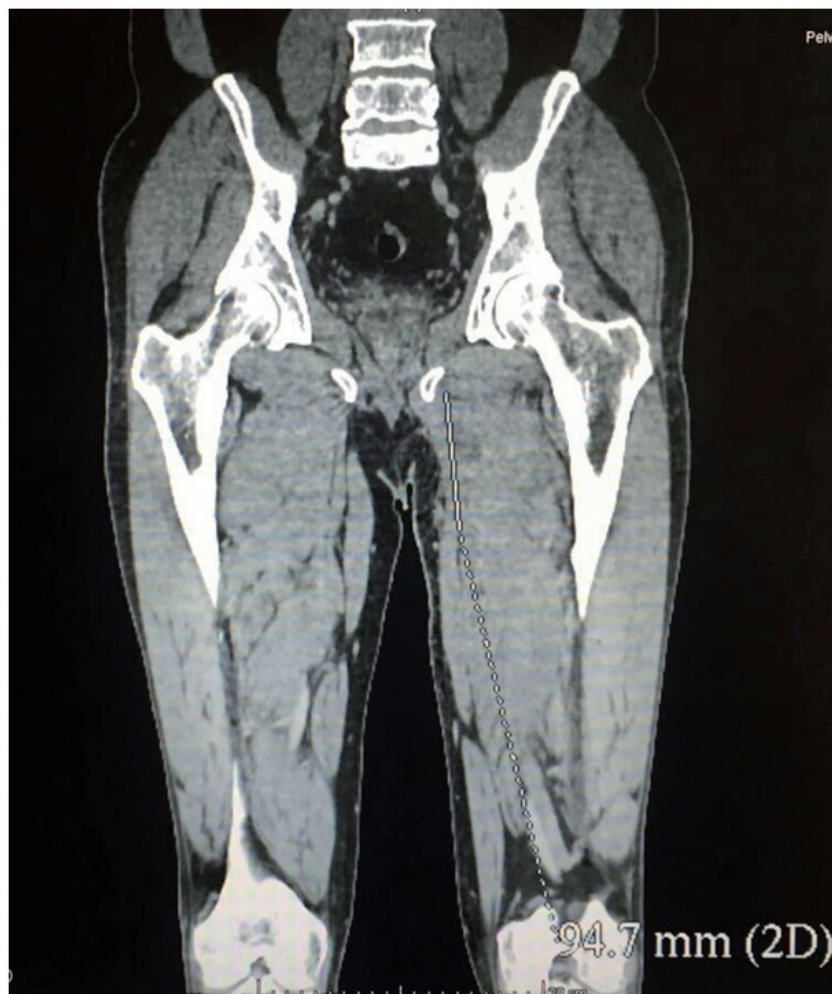
Slika 1. Intraoperacijska slika medijalne strane lijeve natkoljenice, stanje nakon blok disekcije tumorskse mase.



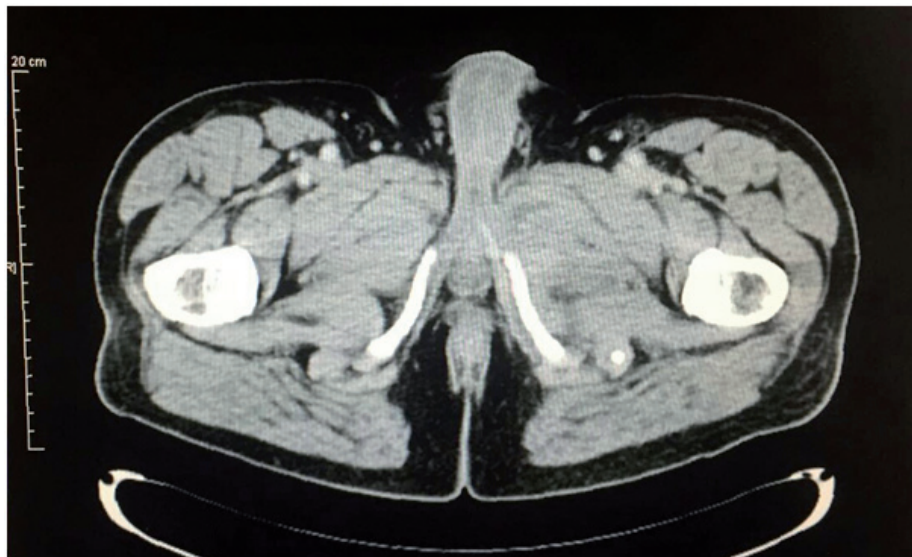
Slika 2. Intraoperacijski snimak medijalne strane lijeve natkoljenice, stanje nakon blok disekcije tumorske mase.



Slika 3. CT prikaz, koronarni presjek. Tumorski proces lokaliziran u proksimalnom medijalnom dijelu lijeve natkoljenice.



Slika 4. CT prikaz, aksijalni presjek



Literatura

- Ryan CW, Meyer J. Clinical presentation, histopathology, diagnostic evaluation, and staging of soft tissue sarcoma. In: UpToDate. <http://www.uptodate.com/contents/clinical-presentation-histopathology-diagnostic-evaluation-and-staging-of-soft-tissue-sarcoma> (accessed 14 March 2016).
- Gupta M, Nigam S, Ranjan R. Pleomorphic liposarcoma of the scapula in a young adult female. A Rare Entity. *J Pioneer Med Sci* 2015;5(4): 127–129.
- Ortiz-Ibáñez B, Amaya JV, Baixauli F, Angulo M, Mayordomo-Aranda E, Barrios C. Surgical resection of massive liposarcomas at the extremities: a 10-year experience in a referral musculoskeletal sarcoma unit. *World J Surg Oncol* 2015;13: 206. Published online 2015 Jun 25. doi: 10.1186/s12957-015-0622-6 (accessed 14 March 2016).
- DeLaney TF, Harmon DC, Gebhardt MC. Local treatment for primary soft tissue sarcoma of the extremities and chest wall. In: UpToDate. <http://www.uptodate.com/contents/local-treatment-for-primary-soft-tissue-sarcoma-of-the-extremities-and-chest-wall> (accessed 14 March 2016).
- Raut CP, George S, Demetri GD. Surgical treatment and other localized therapy for metastatic soft tissue sarcoma. In: UpToDate. <http://www.uptodate.com/contents/surgical-treatment-and-other-localized-therapy-for-metastatic-soft-tissue-sarcoma> (accessed 14 March 2016).
- Maki R. Adjuvant and neoadjuvant chemotherapy for soft tissue sarcoma of the extremities. In: UpToDate. <http://www.uptodate.com/contents/adjuvant-and-neoadjuvant-chemotherapy-for-soft-tissue-sarcoma-of-the-extremities> (accessed 14 March 2016).
- Woll PJ, Reichardt P, Le Cesne A, et al. Adjuvant chemotherapy with doxorubicin, ifosfamide, and lenograstim for resected soft-tissue sarcoma (EORTC 62931): a multicentre randomised controlled trial. For the EORTC Soft Tissue and Bone Sarcoma Group and the NCIC Clinical Trials Group Sarcoma Disease Site Committee. *Lancet Oncol*. 2012;13(10): 1045.
- Petrioli R, Coratti A, Correale P, et al. Adjuvant epirubicin with or without Ifosfamide for adult soft-tissue sarcoma. *Clin Oncol*. 2002 Oct;25(5): 468–473.
- Brodowicz T, Schwameis E, Widder J, et al. Intensified Adjuvant IFADIC Chemotherapy for Adult Soft Tissue Sarcoma. A Prospective Randomized Feasibility Trial. *Sarcoma*. 2000;4(4): 151–60. doi: 10.1080/13577140020025869 (accessed 14 March 2016).
- Suzanne George, MD. Systemic treatment of metastatic soft tissue sarcoma. In: UpToDate. <http://www.uptodate.com/contents/systemic-treatment-of-metastatic-soft-tissue-sarcoma> (accessed 14 March 2016).