

# PROCJENA NEKIH BIOLOŠKIH ZNAČAJKI DOBROG DUPINA (*TURSIOPS TRUNCATUS*) S POMOĆU STUPNJEVA OKOŠTAVANJA KOSTIJU PRSNE PERAJE

Horvat, S.<sup>1</sup>, M. Sakač<sup>1</sup>, M. Đuras Gomerčić<sup>2</sup> i T. Gomerčić<sup>3</sup>

<sup>1</sup> Veterinarski fakultet Sveučilišta u Zagrebu, studentice

<sup>2</sup> Zavod za anatomiju, histologiju i embriologiju, Veterinarski fakultet Sveučilišta u Zagrebu

<sup>3</sup> Zavod za biologiju, Veterinarski fakultet Sveučilišta u Zagrebu

.....

## SAŽETAK

*Dobri dupin (Tursiops truncatus) iz reda kitova (Cetacea) danas je jedini trajno naseljeni morski sisavac u Jadranskom moru i zakonom je zaštićena vrsta u Hrvatskoj. Mnoge biološke značajke ove vrste još su uvijek nepoznate, a kako se radi o ugroženoj i malobrojnoj životinjskoj vrsti, nastoji se iz postojećeg materijala prikupiti što više podataka. U tu svrhu željeli smo ovim istraživanjem utvrditi metode za procjenu dobi, tjelesne dužine i mase u dobrim dupina na temelju stupnjeva okoštavanja kostiju prsne peraje. Ovim radom obuhvaćeni su dobri dupini koji su pronađeni mrtvi u hrvatskom dijelu Jadranskog mora u razdoblju od listopada 1990. do siječnja 2010. godine. S pomoću rendgenoskopa pregledana su 232 rendgenograma prsnih peraja dobrog dupina podrijetlom od 60 mužjaka i 57 ženki dobi od 0 do 28 godina, ukupne tjelesne dužine od 99 do 322 cm. Utvrđena su središta okoštavanja kostiju prsne peraje dobrog dupina i stupnjevi njihova srašćavanja. Na temelju stupnjeva srašćavanja kostiju izrađene su jednadžbe s pomoću kojih se mogu izračunati važne biološke značajke kao što su tjelesna dužina, masa i dob dobrog dupina. Ovi će rezultati biti primijenjeni u istraživanjima dobrih dupina, gdje su nalazi samo koštanih ostataka životinja česti.*

.....

## UVOD

Dobri dupin (*Tursiops truncatus*) iz reda kitova (Cetacea) danas je jedini trajno naseljeni morski sisavac u Jadranskom moru (Gomerčić i Huber, 1989.; Bearzi i Notarbartolo di Sciarra, 1995.). Od ostalih vrsta kitova u hrvatskom dijelu Jadranskog mora u posljednjih dvadesetak godina zabilježeni su plavobijeli dupin (*Stenella coeruleoalba*), glavati dupin (*Grampus griseus*), krupnozubi dupin (*Ziphius cavirostris*) i veliki sjeverni kit (*Balaenoptera physalus*) (Gomerčić i sur., 2009.). U Hrvatskoj su svi pripadnici reda kitova zakonom zaštićene životinje. Procjenjuje se da danas u hrvatskom dijelu Jadranskog mora obitava 218 jedinki dobrog dupina (Gomerčić i sur.,

1998.). Dobri dupin pripada podredu kitova zubana (Odontoceti), relativno je velik i snažan, ima hidrodinamični oblik tijela, plavosive je boje koja je nešto tamnija na leđima, a svjetlija na trbuhu. U Jadranskome moru odrasle ženke dosežu dužinu tijela do 288 cm i tjelesnu masu do 261 kg, a mužjaci ukupnu dužinu tijela do 312 cm i tjelesnu masu do 324 kg (Đuras Gomerčić, 2006.). Današnji kitovi razvili su se od kopnenih predaka koji su prije 45 do 55 milijuna godina nastanili morska staništa. Prsne peraje predstavljaju modificirani prsni ud kopnenih sisavaca. One su čest predmet istraživanja (Weber, 1888.; Watson i sur., 1994.; Ortega-Ortiz i Villa-Ramirez, 2000.; Galatius i Kinze, 2003.; Galatius i sur., 2006.; Cooper i sur., 2007.; Watson i sur., 2008.) te u kitova zubana sadržavaju pet prstiju (Watson i sur., 1994.). U dobrog dupina prsne peraje su srednje veličine te su distalno šiljastog oblika, a koštanu osnovu čine lopatica, nadlaktična kost, palčana i lakatna kost, u pravilu tri kosti u proksimalnom i dvije u distalnom redu zapešća, pet kostiju pešća, 0 do 1 članak u prvom prstu, 7 do 9 članaka u drugom prstu, 5 do 7 članaka u trećem prstu, 2 do 3 članka u četvrtom prstu i 0 do 2 članka u petom prstu (Đuras Gomerčić, 2006.). Jedini zglobovi u prsnoj peraji dobrog dupina je rameni zglobovi koji čine lopatica i nadlaktična kost. Ključne kosti nema, a lopatica je mišićima vezana uz trup. U ramenu jamicu lopaticice uzglobljuje se glava nadlaktične kosti te čine vrlo pokretljiv zglobovi sličan onome u kopnenih sisavaca. Primitivnije, odmicanje, ispružanje, sagibanje i rotacija mogući su samo u ramenom zglobovi. Distalni dijelovi prsne peraje međusobno su povezani hrskavično, ligamentima i vezivnim tkivom (Škrčić, 2010.).

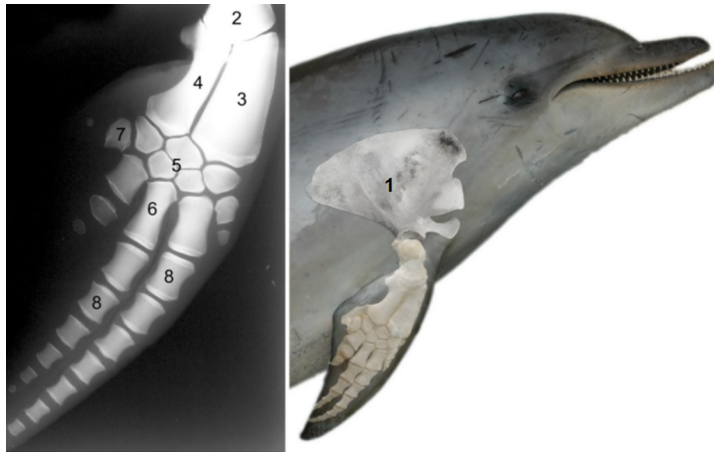
U istraživanjima morskih sisavaca veliku ulogu igraju koštani ostaci, jer su oni katkad jedini nalaz ovih životinja. Okoštavanje kostura dobrog dupina nije dovoljno poznato iako je koštani sustav dobrog dupina iz Jadranskog mora bio predmet nekoliko istraživanja (Žuljević, 1990.; Lovretić, 1995.; Štimac, 1995.; Gomerčić i sur. 1993.; Đuras Gomerčić, 2006.; Škrčić, 2010.).

Okoštavanje kostiju prsne peraje u uskoj je vezi s rastom i dobi životinja. Pretpostavljamo da bismo određivanjem okoštavanja kostiju prsne peraje u dupina u kojih su ostale biološke značajke poznate, mogli razviti metode za određivanje dobi, tjelesne dužine i mase u onih životinja u kojih su ovi podaci nepoznati ili teško mjerljivi. Ovim istraživanjem željeli smo odrediti osifikacijske osobitosti prsne peraje dobrih dupina kako bismo pridonijeli poznavanju naše populacije i odredili koje se biološke značajke (dob, tjelesna dužina, tjelesna masa) mogu odrediti temeljem stupnja okoštavanja prsnih peraja.

## MATERIJAL I METODE

Ovim radom obuhvaćeni su dobri dupini koji su pronađeni mrtvi u hrvatskom dijelu Jadranskog mora u razdoblju od listopada 1990. do siječnja 2010. godine. Mrtvi dobri dupini postmortalno su pregledani u sklopu znanstvenoistraživačkog projekta Ministarstva znanosti, obrazovanja i športa Republike Hrvatske "Zdravstvene i biološke osobitosti populacija morskih sisavaca u Jadranu" (053-0533406-3640). Postmortalni pregled svake životinje obuhvaćao je određivanje vrste i spola, morfometrijsko mjerenje, razudbu, uzorkovanje tkiva, određivanje dobi, rendgensko snimanje prsnih peraja u Zavodu za rendgenologiju, ultrazvučnu dijagnostiku i fizikalnu terapiju Veterinarskog fakulteta (slika 1), te obradu i pohranjivanje kostura u zbirku Za-

voda za anatomiju, histologiju i embriologiju Veterinarskog fakulteta Sveučilišta u Zagrebu. Razudba svakog dupina popraćena je razudbenim obrascem u kojemu se nalaze svi podaci o pregledanoj životinji. U svrhu ovog istraživanja pregledana su 232 rendgenograma prsnih peraja dobrog dupina podrijetlom od 60 mužjaka i 57 ženki dobi od 0 do 28 godina, ukupne tjelesne dužine od 99 do 322 cm. Iz razudbenih obrazaca preuzeti su podaci o datumu i mjestu nalaza, dobi, spolu, tjelesnoj masi i



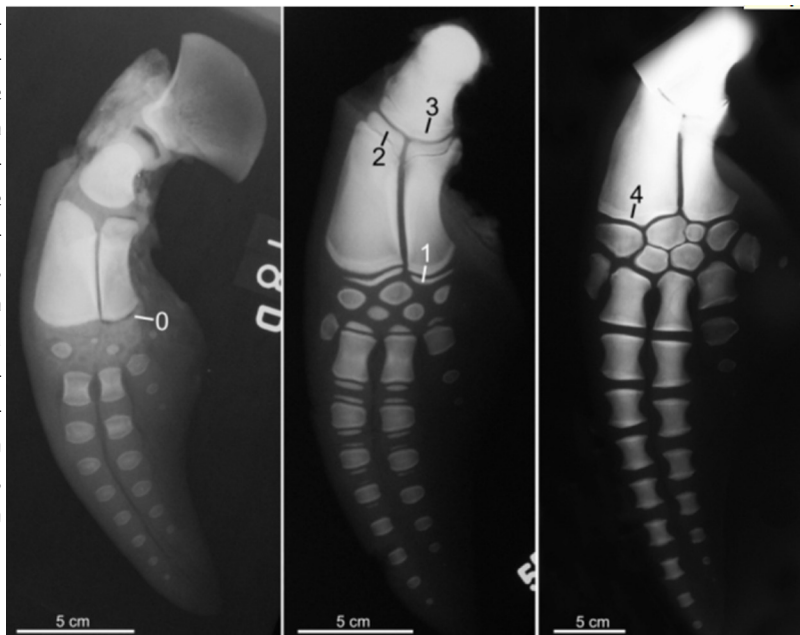
Slika 1: Položaj i kosti prsne peraje u dobrog dupina: lopatica (1), nadlaktična kost (2), palčana kost (3), lakatna kost (4), kosti zapešća (5), treća pešćajna kost (6), peta pešćajna kost (7), članci prsta (8)

ukupnoj dužini tijela. Dob ovih životinja određena je prebrojavanjem slojeva dentina u zubu (GLG = Growth Layer Groups) (Hohn i sur., 1989.). Tjelesna masa određena je vaganjem, a spol makroskopskim pregledom spolnih organa. Ukupna dužina tijela izmjerena je metrom od vrha gornje čeljusti do usjekline repnih peraja (Perrin, 1975.). U nekih dupina uključena je u analizu samo lijeva ili samo desna prsna peraja, zbog necjelovitog nalaza kostura. Ujedno, rendgenogram prsnih peraja nije obuhvaćao lopaticu i proksimalni dio nadlaktične kosti, osim u mladim životinja. Pregledom rendgenograma s pomoću rendgenoskopa određen je broj središta okoštavanja u nadlaktičnoj, palčanoj, lakatnoj kosti, zatim kostima zapešća, pešća i koštanim člancima u svakom prstu. Svakom središtu okoštavanja dodijeljen je stupanj sraštavanja s ostalim središtima okoštavanja prema Galatiusu i sur. (2006.) (tablica 1, slika 2). U onih kostiju koje okoštavaju iz

Tablica 1: Stupnjevi sraštavanja epifiza s dijafizama kosti prsne peraje prema Galatiusu i sur., 2006.

Stupanj sraštavanja središta okoštavanja	Definicija
0	neokoštale epifize, nema sraštavanja
1	epifiza je okoštala, slobodna i njezina širina je značajno manja od širine dijafize, nema sraštavanja
2	početno sraštavanje, epifiza je slabo vezana za dijafizu
3	uznapredovalo sraštavanje, epifiza je spojena s dijafizom, ali ne cijelom širinom
4	potpuno sraštavanje, epifiza je spojena s dijafizom cijelom širinom

Slika 2: Stupnjevi srašćavanja epifiza s dijafizama kosti prsne peraje: neokoštale epifize, nema srašćavanja (0), epifiza je okoštala, slobodna i njezina širina je značajno manja od širine dijafize, nema srašćavanja (1), početno srašćavanje, epifiza je slabo vezana za dijafizu (2), uznapredovalo srašćavanje, epifiza je spojena s dijafizom, ali ne cijelom širinom (3), potpuno srašćavanje, epifiza je spojena s dijafizom cijelom širinom (4)



jednog središta (npr. kosti zapešća) zabilježeno je je li okoštavanje prisutno ili ne. Svi podaci uneseni su u tablicu izrađenu u programu Microsoft Excell i s pomoću njega statistički obrađeni. Za svaku je peraju određena srednja vrijednost stupnja srašćavanja središta okoštavanja svih kostiju te je ta vrijednost postavljena u odnos s ukupnom tjelesnom dužinom, tjelesnom masom i dobi.

## REZULTATI I RASPRAVA

### *Okoštavanje kostiju prsne peraje u dobrog dupina*

Središta okoštavanja kostiju prsne peraje dobrog dupina dobro su vidljiva na rendgenogramima i prikazana su u tablici 2. Stupnjevi okoštavanja i srašćavanje pojedinih središta pokazuju određenu pravilnost u kostima prsne peraje. Tako su u novorođenčadi i plodova pred kraj gravidnosti (npr. dupin 18, slika 2 lijevo) razvijene lopatica, nadlaktična, palčana i lakatna kost, te sve kosti zapešća osim lateralne zapešćajne kosti, sve kosti pešća, sedam članaka drugog prsta, pet članaka trećeg prsta, dva članka četvrtog prsta, dok članci prvoga i petog prsta nedostaju. Mlade jedinke dobrog dupina (npr. dupin 55, slika 2 sredina) imaju u proksimalnom dijelu prsne peraje početno okoštale epifize, a u distalnom dijelu još nije ni došlo do okoštavanja. U zrelih je jedinki (npr. dupin 38, slika 2 desno) vidljivo potpuno srašćavanje epifiza s dijafizama i u proksimalnim i distalnim dijelovima prsne peraje.

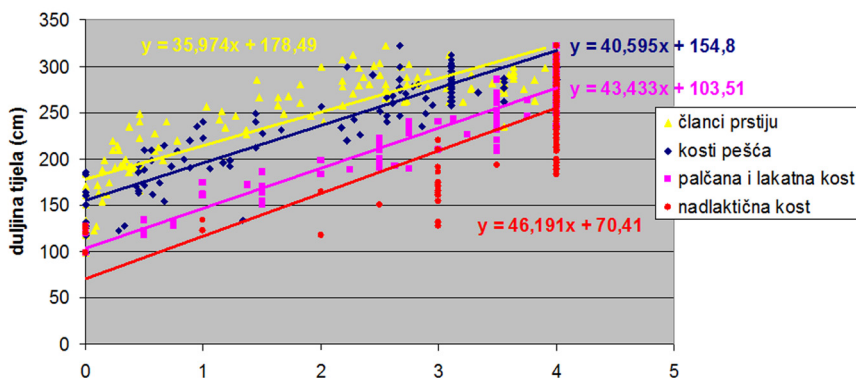
Tablica 2: Središta okoštavanja kostiju prsne peraje dobrog dupina.

\* u nekih jedinki prisutna distalna epifiza

Kost	Proksimalna epifiza	Dijafiza	Distalna epifiza	Jedno središte okoštavanja
nadlaktična kost ( <i>humerus</i> )	+	+	+	
palčana kost ( <i>radius</i> )	+	+	+	
lakatna kost ( <i>ulna</i> )	+	+	+	
medijalna zapeščajna kost ( <i>os carpi radiale</i> )				+
srednja zapeščajna kost ( <i>os carpi intermedium</i> )				+
lateralna zapeščajna kost ( <i>os carpi ulnare</i> )				+
lateralna kost distalnog reda zapešća				+
medijalna kost distalnog reda zapešća				+
prva kost pešća ( <i>os metacarpale primum</i> )	+	+	*	
druga kost pešća ( <i>os metacarpale secundum</i> )	+	+	+	
treća kost pešća ( <i>os metacarpale tertium</i> )	+	+	+	
četvrta kost pešća ( <i>os metacarpale quartum</i> )	+	+	*	
peti kost pešća ( <i>os metacarpale quintum</i> )	+	+	*	
prvi članak prvog prsta ( <i>phalanx I digiti I</i> )				+
prvi članak drugog prsta ( <i>phalanx I digiti II</i> )	+	+	+	
drugi članak drugog prsta ( <i>phalanx II digiti II</i> )	+	+	+	
treći članak drugog prsta ( <i>phalanx III digiti II</i> )	+	+	+	
četvrti članak drugog prsta ( <i>phalanx IV digiti II</i> )	+	+	+	
peti članak drugog prsta ( <i>phalanx V digiti II</i> )	+	+	+	
šesti članak drugog prsta ( <i>phalanx VI digiti II</i> )	+	+	+	
sedmi članak drugog prsta ( <i>phalanx VII digiti II</i> )	+	+		
osmi članak drugog prsta ( <i>phalanx VIII digiti II</i> )				+
deveti članak drugog prsta ( <i>phalanx IX digiti II</i> )				+
prvi članak trećeg prsta ( <i>phalanx I digiti III</i> )	+	+	+	
drugi članak trećeg prsta ( <i>phalanx II digiti III</i> )	+	+	+	
treći članak trećeg prsta ( <i>phalanx III digiti III</i> )	+	+	+	
četvrti članak trećeg prsta ( <i>phalanx IV digiti III</i> )	+	+	+	
peti članak trećeg prsta ( <i>phalanx V digiti III</i> )				+
šesti članak trećeg prsta ( <i>phalanx VI digiti III</i> )				+
sedmi članak trećeg prsta ( <i>phalanx VII digiti III</i> )				+
prvi članak četvrtog prsta ( <i>phalanx I digiti IV</i> )				+
drugi članak četvrtog prsta ( <i>phalanx II digiti IV</i> )				+
treći članak četvrtog prsta ( <i>phalanx III digiti IV</i> )				+
prvi članak petog prsta ( <i>phalanx I digiti V</i> )				+
drugi članak petog prsta ( <i>phalanx II digiti V</i> )				+

*Procjena bioloških značajki (tjelesna dužina, tjelesna masa, dob) prema stupnjevima srašćavanja*

Usporedba ukupnih tjelesnih dužina životinja sa stupnjem srašćavanja pokazuje da srašćavanje središta okoštavanja ide od proksimalnih prema distalnim kostima (slika 3). Utvrđeno je da se neki stupnjevi srašćavanja pojavljuju samo pri određenim tjelesnim dužinama što se može primijeniti za procjenu tjelesne dužine životinje prilikom nalaza samo koštanih ostataka dobrog dupina (slika 3).

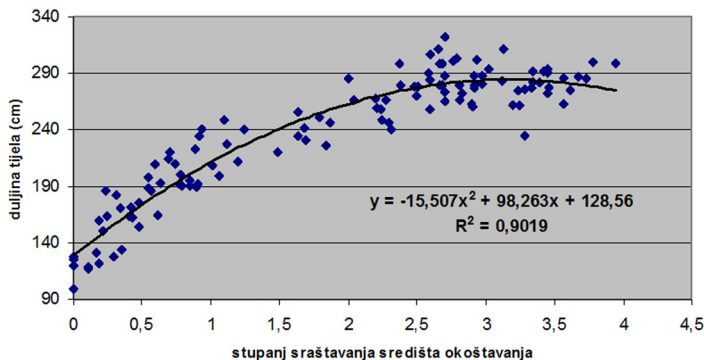


Slika 3: Prikaz ukupne tjelesne dužine dobrog dupina u odnosu na srednju vrijednost stupnjeva srašćavanja središta okoštavanja pojedinih kostiju prsne peraje (x - srednja vrijednost stupnjeva srašćavanja središta okoštavanja peraje, y - dužina tijela dobrog dupina u centimetrima).

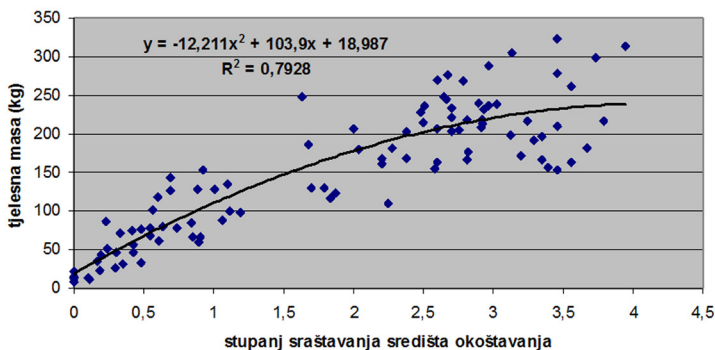
U svrhu analize odnosa okoštavanja kostiju prsne peraje s važnim biološkim značajkama dobrog dupina (tjelesna dužina, tjelesna masa, dob) matematički je izračunata srednja vrijednost stupnjeva srašćavanja kostiju prsne peraje. Srednja vrijednost stupnjeva srašćavanja predstavlja srednju vrijednost svih stupnjeva srašćavanja kostiju jedne peraje. Ona pokazuje vrlo dobru korelaciju s ukupnom dužinom tijela (slika 4), tjelesnom masom (slika 5) i nešto slabiju korelaciju s dobi životinje (slika 6). Ako je poznata srednja vrijednost stupnjeva srašćavanja središta okoštavanja određene prsne peraje, moguće je s pomoću jednadžbi koje se nalaze na slikama 4, 5 i 6 procijeniti ukupnu dužinu tijela, tjelesnu masu i dob životinje.

Ovim istraživanjem obuhvaćeno je i 26 dobrih dupina kojima neke biološke značajke nisu bile poznate. S pomoću gore navedenih jednadžbi izračunate su tjelesna dužina, tjelesna masa i dob, koje su bile nepoznate i nalaze se u tablici 3 te su označene žutom bojom.

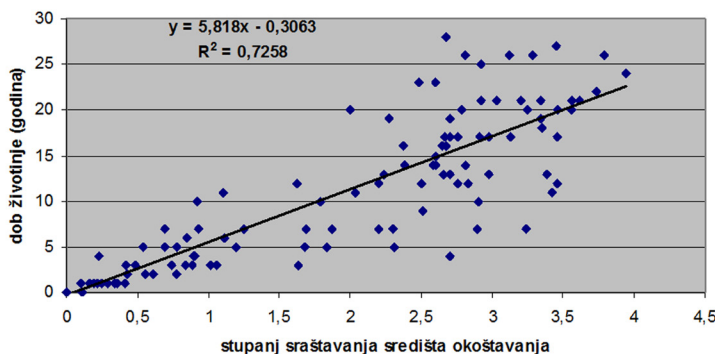
Okoštavanje kostiju prsne peraje opisano je s pomoću rendgenograma i u 158 obalnih dupina (*Phocaena phocaena*) iz mora oko Danske (Galiatus i sur, 2006.). Razvoj slijedi kao što je utvrđeno i u drugih kitova, dakle od proksimalnog prema distalnom kraju prsne peraje, a to je ustanovljeno i našim istraživanjem. Okoštavanje epifiza rijetko je u člancima prvoga i petog prsta, a češće u distalnim člancima drugoga i trećeg prsta. Morfologija prvih pešćajnih kostiju i više distalnijih članaka prsta pokazuje pedomorfozu, odnosno osobinu juvenilnih jedinki da imaju značajke odraslih životinja. Prema tome, mužjaci i ženke obalnog dupina pokazuju sličnu



Slika 4: Prikaz ukupne tjelesne dužine dobrog dupina u odnosu na srednju vrijednost stupnjeva srašćavanja središta okoštavanja prsne peraje (x - srednja vrijednost stupnjeva srašćavanja središta okoštavanja peraje, y - dužina tijela dobrog dupina u cm, R - korelacija).



Slika 5: Prikaz tjelesne mase dobrog dupina u odnosu na srednju vrijednost stupnjeva srašćavanja središta okoštavanja prsne peraje (x - srednja vrijednost stupnjeva srašćavanja središta okoštavanja peraje, y - dužina tijela dobrog dupina u cm, R - korelacija).



Slika 6: Prikaz dobi dobrog dupina u odnosu na srednju vrijednost stupnjeva srašćavanja središta okoštavanja prsne peraje (x - srednja vrijednost stupnjeva srašćavanja središta okoštavanja peraje, y - dužina tijela dobrog dupina u cm, R - korelacija).

Tablica 3: Biološke značajke (tjelesna dužina, tjelesna masa, dob) dobrih dupina izračunate temeljem stupnjeva sraštanja središta okoštavanja prsnih peraja (označene žutom bojom)

oznaka dupina	dob	spol	tjelesna masa (kg)	dužina tijela (cm)	srednja vrijednost stupnjeva sraštanja središta okoštavanja
13D	5	ž	193,8	240	2,310
16D	7	ž	227,5	275	3,241
17D	13	ž	210,4	274	2,698
19D	7	m	129,5	240	1,246
19L	7	m	105,4	240	0,935
21D	6,9		128,3	226,0	1,230
22D	3	m	156,4	234	1,637
23D	11	m	231,6	291	3,425
31D	12	ž	212,7	281,6	2,758
51D	21	ž	235,0	275	3,611
56L	18,8	m	228,4	235	3,280
57D	7	ž	193,2	246	2,297
60D	21	ž	218,2	283,3	2,919
63D	2	ž	92,1	200	0,774
86D	8,3	m	146,5	220	1,487
114D	19	ž	229,7	277	3,337
117D	16	ž	209,6	279	2,678
118D	4,3	ž	93,6	191	0,792
133D	12,8	m	110	249	2,245
148D	11,2		177,1	262,5	1,985
151D	13	ž	190,1	258	2,233
167D	10	ž	217,8	261	2,906
181D	5	ž	91,9	192	0,771
197D	1	m	41,1	150	0,218
209D	21,1	ž	182	287	3,672
211D	16,8	m	232	302	2,932

progresiju epifizealnog razvoja do oko šeste godine. Od te godine, ženke obalnog dupina napreduju u razvoju s obzirom na razvoj mužjaka, a to upućuje na višu razinu pedomorfoze u muških jedinki. Ova značajka porodice Phocenidae vjerojatno je adaptacija visokoj reproduktivnoj stopi u odnosu na porodicu Delpinidae (Galatus i sur, 2006.).



Obradom rendgenograma u sklopu ovog istraživanja uočene su u nekih dobrih dupina dodatne kosti kao i međusobno srasle kosti. Dodatne kosti uočene su u proksimalnom ili distalnom redu kosti zapešća. Varijacije u broju zapešćajnih kostiju smatraju se zemljopisnim obilježjem ili varijacijom unutar populacija dobrih dupina (Watson i sur. 1994.). Polidaktilija ili pojava više prstiju rijetka je u kitova, a opisana je u dobrih dupina nađenih na obalama Teksasa (Watson i sur., 2008.) i u vrste *Phocoena sinus* (Ortega-Ortiz i Villa-Ramirez, 2000.). U dobrih dupina iz Jadrana obuhvaćenih ovim radom polidaktilija nije zabilježena. U dobrih dupina pronađenih u Jadranskom moru utvrđeno je srašćavanje članaka prstiju s pešćajnim kostima ili članaka prstiju međusobno. Ove nepravilnosti zabilježene su i u dobrog dupina iz mora kod Teksasa i smatraju se kongenitalnim anomalijama (Watson i sur., 2008.). Smatramo da navedene nepravilnosti u broju i srašćavanju kostiju prsne peraje ne utječu na njezinu funkciju.

Analizom rendgenograma prsnih peraja s pomoću rendgenoskopa pouzdano se može pratiti postnatalno okoštavanje i spajanje središta okoštavanja kostiju prsnih udova dobrog dupina. U slučaju nalaza samo djelomičnog kostura, koji uključuje i prsnu peraju, moguće je na temelju stupnjeva okoštavanja kostiju prsne peraje odrediti važne biološke značajke životinje i tako upotpuniti sliku o dobrim dupinima.

## ZAKLJUČCI

Ovim istraživanjem utvrđene su sljedeće osobitosti okoštavanja prsne peraje dobrog dupina:

1. Potvrđeno je da je pregled rendgenograma s pomoću rendgenoskopa dobra metoda za određivanje okoštavanja kostiju prsne peraje.
2. Okoštavanje i stupnjevi srašćavanja idu od proksimalnih prema distalnim kostima prsne peraje.
3. S pomoću stupnjeva srašćavanja središta okoštavanja ( $x$ ) mogu se izračunati važne biološke značajke dobrog dupina kao što su dužina tijela ( $y = -15,507x^2 + 98,263x + 128,56$ ), tjelesna masa ( $y = -12,211x^2 + 103,9x + 18,987$ ) i dob ( $y = 5,818x - 0,3063$ ).

## LITERATURA

BEARZI, G., G. NOTARBARTOLO DI SCIARA (1995): A comparison of the present occurrence of bottlenose dolphins, *Tursiops truncatus*, and common dolphins, *Delphinus delphis*, in the Kvarnerić (northern Adriatic Sea). *Annales, series historia naturalis* 2, 61-68.

COOPER, L. N., A. BERTA, S. D. DAWSON, J. S. REIDENBERG (2007): Evolution of hyperphalangy and digits reduction in the cetacean manus. *The Anatomical Record* 290; 654-672.

ĐURAS GOMERČIĆ, M. (2006): Rast, spolni dimorfizam i morfometrijske značajke dobrog dupina (*Tursiops truncatus* Montagu, 1821) iz Jadranskoga mora. Disertacija. Veterinarski fakultet Sveučilišta u Zagrebu. Zagreb.

GALATIUS, A., C. C. KINZE (2003): Ankylosis patterns in the postcranial skeleton and hyoid bones of the harbour porpoise (*Phocoena phocoena*) in the Baltic and North Sea. *Canadian Journal of Zoology* 81, 1851-1861.

GALATIUS, A., M.-B. E. R. ANDERSON, B. HAUGAN, H. E. LANGHOFF, A. JESPERSON (2006): Timing of epiphyseal development in the flipper skeleton of the harbour porpoise (*Phocoena phocoena*) as an indicator of paedomorphosis. *Acta Zoologica Stockholm* 87, 77-82.

GOMERČIĆ, H., Đ. HUBER (1989): Istraživanje i zaštita morskih sisavaca Jadrana. Plenarni referati i izvodi saopštenja Četvrtne konferencije o zaštiti Jadrana. 19.-20. listopad. Neum. str. 191.

GOMERČIĆ, H., Đ. HUBER, B. OZRETIĆ, D. ŠKRTIĆ (1993): Razvoj kostiju autopodija dobrog dupina (*Tursiops truncatus*) iz Jadranskog mora u rendgenskoj slici. Zbornik sažetaka radova znanstveno-stručnog sastanka Veterinarska znanost i struka. 24.-25. lipanj. Zagreb. str. 210.

GOMERČIĆ, H., Đ. HUBER, T. GOMERČIĆ, H. LUCIĆ, D. MIHELIĆ, M. ĐURAS (1998): Estimation of the bottlenose dolphin (*Tursiops truncatus*) population in the Croatian part of the Adriatic Sea. Report conducted for the Regional Activity Centre for Specially Protected Areas.(UNEP- Mediterranean Action Plan) and The Faculty of Veterinary Medicine, University of Zagreb. Zagreb. <http://mavef.vet.hr/~gomercc/dolphin/>

GOMERČIĆ, T., M. ĐURAS GOMERČIĆ, L. PAĐEN, M. MAURIĆ, A. GALOV, H. LUCIĆ, D. ŠKRTIĆ, S. ČURKOVIĆ, S. VUKOVIĆ, H. GOMERČIĆ (2009): Smrtnost kitova (Cetacea) u hrvatskom dijelu Jadranskog mora. Cetacean mortality in the Croatian part of the Adriatic Sea. Zbornik sažetaka 10. hrvatskog biološkog kongresa. Proceeding of abstracts of the 10th Croatian biological congress. 14.-20- rujna. Osijek. str. 219-220.

HOHN, A. A., M. D. SCOTT, R. S. WELLS, J. C. SWEENEY, B. IRVINE (1989): Growth layers in teeth from known-age, free-ranging bottlenose dolphins. *Marine Mammal Science* 5, 315-342.

LOVRETIĆ, D. (1995): Osteometrijske osobitosti mladunčeta dobrog dupina (*Tursiops truncatus*, Montagu 1821) iz Jadranskog mora. Diplomski rad. Veterinarski fakultet Sveučilišta u Zagrebu. Zagreb

ORTEGA-ORTIZ J. G., VILLA-RAMIREZ B. (2000): Polydactyly and other features of the manus of the vaquita, *Phocoena sinus*. *Marine Mammal Science* 16, 277-286.

PERRIN, W. F. (1975): Variation of spotted and spinner porpoise (genus *Stenella*) in the eastern tropical Pacific and Hawaii. University of California Press, San Diego, California.

ŠKRTIĆ, D. (2010): Anatomske varijacije i patoanatomske promjene na kostima dobrog dupina (*Tursiops truncatus* Montagu 1821) iz Jadranskog mora. Disertacija. Veterinarski fakultet Sveučilišta u Zagrebu. Zagreb.

ŠTIMAC, S. (1995): Kranimetrijske osobitosti dupina (*Delphinidae*) iz Jadranskog mora. Diplomski rad. Veterinarski fakultet Sveučilišta u Zagrebu. Zagreb.

WATSON, A. G., L. E. STEIN, C. MARSHALL, G. A. HENRY (1994): Polydactyly in a bottlenose dolphin, *Tursiops truncatus*. *Marine Mammal Science* 10, 93-100.

WATSON, A. G., R. BAHR, T. MATHESON (2008): Metacarpo-Phalangeal anomalies in bottlenose dolphins (*Tursiops truncatus*). *Marine Mammal Science* 34, 65-70.

WEBER, M. (1888): Anatomisches über Cetaceen. *Gegenbaurs Morphologisches Jahrbuch* 13, 618-653.

ŽULJEVIĆ, I. (1990): Osteološke osobitosti dobre pliskavice (*Tursiops truncatus*, Montagu) iz Jadranskog mora. Diplomski rad. Veterinarski fakultet. Zagreb.

# VARIJACIJE U MINERALIZACIJI CAKLINE PRI PREKOMJERNOM TROŠENJU PRVOG KUTNJAKA DONJE ČELJUSTI (M1) U JELENA OBIČNOG – PRIMJENA DENZITOMETRIJE I *BACKSCATTERED ELECTRON* METODE

Farkaš, V.<sup>1</sup>, D. Konjević<sup>2</sup>, V. Njemirovski<sup>3</sup> i K. Severin<sup>4</sup>

<sup>1</sup> Veterinarski fakultet Sveučilišta u Zagrebu, student

<sup>2</sup> Zavod za biologiju, patologiju i uzgoj divljači, Veterinarski fakultet Sveučilišta u Zagrebu

<sup>3</sup> Zavod za dentalnu antropologiju, Stomatološki fakultet Sveučilišta u Zagrebu

<sup>4</sup> Zavod za sudsko i upravno veterinarstvo, Veterinarski fakultet Sveučilišta u Zagrebu

.....

## SAŽETAK

Stupanj mineralizacije cakline prvog kutnjaka donje čeljusti jelena običnog (*Cervus elaphus L.*) određivan je primjenom *backscattered electron (BSE)* testa i računalne denzitometrije. Prikupljeno je ukupno 60 donjih čeljusti odstrijeljenih jelena, ljubaznošću djelatnika Hrvatskih šuma d.o.o., Uprave šuma Osijek, podružnice Tikveš. Primjenom računalne denzitometrije na presjecima i intaktnim kutnjacima s primjetnim prekomjernim trošenjem (N=4) utvrđena je viša relativna optička gustoća (ROD) u odnosu na kontrolni kutnjak. Rezultati dobiveni promatranjem intaktnog zuba odstupaju od onih dobivenih na presjeku zuba te time potvrđuju veću osjetljivost metode pri radu na presjeku zuba. BSE metoda je isključila znatnija odstupanja u mineralizaciji cakline unutar pojedinog grla. Na temelju rezultata može se zaključiti da smanjena mineralizacija cakline sudjeluje u nastanku prekomjernog trošenja M1, a ona može biti uzrokovana individualnim razlikama te nekim sistemskim i genskim bolestima.

.....

## UVOD

Poznavanje strukturalnih osobitosti, dinamike izrastanja, izmjene i trošenja zuba od iznimne je važnosti u populacijskim istraživanjima i u planiranju gospodarenja divljim životinjama (Farkaš i sur., 2009.). S obzirom na to da je dominantna funkcija zubi prihvat i drobljenje hrane, razumljiva je i njihova prilagodba načinu i vrsti prehrane dotične životinje. Zubi jelena običnog poredani su slično kao i u ostalih preživača te u svom stalnom postavu tvore sljedeću zubnu formulu: I 0/3; C 1/1; P 4/4; M 3/3. Mliječni sjekutići jelenskoga zubala izrastaju već u prvom mjesecu života, dok stalni prvi kutnjak donje čeljusti (M1) niče s otprilike 8 mjeseci sta-