

Liječenje posttraumatskog rigidnog equinvarusa u odrasle osobe artrodezom uz primjenu retrogradnog tibiotalkalkanealnog čavla

Correction of adult posttraumatic rigid severe pes equinovarus with tibiotalcaneal retrograde nailing

Leo Gulan¹, Andrej Zec², Hrvoje Mokrović², Goran Vrgoč³, Hari Jurdana^{2*}

Sažetak. Uvod: Liječenje zapuštenih slučajeva posttraumatskog pes equinovarus u odrasloj dobi veoma je zahtjevno. Radi se o rigidnim deformacijama stražnjeg dijela stopala koje su popraćene uznapredovalim osteoartrotskim promjenama. U korekciji deformiteta potrebna je primjena kombinacije koštanih i mekotkivnih zahvata. **Prikaz slučaja:** U ovom radu prikazano je liječenje posttraumatskog deformiteta stopala s varusom gležnja od 40° i equinus deformacijom od 120°, te uz nazočnost uznapredovalih artrotskih promjena. Pacijent je liječen primjenom retrogradnog tibiotalkalkanealnog čavla. **Zaključak:** Primjenom retrogradnog tibiotalkalkanealnog čavla mogu se uspješno korigirati velike, rigidne i kompleksne deformacije stražnjeg dijela stopala, postići brzo koštano preraštanje te umanjiti rizik od nastanka komplikacija u visokorizičnih pacijenata.

Ključne riječi: artrodeza; equinovarus; stopalo

Abstract. Introduction: Neglected pes equinovarus deformity at the adulthood is difficult to correct. It is usually a rigid deformity associated with arthritic changes of the hindfoot joint. Combined bone and soft tissue procedure is necessary to correct the deformity. **Case report:** We present a case of acquired severe rigid pes equinovarus in adulthood with varus ankle of 40° and equinus deformity of 120° with concomitant degenerative osteoarthritic changes of the ankle joint. The deformity was successfully corrected with use of tiob-talo-calcaneal retrograde nail. **Conclusion:** The acquired severe complex and rigid deformity of the hind foot in adult could be successfully treated with use of retrograde tibio-talo-calcaneal nailing techniques. With this technique good bone remodeling can be achieved as well as reduction of the risk of complications.

Key words: arthrodesis; equinovarus; foot

¹ Medicinski fakultet Sveučilišta u Rijeci, Rijeka

² Klinika za ortopediju Lovran, Medicinski fakultet Sveučilišta u Rijeci, Rijeka

³ Klinička bolnica „Sveti Duh“, Zagreb

***Dopisni autor:**

Doc. dr. sc. Hari Jurdana, dr. med.
Klinika za ortopediju Lovran
M. Tita 1, 51 415 Lovran
e-mail: jurdana.hari@gmail.com

<http://hrcak.srce.hr/medicina>

UVOD

Tibiotokalokalkanealna artrodeza predstavlja posljednju stepenicu u liječenju pacijenata s deformitetom i artrotskim promjenama tibialoarnog i subtalarnog zgloba¹⁻⁴.

Najčešće indikacije za takvu vrstu zahvata su posttraumatska stanja, reumatoidni artritis, posljedice infekcija, neuromuskularne bolesti, kao liječenje komplikacija nastalih ugradnjom totalnih proteza gležnja. Liječenje takvih pacijenata

Liječenje bolesnika s izraženim rigidnim deformitetima stražnjeg dijela stopala zahtjevan je operacijski zahvat u kojem je teško postići odlične rezultate. Kostí su osteopenične, a često su prethodile brojne operacije ili komplikacije tijekom liječenja, što značajno otežava liječenje.

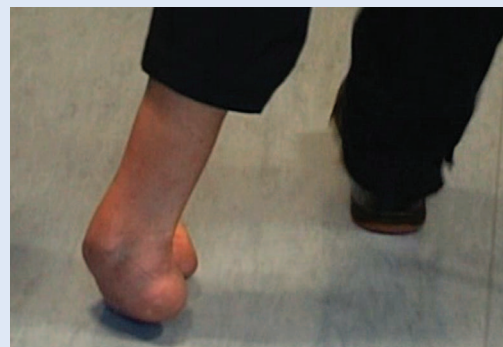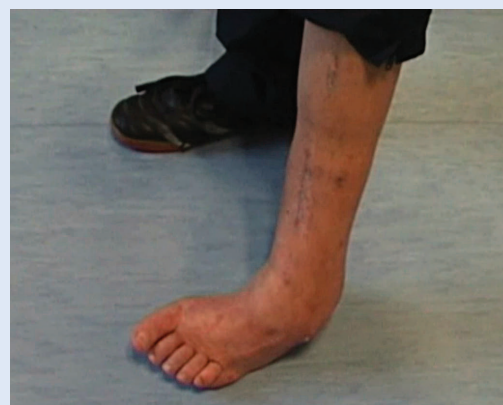Primjenom retrogradnog tibiotokalokalkanealnog čavla mogu se uspješno korigirati velike i rigidne posttraumatske deformacije stražnjeg dijela stopala, postići brzo koštano preraštanje te umanjiti rizik od nastanka komplikacija u visokorizičnih bolesnika.

veoma je zahtjevno, jer se najčešće radi o pacijentima koji su u više navrata operirani, kosti su osteopenične ili osteoporotične, a deformiteti rigidni i jako izraženi. Artrodeze su obično popraćene visokom učestalosti infekcija (10 – 20 %) i razvojem pseudartroza (10 – 20 %)⁵⁻⁸.

Artrodeza tibialoarnog i talokalkanealnog zgloba uz primjenu intramedularne fiksacije predstavlja moderan način liječenja uz minimalno oštećenje periosta, a time i vaskularizacije kosti.

Operacijski zahvat zahtijeva dobro poznavanje kirurške tehnike, uvježban tim i upotrebu rendgena. Iako se tehnikom postiže dobra kompresija i relativno brzo cijeljenje, komplikacije se mogu kretati od 30 – 80 %^{9,10}.

U radu prikazujemo način i rezultat liječenja pacijenta s izrazito velikom i rigidnom deformacijom stražnjeg dijela stopala nastalom kao posljedica traume i višekratnog operacijskog liječenja. Deformitet je korigiran uz primjenu tibiotokaloka-



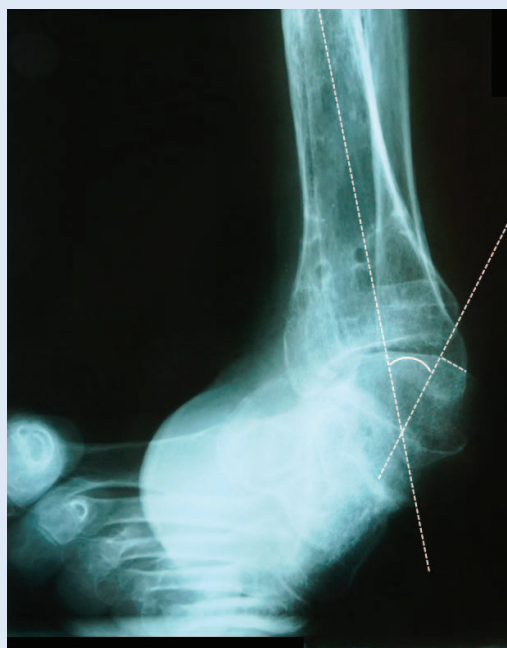Slika 1a,b. Položaj stopala pri hodu prije operacijskog liječenja

nealnog (TTK) čavla s ciljem artrodeziranja tibiotalarnog i talokalkanealnog zgloba u plantigradnom položaju.

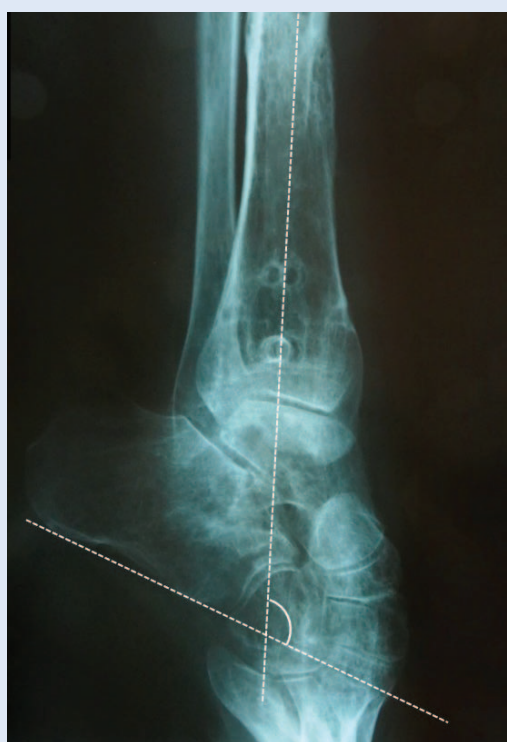PRIKAZ SLUČAJA

Pacijent u dobi od 36 godina stradao je u saobraćajnoj nesreći pri čemu je, osim ozljede glave i visceralnih ozljeda, zadobio višestruki prijelom potkoljenice, te ozljedu peronealnog živca. U drugoj ustanovi fraktura je primarno liječena otvorenom repozicijom uz ploče. Nakon operacije došlo je do razvoja infekcije, pa je navedeni osteosintetski materijal izvađen, a postavljen je vanjski fiksator s ciljem stabilizacije ulomaka. Ubrzo nakon toga došlo je do razvoja i brze progresije varusa i equinusa stopala, koji je bezuspješno liječen konzervativno. Po smirivanju simptoma infekcije uklonjeni su vanjski fiksatori, ali je bio prisutan peronealni hod uz jako izraženi pes equinovarus, što je značajno narušavalo hod i funkcionalnu sposobnost pacijenta.

Pri pregledu u našoj ustanovi pacijent je hodao sa štakom po vanjskom rubu stopala kao posljedicom rigidnog equinovarusa (slika 1a,b).



Slika 2a. Stupanj varusa stopala mjereno je na rendgenološkoj AP snimci, a predstavlja kut koji zatvaraju anatomsku osovina tibije i crta postavljena okomito na artikularnu površinu talusa. Varus kut iznosio je 40° (normalna vrijednost $< 9^\circ$)

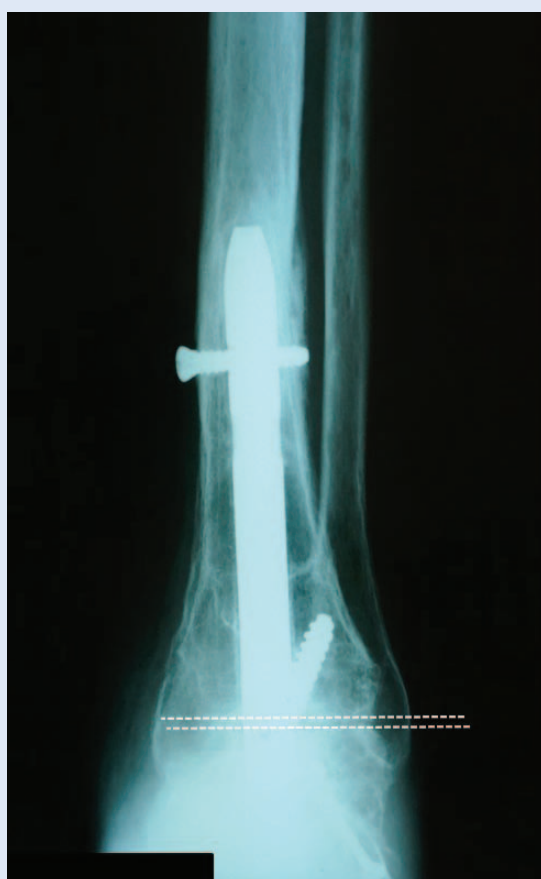

Slika 2b. Veličina equinusa mjerena je na postraničnoj RTG snimci gležnja, a predstavlja kut koji zatvaraju anatomsku osovina tibije i crta koja spaja najdistalniji dio tubera kalkaneusa i najdistalnije točke prednje artikularne površine. Navedeni kut prije operacije iznosio je 120° .

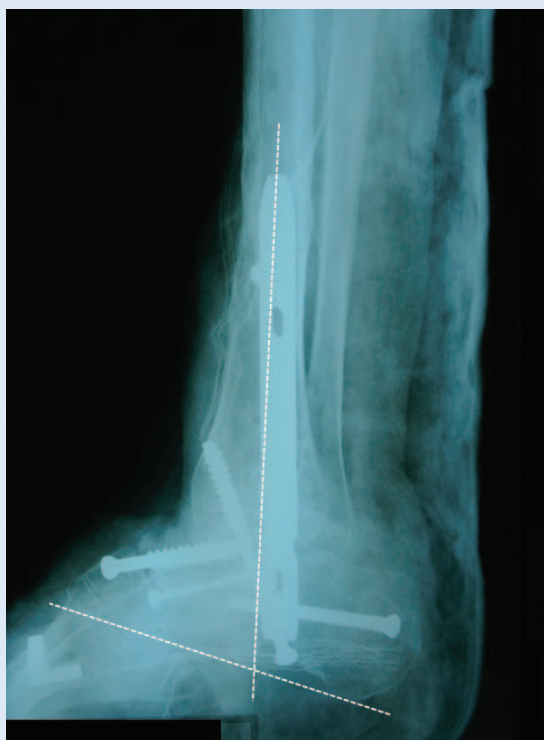
Rendgenološkom analizom izmjeren je varus gležnja od 40° i equinus od 120° . Utvrđene su i artrotske promjene gležnja III B stupnja po Takakuri (slika 2a,b).

Operacijska tehnika

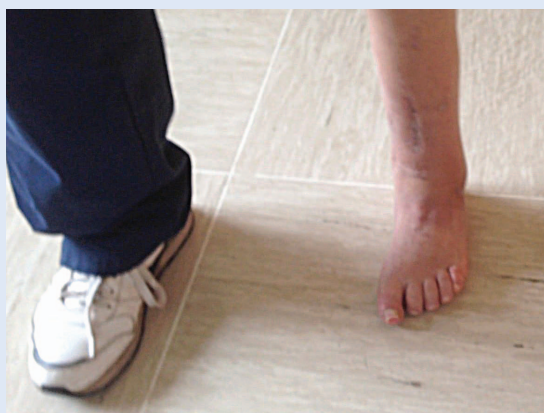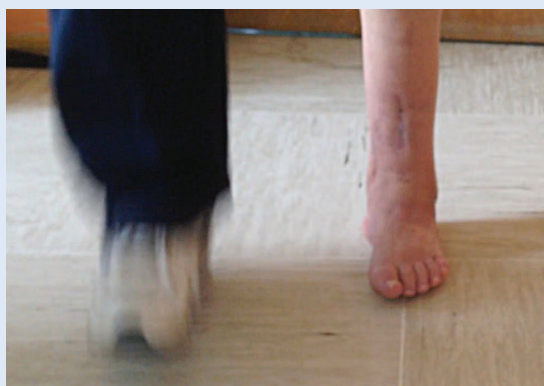Nakon standardnog postupka pripreme pacijenta i pokrivanja operacijskog polja, učinjen je lučni rez u području anterolateralnog dijela gležnja. Prikazan je tibiotalarni zglob s potpuno luksiranim talusom, te talonavikularni i kalkaneokuboidni zglob, uklonjene su hrskavice, te dio talusa. Postavljeni su vijci i učinjena artrodeza talonavikularnog i kalkalneokuboidnog zgloba. Stopalo je postavljeno u plantigradni položaj te pod kontrolom rendgena, retrogradno kroz petnu kost uveden je TTK kompresivni čavao. Kroz čavao su, također pod kontrolom rendgena, postavljeni kompresivni vijci.



Slika 3a. Poslijeoperacijska AP projekcija pokazuje područje zglobne pukotine koja je okomito u odnosu na anatomsku osovina tibije, što označava fiziološki položaj stopala.



Slika 3b. Poslijeoperacijska postranična RTG snimka pokazuje tibiokalkanealni kut od 70° te plantigradan (fiziološki) položaj stopala.



Slika 4a,b. Hod i položaj stopala 5 mjeseci nakon operacije

Na poslijeoperacijskim RTG snimkama utvrđeno je da su u cijelosti korigirani kutovi. Na AP snimci područje zglobne pukotine postavljeno je okomito na anatomsku osovinu tibije, a lateralni tibiokalkanealni kut iznosio je 70°, što je značilo da je stopalo postavljeno u fiziološki-plantigradni položaj (slike 3a,b).

Rendgenološki početak koštane pregradnje počeo je dvanaest tjedana od operacije, a potpuna koštana pregradnja zabilježena je 4,5 mjeseci od operacije. Tada se pacijent u cijelosti mogao osloniti na operiranu nogu sa stopalom u plantigradnom položaju (slika 4 a,b).

RASPRAVA

Liječenje pacijenta s velikim i rigidnim deformitetima stražnjeg dijela stopala zahtjevan je operacijski zahvat u kojem je teško postići odlične rezultate. Osnovni cilj je postizanje plantigradnog položaja stražnjeg dijela stopala, pomoću artrodeze tibiotalarnog i talokalkanealnog zgloba. Opisane su brojne metode kako bi se postigao navedeni cilj, pa su tako opisane metode uz korištenje vijaka, klanfi, ploča, vanjskih fiksatora, a u novije vrijeme intramedularnog kompresivnog čavla. Kako bi se postigao željeni položaj kod većih deformiteta često je potrebno u cijelosti ukloniti talus¹¹. Ovakvi zahvati popraćeni su visokim postotkom komplikacija, a posebice nesraštavanjem koje se prema podacima iz literature kreće od 4 – 24 %^{8,12,13}, što je posebice slučaj ako su artrodezi prethodile druge operacije¹⁴.

Najčešće indikacije za TTK artrodezu primjenom intramedularnog čavla predstavljaju upalni artritis i neuropatske bolesti¹⁵.

Većina prethodnih studija koje opisuju rezultate liječenja deformiteta gležnja primjenom TTK čavla usredotočena je na brzinu nastanka koštane pregradnje i razvoj poslijeoperacijskih komplikacija, dok se samo iznimno spominju podaci o vrsti i veličini prijeoperacijskih deformiteta i veličini postignute korekcije. Brodsky i suradnici u svom radu opisali su liječenje pacijenta s varus deformitetom koji je prosječno iznosio 16° (2° – 33°). Najčešći uzrok bio je posttraumatski osteoartritis, ali niti jedan od ispitanika nije imao pridruženi equinus deformitet. Fang i sur. također su opisali liječenje pacijenta s deformitetom stopala u fronalnog rav-

nini, te je prosječni varus deformitet iznosio 15,2°, a valgus deformitet 11°. Kao što smo naglasili niti jedan od ispitanika nije ima pridružen deformitet u sagitalnoj ili drugim ravninama¹⁶.

U prikazanom slučaju osim uznapredovalih artrotskih promjena i izraženog varus deformiteta bio je prisutan i veliki equinus deformitet što, prema dostupnim podacima iz literature, nije čest primjer u posttraumatskim slučajevima. Osim navedenih deformacija bili su prisutni svi čimbenici rizika koji kompromitiraju uspjeh operacijskog liječenja: višekratne operacije, osteopenija te prethodna infekcija. Unatoč svemu gore navedenom, korištenjem TTK čavla deformiteti su uspješno korigirani, postignuta je dobra koštana pregradnja, čime je pacijentu omogućen znatno funkcionalniji hod te bitno unaprijeđena kvaliteta života.

ZAKLJUČAK

Primjenom retrogradnog tibiotokalokanealnog čavla mogu se uspješno korigirati velike, rigidne i kompleksne deformacije stražnjeg dijela, postići brzo koštano preraštanje te umanjiti rizik od nastanka komplikacija u visokorizičnih pacijenata .

Izjava o sukobu interesa: autori izjavljuju da ne postoji sukob interesa.

LITERATURA

- O'Neill PJ, Logel KJ, Parks BG, Schon LC. Rigidity comparison of locking plate and intramedullary fixation for tibiototalcaneal arthrodesis. *Foot Ankle Int* 2008;29:581–6.
- Boer R, Mader K, Pennig D, Verheyen CC. Tibiototalcaneal arthrodesis using a reamed retrograde locking nail. *Clin Orthop Relat Res* 2007;463:151–6.
- Lowery NJ, Joseph AM, Burns PR. Tibiototalcaneal arthrodesis with the use of a humeral locking plate. *Clin Podiatr Med Surg* 2009;26:485–92.
- Noonan T, Pinzur M, Paxinos O, Havey R, Patwardhin A. Tibiototalcaneal arthrodesis with a retrograde intramedullary nail: a biomechanical analysis of the effect of nail length. *Foot Ankle Int* 2005;26:304–8.
- Pelton K, Hofer JK, Thordarson DB. Tibiototalcaneal arthrodesis using a dynamically locked retrograde intramedullary nail. *Foot Ankle Int* 2006;27:759–63.
- Pickering RM. Artrodese de tornozelo, joelho e quadril. In: Canale ST (ed). *Cirurgia ortopédica de Campbell*. 10a ed. Barueri: Manole, 2006;155:78–9.
- Mendicino RW, Catanzariti AR, Saltrick KR, Dombek MF, Tullis BL, Statler TK et al. Tibiototalcaneal arthrodesis with retrograde intramedullary nailing. *J Foot Ankle Surg* 2004;43:82–6.
- Niinimäki TT, Klemola TM, Leppilähti JI. Tibiototalcaneal arthrodesis with a compressive retrograde intramedullary nail: a report of 34 consecutive patients. *Foot Ankle Int* 2007;28:431–4.
- Alfahd U, Roth SE, Stephen D, Whyne CM. Biomechanical comparison of intramedullary nail and blade plate fixation for tibiototalcaneal arthrodesis. *J Orthop Trauma* 2005;19:703–8.
- Kim C, Catanzariti AR, Mendicino RW. Tibiototalcaneal arthrodesis for salvage of severe ankle degeneration. *Clin Podiatr Med Surg* 2009;26:283–302.
- El-Sherbini MH, Omran AA. Midterm Follow-up of talarctomy for Severe Rigid Equinovarus Feet. *J Foot Ankle Surg* 2015;54:1093–8.
- Hammett R, Hepple S, Forster B, Winson I. Tibiototalcaneal (hindfoot) arthrodesis by retrograde intramedullary nailing using a curved locking nail. The results of 52 procedures. *Foot Ankle Int* 2005;26:810–5.
- Smith JW, Moore TJ, Fleming S, Pochatko D, Principe R. Tibiototalcaneal arthrodesis with a retrograde intramedullary nail. *Foot Ankle Int* 2007;19:433–6.
- Chou LB, Mann RA, Yaszay B, Graves SC, McPeake 3rd WT, Dreeben SM et al. Tibiototalcaneal arthrodesis. *Foot Ankle Int* 2000;21:804–8.
- Brodsky JW, Verschae G, Tenenbaum S. Surgical correction of severe deformity of the ankle and hindfoot by arthrodesis using a compressing retrograde intramedullary nail. *Foot Ankle Int* 2014;35:360–7.
- Fang Z, Claassen L, Windhagen H, Daniilidis K, Stukenborg-Colsman C, Waizy H. Tibiototalcaneal arthrodesis using a retrograde intramedullary nail with a valgus curve. *Ortho Surg* 2015;7:125–31.