

INFARKT MIOKARDA KAO POSLJEDICA PREBOLJELOGA NODOZNOG POLIARTERITISA – PRIKAZ BOLESNIKA

MYOCARDIAL INFARCTION AS A CONSEQUENCE OF CHILDHOOD POLYARTERITIS NODOSA – CASE REPORT

Viktorija Ana Buljević¹, Matias Trbušić², Diana Delić-Brkljačić², Ivan Malčić¹

¹Zavod za pedijatrijsku kardiologiju, Klinika za pedijatriju Medicinskog fakulteta Sveučilišta u Zagrebu,
Klinički bolnički centar Zagreb, Kišpatićeva 12, Zagreb

²Klinika za bolesti srca i krvnih žila Medicinskog fakulteta i Stomatološkog fakulteta Sveučilišta u Zagrebu,
Vinogradska cesta 29, Zagreb

Adresa za dopisivanje:

Prof. dr. sc. Ivan Malčić, dr. med.

Zavod za pedijatrijsku kardiologiju, Klinika za pedijatriju Medicinskog fakulteta

Klinički bolnički centar Zagreb

Kišpatićeva 12, 10000 Zagreb

E-mail: ivan.malcic1@gmail.com

Primljeno: 12. 1. 2016.

Prihvaćeno: 26. 9. 2016.

SAŽETAK

Poliarteritis nodoza (PAN) sistemski je vaskulitis histološki karakteriziran nekrotizirajućim lezijama srednje velikih i malih arterija, ponajviše na njihovim bifurkacijama. PAN je multiorganski poremećaj koji zahvaća sve visceralne arterije te zbog posljedica upale i nekroze može dovesti do ishemijske vitalnih organa. Etiologija bolesti je nepoznata. Postoje četiri oblika – kutani (koji je najčešći), klasični, sistemski i mikroskopski. PAN ponajprije zahvaća renalne i koronarne arterije. Najčešći nalaz zahvaćenih krvnih žila jesu aneurizme, tromboze i stenozе. Kardijalne su komplikacije rijetke u djece, no u 35% bolesnika u odrasloj dobi razvije se neka komplikacija. Od tih je najčešća kardijalna dekompenzacija koja se objašnjava kao posljedica dugogodišnje hipertenzije te promjena na koronarnim krvnim žilama. Incidencija akutnog infarkta miokarda niska je, posebno u mladih bolesnika. U ovom radu opisan je 25-godišnji bolesnik s akutnim infarktomiokarda i promjenama na koronarnim krvnim žilama te perzistirajućom arterijskom hipertenzijom kao posljedicom dijagnosticiranog PAN-a u djetinjstvu.

KLJUČNE RIJEČI: Nodozni poliarteritis – dijagnoza, komplikacije, farmakoterapija; Infarkt miokarda – dijagnoza, etiologija, liječenje; Koronarna stenozа – etiologija, liječenje, radiografija; Hipertenzija – etiologija, farmakoterapija, koronarografija; Potpornice

ABSTRACT

Polyarteritis nodosa (PAN) is a systemic vasculitis histologically characterized by necrotic lesions of small and medium-sized arteries occurring mostly in their bifurcations. PAN is a multi-organ disorder that affects numerous visceral arteries and leads to inflammation and necrosis, which may result in ischemia of vital organs. The etiology of the disease is unknown. It occurs in four forms - cutaneous (most common), classic, systemic, and microscopic. PAN preferably affects the renal and coronary arteries. The most common findings in the affected blood vessels are aneurysm, thrombosis, and stenosis. Cardiac complications are rare in children, but 35% of patients develop a complication in adulthood. The most common complication in adulthood is cardiac decompensation, which can be explained as a consequence of long-standing hypertension and changes in coronary blood vessels. The incidence of myocardial infarction is low, particularly in young patients. This paper describes a 25-year-old patient with acute myocardial infarction accompanied by changes in the coronary blood vessels and persistent arterial hypertension as a result of PAN diagnosed in childhood.

KEY WORDS: Polyarteritis nodosa – complications, diagnosis, drug therapy; Myocardial infarction – diagnosis, etiology, therapy; Coronary stenosis – etiology, radiography, therapy; Hypertension – etiology, drug therapy; Coronary angiography; Stents

Uvod

Poliarteritis nodoza (PAN) sistemski je vaskulitis histološki karakteriziran nekrotizirajućim lezijama srednje velikih i malih arterija, ponajviše na bifurkacijama, uz stvaranje čvorića u njihovim stijenkama. To je multiorganski poremećaj koji zahvaća sve visceralne arterije.

Prvi su ga put opisali Kussmaul i Maier 1866. godine obdukcijom bolesnika čija se klinička slika očitovala bolima u abdomenu, gubitkom tjelesne težine, povišenom tjelesnom temperaturom te polineuropatijom uz eksudat u obliku palpabilnih čvorića uz srednje velike arterije. PAN je rijetka bolest u odraslih, s incidencijom od 2 do 9 na 1.000.000 stanovnika. Također, izuzetno je rijedak u djetinjstvu (točna incidencija nije poznata) (1). Udio PAN-a među vaskulitisima u zemljama Zapadne Europe kreće se od 2 do 3% (2), u Turskoj 5 do 6% (3), a u Republici Hrvatskoj je 3,9% (4). Bolest pretežito zahvaća bolesnike bijele rase te podjednako oba spola.

PAN možemo podijeliti u četiri oblika: 1) *mikroskopski poliarteritis/poliangiitis* koji se očituje nekrotizirajućim glomerulonefritom i pulmonalnim kapilaritisom te ima pozitivna antineutrofilna citoplazmatska protutijela usmjerena na mijeloperoksidazu (MPO-ANCA), 2) *klasični PAN* koji je povezan s HBsAg-om i zahvaća bubrežne arterije, 3) *kutani poliarteritis* koji je ograničen na kožu i ima negativna ANCA-protutijela te 4) *sistemski PAN* koji rijetko ima pozitivna antineutrofilna citoplazmatska protutijela (engl. *anti-neutrophil cytoplasmic antibody* – ANCA), a očituje se nekrotizirajućim arteritisom malih i srednje velikih arterija sa zahvaćenošću organa.

Prema studijama provedenim u Europi i Americi, učestalost sistemskog PAN-a viša je od 50%, kutanoga 30%, dok su mikroskopski i klasični PAN mnogo rjeđi (8 i < 5%) (1). U studiji provedenoj u Republici Hrvatskoj rezultati su bili sukladni onima u svjetskim studijama, točnije sistemski PAN imalo je više od 50% bolesnika, zatim kutani 33%, mikroskopski PAN je bio na trećem mjestu (17%), a nije bilo nijednog slučaja klasičnog PAN-a (4). Zbog nedostatka točnih kriterija definitivna dijagnoza bolesti bila je otežana do 2010. godine, no tada je donesena specifična klasifikacija EULAR/PRINTO/PRES kojom je i dijagnosticiranje postalo konkretnije (5).

Akutni infarkt miokarda u mladih je izuzetno rijedak. Prevalencija akutnog infarkta miokarda u bolesnika između 20 i 29 godina iznosi oko 0,3%. U bolesnika s PAN-om akutni infarkt miokarda je, također, izuzetno rijedak (0,5 – 1%). Najčešći angiografski nalaz čine multiple aneurizme (6, 7). Studije provedene u Njemačkoj i SAD-u navode da incidencija svih aneurizama koronarnih krvnih žila iznosi oko 1,5%. Polovica

od njih je posljedica ateroskleroze, a drugu polovicu čine vaskulitisi, među kojima i PAN (8). Osim aneurizama vaskulitis najčešće dovodi do okluzije koronarnih krvnih žila te do posljedične ishemije, odnosno infarkta miokarda (7).

Prikaz bolesnika

Bolesnik je rođen kao nedonošče. Poslije je bio sklon čestim respiratornim infekcijama, no nije teže bolovao. U sedmoj godini života bolest je započela konjunktivitisom i stomatitisom uz supfebrilitet. Mjesec dana kasnije simptomi nestaju, no i dalje su prisutne supfebrilne temperature uz otežano gutanje. Liječen je amoksicilinom i azitromicinom. Dva mjeseca kasnije pojavile su se vrlo intenzivne abdominalne boli, a bez kolika. Tad je bio hospitaliziran i liječen cefalosporinima III. generacije i metronidazolom, no bez poboljšanja. Utvrđena je izrazito ubrzana sedimentacija eritrocita (50 do 75/h) i leukocitoza. Bakteriološki i virološki nalazi bili su negativni.

Bolest se potom očitovala s ukupno pet napadaja desnostranih toničko-kloničkih grčeva uz postiktalnu kljenut i pogoršanje općeg stanja. Bolesnik je bio blijed, suhih sluznica i kože, suženog stanja svijesti, soporozan, tako da je tek na jače podražaje reagirao stereotipijama obrambenih pokreta uz asimetrične tetivne reflekse (jače izraženi desno). Također, oči su bile devirane udesno, a zjenice proširene i bez reakcije na svjetlo. I dalje je trbuh bio palpatorno bolan, bez organomegalije, dok se nad mitralnim ušćem pojavio sistolički šum uz tahikardiju (145/min) i arterijsku hipertenziju (150/120 mmHg). Perzistirale su ubrzana sedimentacija, sklonost anemiji i hiperglikemiji, hipokalcemija, visoke vrijednosti LDH i teška disproteinemija (albuminsko-globulinska inverzija, hipergamaglobulinemija, visoka razina alfa-2-globulina). Zbog sumnje na multisistemsku virusnu bolest (znakovi žarišnog encefalitisa, miokarditisa i renalne insuficijencije) bolesnik je bio hospitaliziran u Klinici za infektivne bolesti. Tijekom te jednomjesečne hospitalizacije u bolesnika se razvija diskretni leptirasti eritem, uz ljuštenje kože potkoljenica i tabana. U neurološkom statusu imao je hipertonus donjih udova, obostrano pozitivan Babinskijev refleks, pozitivan Rombergov test, kao i pozitivan meningitički sindrom. Liječen je natrijevim valproatom. Dijagnostika je proširena ultrazvučnim pregledom srca kojim je utvrđeno proširenje lijeve koronarne arterije (6,1 mm), kao i prolaps i minimalna insuficijencija mitralne valvule. Nalazom ANCA te antiparijetalnih protutijela zaključeno je da je posrijedi vaskulitis tipa nodoznog poliarteritisa (PAN). Od početnih simptoma do postavljanja dijagnoze prošlo je pet mjeseci. Nakon postavljanja dijagnoze u liječenje je uključen peroralno primijenjeni glukokortikoid (prednizolon). Na početku te terapije opće stanje bolesnika

bilo je zadovoljavajuće, no nekoliko dana potom dolazi do hipertenzivne krize (RR 210/140 mmHg) s naglim poremećajem svijesti uz glavobolju, povraćanje, febrilitet i pogoršanje općeg stanja. Uz to su se razvile renalna i kardijalna insuficijencija te plućna hemoragija i koma. Bolesnik je premješten na odjel intenzivne skrbi te je započeto liječenje pulsni dozama glukokortikoida (metilprednizolon), citostaticima (bolus ciklofosfamida 500 mg svaka 3 – 4 tjedna) i plazmaferezom, uz strojnu ventilaciju. Desetak dana nakon započete terapije dolazi do poboljšanja stanja (smanjenje dubine cerebralne kome, postupno spontano disanje, uspostava normalnog tlaka i diureze). Stanje svijesti postupno se normalizira i uspostavljena je uredna funkcija ostalih organskih sustava. Pri otpustu bolesniku je ordinirana terapija metilprednizolonom (40 mg svaki drugi dan), fenobarbitonom (50 + 100 mg), niske doze enalapрила (2 × 6,25 mg) i ciklička terapija ciklofosfamidom uz fizikalnu terapiju.

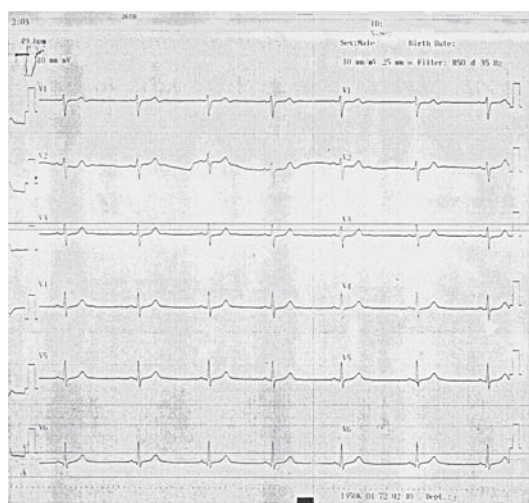
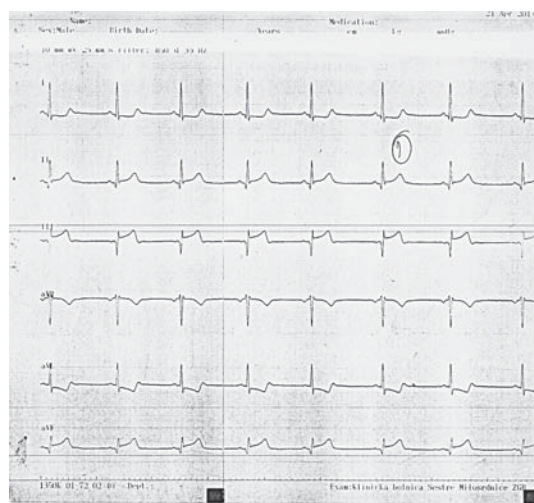
Bolesnik je još 3 godine nakon postavljanja dijagnoze bio na imunosupresivnoj terapiji.

U dobi od 23 godine obolio je od arterijske hipertenzije koja je bila liječena i dobro regulirana kombinacijom atenolola i enalapрила. Nakon jedne godine bolesnik je tijekom tjelesnih napora uz zaduhu počeo povremeno imati prekordijalne opresije. U dobi od 25 godina iznenada se pojavila jaka bol u prsima u mirovanju, a 7 sati nakon početka boli bio je hospitaliziran. Pri hospitalizaciji bolesnik je bio normotenzivan (115/65 mmHg) i eukardan (puls 75/min). U statusu nije bilo patoloških odstupanja osim povećane tjelesne težine (TT 110 kg, TV 186 cm – indeks tjelesne mase 31,8 kg/m²).

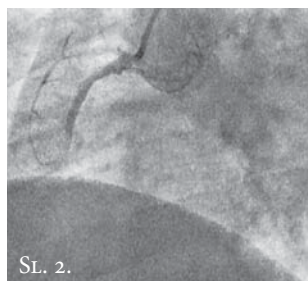
Rezultati laboratorijskih pretraga bili su uredni osim srčanih biljega: razina CK (kreatin kinaza) pri prijmu

bila je 601 J/L, a njezina je vrijednost tijekom hospitalizacije dosegla najvišu vrijednost 3274 J/L. Razina troponina pri prijmu bila je 0,169 mcg/L, a najviša vrijednost bila je 3,120 mcg/L. Osnovni upalni parametri nisu pokazivali bitnija odstupanja (SE 6/h, broj leukocita 12,5 × 10⁹ i CRP 5,9 mg/L). Razina kreatinina bila je u referentnim vrijednostima, a vrijednosti lipida bile su granične (ukupni kolesterol 5,1 mmol/L, HDL-kolesterol 1,0 mmol/L, LDL-kolesterol 3,5 mmol/L i trigliceridi 1,2 mmol/L). Elektroforeza bjelancevina pokazala je malo povišene vrijednosti α1-globulina (6,5%), α2-globulina 12,3%, dok su vrijednosti albumina te β i γ-globulinske frakcije bile normalne.

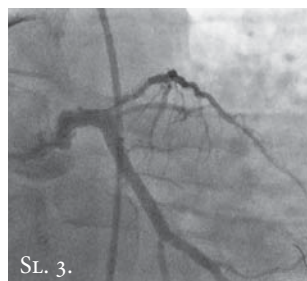
Elektrokardiogram pri prijmu upućivao je na inferiorni infarkt miokarda (ST-elevacija u inferiornim odvodima, uz Q-zubac, a u aVL-u depresija ST-spojnice) (slika 1.). Rendgenska snimka srca i pluća bila je uredna. Ultrazvučnom pretragom srca utvrđena je teža hipokinezija inferiorne stijenke lijeve klijetke uz ejskij-sku frakciju 55%. Nalaz ostalih struktura srca i osrčja bio je uredan. Učinjena je hitna koronarografija na kojoj je utvrđena okluzija desne koronarne arterije (RCA – *right coronary artery*) (slika 2.) iza odvajanja ogranka za desnu klijetku, 95 – 99%-tna stenoza ostijalne prednje silazne grane lijeve koronarne arterije (LAD – *left anterior descending*) sa stenoziranim nastavkom proksimalnog segmenta do 80% te kronična (kalcificirana) okluzija prve dijagonalne grane lijeve silazne arterije (slika 3.). Prilikom intervencije uočen je sporiji protok iza stenoze, no bez ishemije. S obzirom na to da nisu nađene kolaterale s ostalim žilama, pretpostavlja se da postoje neki drugi mehanizmi koji se uključuju kad je stenoza dugotrajna (ponajprije pre-kondicioniranje miokarda). U intervencijskom dijelu koronarografije prvo je bila učinjena dilatacija desne



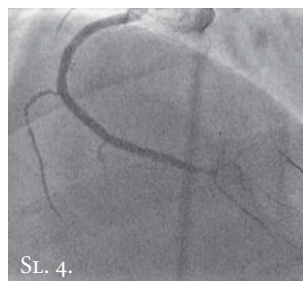
SLIKA 1. Elektrokardiogram pri prijmu upućivao je na inferiorni infarkt miokarda (ST-elevacija u inferiornim odvodima, uz Q-zubac, a u aVL-u depresija ST-spojnice)
 FIGURE 1. Electrocardiogram on admission indicated an inferior myocardial infarction (ST elevation in the inferior leads, with Q-wave, and ST depression in aVL)



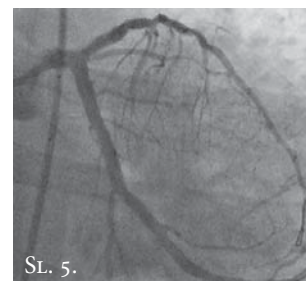
SL. 2.



SL. 3.



SL. 4.



SL. 5.

SLIKA 2. Okluzija desne koronarne arterije iza odvajanja ogranka za desnu klijetku

FIGURE 2. Occlusion of the right coronary artery after the separation of the right ventricular branch

SLIKA 3. 95 – 99%-tna stenozna ostijalna prednje silazne grane lijeve koronarne arterije sa stenoziranim nastavkom proksimalnog segmenta te kronična okluzija prve dijagonalne grane lijeve silazne arterije

FIGURE 3. 95-99% ostial stenosis of the anterior descending branch of the left anterior descending coronary artery with stenotic extension of the proximal segment and chronic occlusion of the first diagonal branch of the left descending artery

SLIKA 4. Metalna potpornica u desnoj koronarnoj arteriji

FIGURE 4. Metal stent in the right coronary artery

SLIKA 5. Potpornica koja ispušta lijek u prednjoj silaznoj grani lijeve koronarne arterije

FIGURE 5. Drug-eluting stent in the anterior descending branch of the left coronary artery

koronarne arterije te je u nju postavljena metalna potpornica (slika 4.). Nakon toga uočeni su izrazito tanki periferni ogranci (PD i PL). Može se raditi o spazmu i endotelnoj disfunkciji kao posljedici prethodne okluzije, ali vjerojatnije je da su difuzno promijenjeni i suženi, jer nisu reagirali na primjenu nitroglicerina. Šest sati kasnije učinjena je ponovna intervencija s dilatacijom i ugradnjom potpornice koja ispušta lijek (DES – drug eluting stent) u prednju silaznu granu lijeve koronarne arterije (slika 5.). Zbog dobro uspostavljenog protoka kroz lijevu silaznu i desnu koronarnu arteriju nije bila potrebna daljnja intervencija na ostalim krvnim žilama.

Za vrijeme hospitalizacije bila je učinjena transkranijalna doplerska sonografija na kojoj je prikazana blaže asimetrična cirkulacija Willisova kruga te blaže povišene vrijednosti SBSK (srednje brzine strujanja krvi) u području lijeve ACM (lat. *arteria cerebri media*), lijevoga karotidnog sifona te snižene vrijednosti u području desne vertebralne i bazilarne arterije. Na *power doppleru* (pojačanom dopleru) karotidnog stabla prikazani su srednje široki lumeni žila uz mjestimično zadržavanje stijenki. Na polazištu lijeve ACI (lat. *arteria carotis interna*) nalazi se plošni, mekani plak. Prikaz vertebralnih arterija pokazao je asimetriju u širini lumena žila, no u fiziološkim granicama.

Bolesnik je otpušten na kućnu njegu u dobrom općem stanju uz terapiju sa 75 mg klopidogrela, 100 mg acetilsalicilne kiseline, 2,5 mg bisoprolola, 5 mg ramiprila, 40 mg atorvastatina te 1000 mg omega-3-kiselina, uz preporuku o smanjenju tjelesne težine i povećanju tjelesne aktivnosti.

Dvije godine nakon otpusta nije imao tegoba srčane naravi uz dobru kvalitetu života (NYHA I – II).

Rasprava

Opisana je bolest mladog muškarca koji je u dječjoj dobi prebolio PAN, a u 25. godini dobio akutni infarkt miokarda. S obzirom na netipično mladu dob pojave akutnog infarkta miokarda u ovoga bolesnika, vrlo je vjerojatno da su PAN i infarkt patogenetski povezani. U Republici Hrvatskoj prevalencija koronarne bolesti u populaciji između 20 i 39 godina iznosi oko 0,6%, a prevalencija akutnog infarkta miokarda u istoj populaciji oko 0,3% (9). Etiologija PAN-a je nepoznata, no nerijetko se povezuje s infektivnim uzročnicima, posebice streptokokom skupine A i B te hepatitisom B (kod odraslih) (10–12). Također, studija provedena u Klinici za pedijatriju KBC-a Zagreb upućuje i na moguću genetsku predispoziciju (4). Osnovno obilježje PAN-a jest nekrotizirajući vaskulitis s posljedičnim stvaranjem aneurizma i stenoza (12). Klinički se očituje širokom lepezom simptoma i znakova, od vrućice do kožnih, mišićno-koštanih, gastrointestinalnih, bubrežnih i neuroloških simptoma. Gotovo trećina bolesnika ima vrućicu remitentnog oblika. Većina bolesnika ima zahvaćenu kožu u obliku *liveda reticularis*, no poneki imaju kožne infarkte, potkožne nodule, hemoragije, ulceracije. Izuzetno su česte artralgijske, artritiske i mialgijske. Nerijetko se bolest prvo očituje nespecifičnom abdominalnom boli koja se može protumačiti posljedičnom ishemijom mezenterijskih i drugih abdominalnih arterija zbog vaskulitisa. Proteinurija i hematurija javljaju se u otprilike trećine bolesnika. Promjene u središnjem živčanom sustavu mogu se očitovati fokalnim neurološkim defektima, konvulzijama, hemiparezom i jednostranom sljepoćom. Laboratorijski nalazi koji upućuju na PAN jesu povišeni upalni parametri, točnije CRP i sedimentacija eritrocita, uz

leukocitozu, trombocitozu, anemiju te patološki testovi pojedinih organskih sustava. Antineutrofilna citoplazmatska protutijela usmjerena na mijeloperoksidazu (MPO-ANCA) te antineutrofilna citoplazmatska protutijela usmjerena na proteinazu 3 (PR3-ANCA) većinom su negativna (osim u mikroskopskom obliku PAN-a) (10). Konačna dijagnoza postavlja se prikazom stenoza, okluzija i aneurizma malih i/ili srednje velikih arterija (13). Prikaz je najbolji konvencionalnom angiografijom, no moguć je i magnetskom rezonancijom (MR) i kompjutoriziranom tomografijom-angiografijom i/ili biopsijom zahvaćenih krvnih žila. Terapija se sastoji od dviju faza, indukcije i održavanja. Indukcija se obično provodi primjenom sistemskih glukokortikoida, najčešće metilprednizolona – intravenski, uz kasniji nastavak oralnim prednizolonom, zatim ciklofosfamidom (pulsno jedanput na mjesec ili oralno tijekom dva-tri mjeseca) te aspirinom. Katkad je u akutnoj fazi potrebno provoditi plazmaferezu te davati infuzije imunoglobulina kako bi se smanjilo oštećenje krvnih žila u početnom razdoblju bolesti. Održavanje se provodi od godinu i pol do tri godine kombinacijom azatioprina ili mikofenolat-mofetila s prednizolonom i aspirinom. Poneki su bolesnici reagirali na terapiju infliksimabom i rituksimabom. Transplantacija autolognih mišićnih stanica posljednja je opcija (14, 15). Prognoza bolesti ovisi o tipu PAN-a. Najlošiju prognozu imaju bolesnici s mikroskopskim oblikom koji gotovo svi imaju zatajenje bubrega te je zbog toga u ovoj skupini mortalitet najviši.

U našoj retrospektivnoj studiji od troje bolesnika s mikroskopskim PAN-om dvoje je preminulo zbog terminalnog zatajenja bubrega (4).

Našem je bolesniku u 7. godini opsežnom dijagnostičkom obradom postavljena dijagnoza PAN-a sa zahvaćanjem cerebralnih i koronarnih arterija (već tada mu je ultrazvučnom pretragom bila utvrđena aneurizma lijeve koronarne arterije). Nakon trogodišnje imunosupresivne terapije nije bilo znakova aktivnosti bolesti, ali je u 25. godini zadobio akutni infarkt miokarda. Možemo pretpostaviti da je tijekom godina zbog upalnih vaskularnih promjena došlo do pojave stenozе zahvaćenih arterija, odnosno do pretvorbe aneurizmatškog proširenja u stenotični segment arterije. Elektrokardiografski nalaz pri samom prijmu u bolnicu upućivao je na inferiorni infarkt miokarda, u području irigacije desne koronarne arterije, dok u prednjim odvodima nije bilo nikakvih znakova ishemije. S obzirom na angiografski nalaz 95%-tne stenozе prednje silazne grane lijeve koronarne arterije možemo pretpostaviti da je ta stenozа dugotrajna te da su stvorene dobre kolaterale. U času liječenja akutnog infarkta osnovni upalni parametri nisu bili povišeni, a nažalost ne raspoložemo rezultatima laboratorijskih pretraga koji bi bili specifični za PAN. Međutim, u trenutku nastanka

koronarnog incidenta bolest nije bila aktivna. Pri sumnji na aktivnost PAN-a bilo bi potrebno istražiti mogućnost postojanja promjena i na drugim arterijama (npr. renalnim). Osim laboratorijskih parametara bilo bi zanimljivo vidjeti strukturu endotela koronarne arterije IVUS-kateterom (*intravascular ultrasound*) (16, 17): radi li se o aterosklerotskim plakovima i trombozi ili pak proliferativnim promjenama tipičnima za PAN – što histološki odgovara proliferaciji endotela, infiltraciji stijenke, nekrozi ili fibrozi (18). O tome se gotovo ništa ne zna. U literaturi se navodi da se *post-mortem* u bolesnika s nodoznim poliarteritisom koji su preminuli od infarkta miokarda često nalaze znakovi i akutnih i već zaliječenih lezija (8). Akutni infarkt miokarda nakon preboljeloga nodoznog poliarteritisa izuzetno je rijedak, gotovo 76% bolesnika ima zahvaćene koronarne arterije, a najčešći angiografski nalaz čine multiple aneurizme (18). Polovica su posljedica ateroskleroze, a drugu polovicu čine vaskulitisi, među kojima i PAN. Osim aneurizma vaskulitis najčešće dovodi do okluzije koronarnih krvnih žila te posljedične ishemije, odnosno infarkta miokarda. Opisano je izuzetno malo slučajeva u kojima bolesnici s nodoznim poliarteritisom u mladoj dobi imaju akutni infarkt miokarda (8, 9, 20). Upravo u literaturi nailazimo na problem nestandardnog pristupa i nedostatka preporuka i iskustva u tih bolesnika – nije poznato treba li ih tretirati kao „klasične“ bolesnike s akutnim infarktom ili je potrebno drukčije, lokalno i sistemski revidirati osnovnu bolest (PAN) pa liječenje prilagoditi tim rezultatima, i to ne samo dilatacijom i postavljanjem potpornice i na koji način već i sistemskim liječenjem. Kad razmišljamo o mogućoj patogenezi, prilikom intervencije na arteriji nameće se potreba postavljanja potpornice koja ispušta imunosupresivni lijek (DES). Otvoreno je pitanje treba li tražiti i promjene na drugim arterijama u tijelu koje bi mogle biti zahvaćene istim procesom. I u ovome slučaju nameće se važnost edukacije bolesnika i razumijevanja vlastite bolesti kako bi i on sam pravodobno reagirao i potražio pomoć ako zamijeti neke simptome, pa čak i podsjetio dežurnog liječnika na potrebu osobitog pristupa.

Zaključak

Vaskulitis koji uključuje koronarne arterije može dovesti do okluzije krvne žile te do posljedičnog akutnog infarkta miokarda. Infarkt miokarda rijedak je općenito u mlađoj populaciji te još rjeđi kao klinička prezentacija nodoznog poliarteritisa. Naš bolesnik s PAN-om, koji je u 25. godini doživio infarkt miokarda upućuje na potrebu praćenja bolesnika s PAN-om zbog kroničnih i teških promjena na koronarnim krvnim žilama te u slučaju jakih boli u prsima obavezno treba učiniti koronarografiju. U literaturi nema jasnih preporuka o postupanju s takvim bolesnikom u kojeg se razvija

akutni koronarni sindrom i očito je razvoj tih preporuka nešto čemu trebamo težiti u budućnosti.

IZJAVA O SUKOBU INTERESA: Autori izjavljuju da u vezi s ovim radom nemaju nikakav sukob interesa.

LITERATURA

- Jelušić M. Nodozni poliarteritis. Jelušić M, Malčić I i sur. Pedijatrijska reumatologija, Medicinska naklada Zagreb, 2014, str. 252–6.
- Dillon MJ, Ozen S. Polyarteritis nodosa and cutaneous polyarteritis nodosa. U: Cassidy JT, Petty RE, Laxer RM, Lindsley CB (ur.). Textbook of pediatric rheumatology, 6. izd. WB Saunders company, Philadelphia, 2011, str. 498–505.
- Ozen S, Bakkaloglu A, Dusunsel R i sur. Childhood vasculitides in Turkey: a nationwide survey. Clin Rheumatol. 2007; 26:196–200.
- Jelušić M, Vikić-Topić M, Batinić D, Milošević D, Malenica B, Malčić I. Polyarteritis nodosa in Croatian children: a retrospective study over the last 20 years. Rheumatol Int. 2013;33: 3087–90.
- Ozen S, Pistorio A, Iusan SM. EULAR/PRINTO/PRES criteria for Henoch-Schönlein purpura, childhood polyarteritis nodosa, childhood Wegener granulomatosis and childhood Takayasu arteritis: Ankara 2008. Part II: Final classification criteria. Ann Rheum Dis. 2010;69:798–806.
- Canpolat C, Dural M, Atalar E. Acute inferior myocardial infarction in a young female patient with polyarteritis nodosa. Herz. 2012;37:461–3.
- McWilliams ET, Khonizy W, Jameel A. Polyarteritis nodosa presenting as acute myocardial infarction in a young man: importance of invasive angiography. Heart. 2013;99:1219.
- Amita R. Ischemic heart disease – coronary arteritis and aneurysms. PathologyOutlines.com, 2015.
- Kralj V, Sekulić K, Šekerija M. Kardiovaskularne bolesti u RH. Hrvatski zavod za javno zdravstvo, Ministarstvo zdravlja RH, Zagreb, 2013.
- Malčić I, Buljević AD, Vučinić D, Carin R. Nodozni poliarteritis – kutani ili sistemni oblik? Moguća uloga bakterijskog superantigena u nastanku sistemnih bolesti. Reumatizam. 1996;43: 16–24.
- Mandell B, Hoffman G. Polyarteritis nodosa. U: Zipes D, Libby P, Bonow R, Braunwald E (ur.). Braunwald's Heart disease, 7. izd. Elsevier Saunders, Philadelphia, 2005, str. 2107–8.
- Malčić I, Jelušić M, Sršen-Krstulović M. Današnje poveznice pedijatrijske kardiologije i reumatologije od fetalne do odrasle dobi – sistemske bolesti vezivnog tkiva i srca u stalnom prožimanju. Paediatr Croat. 2014;58(Suppl 2):56–63.
- Chung D, Choi J, Song Y, Lim A, Park K, Choi Y. Polyarteritis nodosa complicated by chronic total occlusion accompanying aneurysms on all coronary arteries. Korean Circ J. 2012;42: 568–70.
- de Menthon M, Mahr A. Treating polyarteritis nodosa: current state of the art. Clin Exp Rheumatol. 2011;29(1 Suppl 64): S110–6.
- Schirmer JH, Holl-Ulrich K, Moosig F. Polyarteritis nodosa: differential diagnostics and therapy. Z Rheumatol. 2014;73: 917–26.
- Nissen S, Mintz G, Anderson W, Bailey S, Erbel R, Fitzgerald P, Pinto F, Rosenfield K, Siegel R, Tuzcu E, Yock P. Standards for the acquisition, measurement, and reporting of intravascular ultrasound studies (a report of the American College of Cardiology Task Force on Clinical Expert Consensus Documents). J Am Coll Cardiol. 2001;37:1478–92.
- Reith S, Volk O, Klues H. Use of intravascular ultrasound in evaluating coronary artery aneurysm. Heart. 2002;88:466.
- Doo Cheol C, Jung Eun C, Yong Keun S, Ah Leum L, Kyoung-Ha P, Young-Jin C. Polyarteritis nodosa complicated by chronic total occlusion accompanying aneurysms on all coronary arteries. Korean Circ J. 2012;42:568–70.
- Rubbert-Roth A. „Orphan diseases“ in der Rheumatologie: Beispiel Polyarteriitis nodosa. Z Rheumatol. 2012;71:119–21.
- Zimmerman F, Cameron A, Fisher L. Myocardial Infarction in young adults: angiographic characterization, risk factors and prognosis (coronary artery surgery study registry). JACC. 1995;26:3654–61.