

PROFESIONALNI RADIODERMITI KOD MANIPULANATA RADIUMOM

D. KARAJOVIĆ, S. PERIŠIĆ i M. KILIBARDA

Centar za profesionalne bolesti pri Medicinskom fakultetu i Klinika za kožne i
venerične bolesti Medicinskog fakulteta u Beogradu

(Primljeno 1. VII. 1958.)

Iznose se pojave profesionalnog radiodermisa kod 3 osobe, koje su bile zaposlene na Radiološkom institutu kao manipulanti radiumom. Kod dva slučaja postojala je klinička slika ulceroznog radiodermisa, dok je kod trećeg postojala maligna alteracija tog oblika radium oštećenja u smislu Epithelioma spinocellulare udružena s radionekrozom krajnje falange palca desne ruke.

Walkoff (1900), Becquerel i Curie (1901), Halkin (1903) saopštili su prve slučajeve oštećenja kože radium emanacijom. Sledećih godina javlja se niz saopštenja o ovim oštećenjima, koja mogu biti terapeutska i profesionalna (BECK, DIETHELM i dr.).

Profesionalni radiodermisi javljaju se posle kumulacije manjih, dugo ponavljanih izlaganja zračenju. Prvi se simptomi oštećenja manifestuju u vidu depilacije dorzalne strane prstiju i šaka, suvoći kože i alteraciji nokata. Posle nekoliko godina dolazi do pojave atrofije, skleroze, telangiectazija, hiperhromije i hiperkeratotičnih formacija, koje imaju tendenciju da egzulcerišu i maligno alterišu. Ova je pojava, tj. malignih alteracija, vrlo česta. Tako je Braasch i Nickson saopštavaju kod 48% radiologa, a 100% kod onih koji manipulišu X-zracima i radiumom duže od 35 godina. Luddy i Riges su konstatovali postojanje Roentgen karcinoma kod 18 (33%) lekara od 55 obolelih od radiodermisa.

Ove komplikacije su česte i kao kod oštećenja X-zracima javljaju se obično u vidu karcinoma (N. P. i H. E. ANDERSON, SULZBERGER i BLER), a nije isključeno ni postojanje sarkoma ili pseudosarkomatoznog Epithelioma spinocellulare s fuziformnim ćelijama (MAC KEE, SIMS, KIRSCH).

I kod nas su u novije vreme opisane pojave teških oštećenja pri upotrebi rentgenskih zračenja u tehničke svrhe (A. SIMIĆ i M. SAVIĆEVIĆ), pa i pojave malignih tumora kod naših radiologa (FLAJŠHAKER). Iz dokumentacionog materijala Centra za profesionalne bolesti o sistemati-

skom pregledu nad licima zaposlenim u Radiološkom institutu (Dr KARAJOVIĆ) se vidi da su pojave radiodermisa zapažene još 1953 god. kod naših manipulanata radiumom. *Perišić* je na III kongresu dermatologa FNRJ saopštio 9 slučajeva profesionalnog radiodermisa, od kojih je 8 nastalo u toku rukovanja X-zracima, a jedan posle dugogodišnje manipulacije radiumom.

U ovom saopštenju želimo da prikažemo pojavu radiodermisa i njegove komplikacije kod manipulanata radiumom. Ono pobuđuje posebnu pažnju utoliko što se može pratiti pojava simptoma radiodermisa kod tri osobe koje su radile u istoj ustanovi i pod sličnim radnim uslovima.

Slučaj 1. N. M., medicinski tehničar, star 54 godine. Stupio na kliniku 18. II. 1957. god. (broj istorije bolesti u Centru za profesionalne bolesti 117/57).

Sadašnja bolest: već 20 godina, tj. od 1937 godine radi na Radiološkom institutu kao radium-manipulant. Njegov se posao sastojao u čuvanju, prebrojavanju, udevanju radium igala i spravljanju radium mulaza.

Godine 1949. primetio je da su mu jagodice prstiju postale neosetljive na dodir, a u rukama je osećao kao da su mu utrnule. Godine 1952. zapazio je da su mu nokti na rukama postali slabi i krti i da su počeli da se krzaju i lome. Godine 1953. došlo je na dvama poslednjim članicama prstiju do crvenila. Od 1954. godine javlja se u ovom predelu bol i osećaj kao kad bi se opekao na vatri. Od pre 13 meseci javljaju se na tim mestima ulceracije, prvo na jagodici desnog palca, zatim na dorzumu III falange IV prsta desne ruke i palmarnoj strani II falange IV prsta leve ruke. Od pre 10 meseci one se javljaju na unutrašnjoj strani II falange IV prsta leve ruke, od pre 5-6 meseci na nokatnoj ploči IV prsta leve ruke, a od pre 2-3 meseca na jagodici levog palca.

Klinički dermatološki nalaz: promene na koži zahvataju, uglavnom, poslednje dve falange prstiju. One se karakterišu eritemom koji je ljubičasto-crvenog tona, telangiektazijama, toplom kožom, odsustvom dlaka na drugim falangama i ulceracijama. Od ulceracija jedna je veća, tj. ona na jagodici desnog palca. Ona ima bademaste ivice i ravno, suvo, crveno-ljubičasto dno. Ostale ulceracije su punktiformne i većinom pokrivene hiperkeratotičnim naslagama. Nokti na prstima su izgubili sjaj; oni su slabi, krti, rebrasti i lomni. Subjektivno oseća jak bol u predelu ulceracija i kostiju falangi. Na ovim izmenjenim površinama postoji taktilna anestezija.

Sem nešto uvećanih epididima, koji su osetljivi na palpaciju, klinički nalaz na ostalim organima bez osobitosti.

Rentgenografija kostiju desne šake: s lica se naziru znaci destrukcije krajnje falange desnog palca. Poseban snimak desnog palca iz profila, a naročito s lica pokazuje znake delimične destrukcije krajnje falange desnog palca. Najverovatnije da se radi o jednoj delimičnoj radio-

nekrozi krajnje falange desnog palca. Na snimcima ostalih kostiju i pluća nema promena (BORISAVLJEVIĆ, D.).

Laboratorijski nalazi: krvna slika: b. o., sem što u priličnom broju neutrofila postoje toksične granulacije i karioshizis jedara. Sternalni punktati: b. o., sem većeg broja plazma ćelija. Brzina sedimentacije eritrocita 4/10. Pregled mokraće: b. o. Koproporfirin u mokraći 25 gama $\%$. Rezultat seroloških reakcija na sifilis negativan. Totalni protein 6,90 gr $\%$, Albumin 45,7 $\%$, globulini $\alpha_1 = 5,1 \%$, $\alpha_2 = 8,5 \%$, beta 13,2 $\%$, gama 27,5 $\%$.

Dalji tok bolesti: u proleće 1957. godine izvršena je amputacija svih falangi palca desne ruke na Hirurškom oteku Onkološkog instituta Medicinskog fakulteta u Beogradu.

Histo-patološka analiza sa ulceracije na falangama pre i posle amputacije dala je rezultat Epithelioma spinocellulare.

Slučaj 2. R. V., unutrašnji bolničar, star 60 godina. Stupio je na kliniku 7. X. 1957. god. (broj kartona u ambulanti Centra za profesionalne bolesti 125/57).

Sadašnja bolest: od pre 26 godina, tj. od 1931. godine radi svakodnevno kao manipulant s radiumom. Ovaj se rad sastoji u previjanju bolesnika, spravljanju mulaža i stavljanju punktura.

Godine 1947. primetio opadanje dlaka na dorzalnim stranama šaka i prstiju. Koža ovog predela počela je da se istanjuje i lako bora. Godine 1950. nokti su počeli da gube sjaj i postali su krti. Godine 1953. javlja se na jagodicama palca i kažiprsta desne ruke lako crvenilo prošarano sitnim telangiektazijama. Godine 1955. primetio je na palmarnoj strani II i III falange II i IV prsta leve ruke i na jagodici desnog palca sitne, tačkaste hiperkeratotične naslage. Pre 10 meseci javila se na jagodici palca desne ruke sitna ulceracija prečnika 0,3 cm.

Klinički dermatološki nalaz: na dorzalnim stranama šaka i prstiju postoji atrofija kože s lakim eritemom. Nokti, naročito na prstima desne ruke, izgubili su sjaj: krti su i lomni. Na palmarnoj strani II i III falange II i IV prsta leve ruke i na jagodici palca desne ruke postoje brojne punktiformne hiperkeratotične naslage. Na jagodici palca desne ruke vidi se sitna ulceracija, kružnog oblika, prečnika 0,3 cm., oštarih ivica, neravnog i suvog dna, koja je bolna na dodir. U okolini ove ulceracije, kao i hiperkeratotičnih naslaga vide se pojedinačne fine telangiektazije.

Laboratorijski nalazi: krvna slika: b. o. Pregled mokraće: b. o. Brzina sedimentacije eritrocita 3/6. Totalni protein 6,3 gr. $\%$. Albumin 60,0. Globulini $\alpha_1 = 5,0$, $\alpha_2 = 7,5$, beta = 9,5, gama = 17,5.

Slučaj 3. B. M., babica, stara 37 godina. Bila na pregledu u ambulanti Centra za profesionalne bolesti 29. I. 1958. godine (broj kartona 151/58 god.).

Sadašnja bolest: od pre 7 godina, tj. od 1951. godine radi na Radio-loškom institutu kao manipulans s radiumom (aplikacija u ginekološkoj ambulanti).

Pre tri godine osetila parestezije na vrhovima prstiju. Sredinom 1956. godine zapazila je pojavu crvenila i hiperkeratotičnih naslaga, linearnih i tačkastih, na palmarnim stranama distalnih falangi prstiju. Pre tri meseca, prilikom energičnog pranja i četkanja ruku, primetila pri skidanju hiperkeratotičnih naslaga sitne tačkaste ulceracije.

Klinički dermatološki nalaz: osnovne promene na koži lokalizovane su na distalnim delovima desne ruke i zahvataju uglavnom poslednje dve falange palca i II, III i IV prsta. Neki su bez sjaja i krti. Na jagodicama prstiju postoje fine telangiektazije raspoređene oko linearnih i punktiiformnih hiperkeratotičnih naslaga, od kojih su dve na palcu ogoličene, tako da se vide sitne suve ulceracije, prečnika 0,2 cm.

Laboratorijski nalazi: krvna slika: b. o. (U pojedinim granulocitima vide se osrednje toksične granulacije i karioshizis jedara). Pregled mokraće: b. o. Brzina sedimentacije eritrocita 3/9.

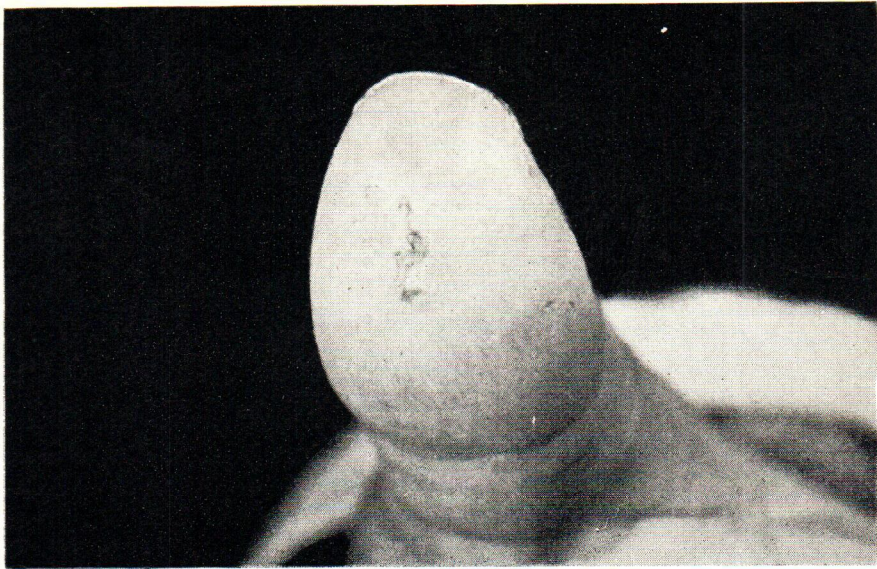
Diskusija

Kod tri člana jednog radnog kolektiva, koji su zaposleni kao radium-manipulanti, postoje znaci težeg radium oštećenja. Kod dvoje od njih javio se ulcerozni radiodermis, dok je kod trećeg postojala maligna alteracija u smislu Epithelioma udružena s radionekrozom.

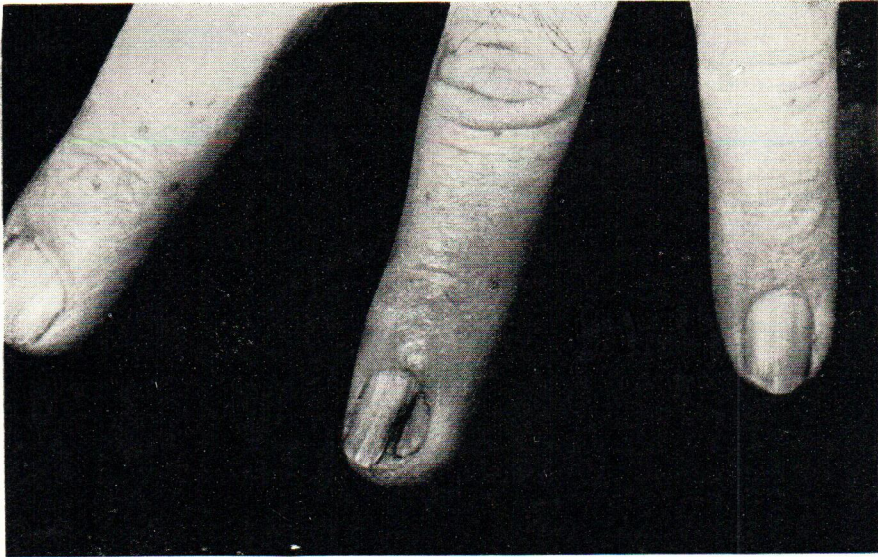Za sve troje su uslovi za rad bili slični, a radno vreme podjednako. Postojala je razlika u radnom stažu. On je najduži u drugom slučaju i iznosi 26 godina, nešto kraći u prvom slučaju (20 godina), a najkraći u trećem slučaju, tj. iznosi svega 7 godina.

Po težini simptoma prvo mesto zauzima prvi slučaj kod koga se javila maligna alteracija s radionekrozom. Sledeća dva slučaja karakterišu se sličnom, skoro identičnom simptomatologijom.

Pada u oči neravnomerna pojava simptoma radiodermisa kod ovih slučajeva. Dok kod prva dva slučaja postoje male vremenske razlike u pojavi pojedinih simptoma i dok je njihov period latencije duži, tj. prvi su simptomi počeli da se javljaju kod njih tek posle 10 godina od početka rukovanja s radiumom, kod trećeg slučaja se oni javljaju rano. Tako se parestezije javljaju kod prvog slučaja posle 12 godina, kod drugog posle 26 godina, a kod trećeg posle treće godine od prvog kontakta s radiumom. Promene na noktima se javljaju kod prvog slučaja posle 15 godina, kod drugog posle 19, a kod trećeg već posle 7 godina perioda latencije. Dok se eritem javlja kod prvog slučaja posle 16 godina, kod drugog posle 21 godine, kod trećeg se on javlja već posle pete godine. Isti je slučaj i s periodom latencije kod ulceracija. One se



Sl. 1.



Sl. 2.



javljaju kod prvog slučaja posle 18 $\frac{1}{2}$ godina, kod drugog posle 25 godina, a kod trećeg posle 6 godina.

Ove činjenice ukazuju, da na pojavu radiodermisa utiču, pored doze, još i drugi endogeni i egzogeni faktori. Tako bi se naša zapažanja u ovom saopštenju slagala sa zaključcima, koje su dali *de Graciansky* i *Boule* o većem procentu radiosenzibilnosti kod osoba ženskoga pola. Isto tako pojava telangiektazija se sreće kod svih osoba, što bi se slagalo s mišljenjem koje je izneo *Miescher* sa saradnicima o predispoziciji izvesnih partija kao što su koža trupa i udova u njihovoj pojavi. Međutim, dok se one javljaju u trećem slučaju posle 5 godina, saglasno zaključcima *Mieschera* i saradnika, u prvom i drugom slučaju one se javljaju mnogo kasnije, tj. tek posle 16 odnosno 21 godine od prvog kontakta s radium emanacijom.

Pojava malignih alteracija na bazi radiodermisa javila se samo u prvom slučaju. U drugom slučaju nema još kliničkih znakova, koji bi ukazivali na ovu pojavu. Međutim, evolucija simptoma u trećem slučaju i linearni raspored hiperkeratotičnih naslaga zahtevaju specijalnu opservaciju kod ovog pacijenta. Period latencije u pojavi Epithelioma spinocellulare kod prvog slučaja iznosi 20 godina, što se uglavnom slaže sa zaključcima drugih autora (POTH, BEUTEL, TOURAINE i DEREU).

Literatura

1. *Anderson, N. P. H. E.*, Arch. Derm. Syph. 63, May 1951, 586.
2. *Beutel, A. Skopal, F.*, Strahlentherapie 98, 1955, 570.
3. *Braasch, N. Nickson, M.*, Radiology 51, 1948, 719.
4. *Diethelm, L.*, Strahlentherapie 85, 1951, 594.
5. *Fleischhacker, M.*, Arhiv za higijenu rada, Vol. 3, 1952, 319.
6. *De Graciansky, P. Boule, S.*, Atlas de Dermatologie. Ed. Maloine, Paris.
7. *Kilibarda, M., Hajduković, S.*, Medicina rada (poglavlje o jonizujućem zračenju) - u štampi.
8. *Leddy, E. T. Rigos, F. J.*, Amer. J. Roentgenol., 45, 1941, 696.
9. *Mac Kee, G. M. Cipollaro, A. C.*, Amer. J. of Cancer 1937, 6.
10. *Miescher, G. Pluess, J. Weder, B.*, Strahlentherapie 94, 1954, 223.
11. *Perišić, S.*, u štampi.
12. *Sims, C. F. Kirsch, N.*, Arch. Derm. & Syph. 57, 1948, 63.
13. *Poth, A.*, Strahlentherapie 93, 1954, 349.
14. *Touraine, A. Dereu.* Bull. Soc. fr. Dermat. 47, 1940, 150.

*Summary*OCCUPATIONAL RADIODERMATITIS IN WORKERS
HANDLING RADIUM

The occurrence of occupational radiodermatitis in 3 persons handling radium at the Radiological Institute is described. Clinical picture of two cases showed ulcerous radiodermatitis, while in one case there was a malign alteration similar to Epithelioma spinocellulare and combined with the radionecrosis of the distal thumb phalanx of the right hand.

*Centre for Occupational Diseases, Medical Faculty, University of Belgrade, Belgrade
Clinic of Skin and Venereal Diseases, Medical Faculty, University of Belgrade,
Belgrade*

*Received for publication
July 1, 1958*