

Endoskopsko liječenje vezikoureteralnog refluksa u djece

Endoscopic treatment of vesicoureteral reflux in children

Harry Nikolić*, Suzana Sršen Medančić, Damir Hasandić, Ana Bosak Veršić, Nado Bukvić

Klinika za dječju kirurgiju, KBC Rijeka,
Rijeka

Sažetak. Vezikoureteralni refluks prisutan je u oko 1 % djece i povezan je s povećanim rizikom nastanka pijelonefritisa i oštećenja bubrega. Glavni cilj liječenja refluksa je spriječiti pojavu uroinfekcije i na taj način sačuvati bubrežnu funkciju. Unatoč njegovoj učestalosti, mnogi aspekti dijagnostike i liječenja još su uvijek kontroverzni. Endoskopsko liječenje je minimalno invazivno liječenje koje je postalo široko prihvaćeno zbog kratkoće vremena potrebnog za izvođenje zahvata, kratkotrajnog boravka u bolnici, visoke učinkovitosti, niske stope komplikacija kao i smanjenih troškova liječenja. Iako postoje brojni prijevori u vezi s njegovom učinkovitosti, endoskopsko liječenje korisna je metoda liječenja i dobra alternativa dugoročnoj uroprofilaksi. U preglednom radu donosimo današnje spoznaje o nastanku vezikoureteralnog refluksa, njegovoj dijagnostici i endoskopskom liječenju.

Ključne riječi: endoskopsko liječenje; pijelonefritis; vezikoureteralni refluks

Abstract. Vesicoureteral reflux is present in approximately 1% of children and is associated with high risk of developing pyelonephritis and renal scarring. The main goal in treating vesicoureteral reflux is to prevent uroinfection and thus preserve renal function. Despite its prevalence, many aspects in diagnosis and treatment are still controversial. Endoscopic treatment has become widely accepted due to short operative time, short hospital stay, high success rate, low complication rate and lower overall cost of treatment. Although there are numerous arguments about its efficacy, endoscopic treatment is a valuable alternative to long-term antibiotic profilaxis. In this review article we present current knowledge about the genesis of vesicoureteral reflux, diagnosis and endoscopic treatment.

Key words: endoscopic treatment; pyelonephritis; vesicoureteral reflux

***Dopisni autor:**

Doc. dr. sc. Harry Nikolić, dr. med.
Klinika za dječju kirurgiju, KBC Rijeka
Istarska 43, 51 000 Rijeka
e-mail: hnikolic@kbc-rijeka.hr

<http://hrcak.srce.hr/medicina>

NASTANAK I PATOFIZIOLOGIJA VEZIKOURETERALNOG REFLUKSA

Primarni vezikoureteralni refluks (VUR) je često stanje koje je vjerojatno povezano s kongenitalnim razvojem vezikoureteralnog spoja, a nastaje kao posljedica poremećaja u embrionalnom sazrijevanju¹. Vezikoureteralno ušće je spoj između gornjeg dijela mokraćnog sustava koji karakterizira niski tlak i donjeg gdje je tlak viši, stoga djeluje kao zaštita gornjeg dijela od refluksa koristeći aktivne i

Vezikoureteralni refluks povezan je s povećanim rizikom nastanka pijelonefritisa. Kada je refluks udružen s urinarnom infekcijom i intrarenalnim refluksom postoji značajni rizik od renalnog ožiljenja.

pasivne antirefluksne mehanizme². Točna incidencija VUR-a u neonatalnoj populaciji još uvijek nije poznata zbog invazivnosti radioloških pretraga potrebnih za njegovo utvrđivanje. Smatra se kako je njegova incidencija 1 – 2 %, ali bi mogla biti i veća. Djeca s urinarnom infekcijom imaju refluks u 25 – 40 %, dok je u djece s hidronefrozom uočenom na antenatalnom ultrazvuku refluks prisutan u 3 – 19 %³. Prema teoriji pasivnog antirefluksnog mehanizma, kompetentnost ušća osigurava pasivna kompresija intravezikalnog dijela uretera o podliježeći detruzor. Intravezikalna dužina uretera, njegov promjer i njihov međusobni odnos ključni su u zatvaranju vezikoureteralnog ušća i sprečavanju refluksa⁴. Stoga brojni autori smatraju da su lateralno položeno ušće te kratkoća transmuralnog i submukoznog tijeka uretera u odnosu na njegov promjer, glavni uzroci nastanka refluksa. Kao posljedica toga, do spontane regresije refluksa dolazi zbog rasta mokraćnog mjehura i elongacije submukoznog tunela⁵. Budući da su neke studije kod zdrave djece našle manji omjer između intravezikalne dužine uretera i promjera nego je očekivano, smatra se kako bi intrinzični faktor mogao imati ulogu u aktivnom antirefluksnom mehanizmu⁵. Nekoliko studija pokazalo je da smanjenje u broju glatkih mišićnih fascikula, njihova promijenjena konfiguracija na vezikoureteralnom ušću i gubitak c-kit pozitivnih intersticijskih Cajalovih stanica dovodi do nekoordinirane kontrakcije mišića i time refluksa^{6,7}.

DIJAGNOSTIKA VEZIKOURETERALNOG REFLUKSA

Nakon prve febrilne uroinfekcije cilj je prevenirati nastanak nove infekcije, spriječiti oštećenje bubrega te minimalizirati morbiditet⁸. Smjernice EAU-a (engl. *European Association of Urology*) i ESPU-a (engl. *European Society of Pediatric Urology*) preporučuju dijagnostičku obradu koja uključuje ultrazvuk urinarnog trakta i mikcijsku cistouretrografiju (MCUG), dok APP (engl. *American Academy of Pediatrics*) preporučuje samo ultrazvuk kod prve uroinfekcije, a MCUG u slučaju rekurentne uroinfekcije, dilatacije uretera i renalnih anomalija uočenih na ultrazvuku⁸. Klasifikacija refluksa temelji se na MCUG-u, a razvrstava ga na 5 stupnjeva. Prema prospektivnoj studiji 88 % nalaza ultrazvuka nakon prve febrilne urinarne infekcije je uredno⁹. Smjernice EAU-a, ESOU-a i AUA-a (engl. *American Urological Association*) preporučuju scintigrafiju s 99m Tc dimerkaptosukcinilnom kiselinom (DMSA) kod visokog stupnja refluksa, visoke vrijednosti kreatinina i interkurentnih infekcija. Upotreba magnetske urografije se savjetuje kako bi se utvrdila renalna hipotrofija. Prevalencija refluksa u općoj populaciji je 1 – 2 %, dok je među srodnicima pacijenata koji imaju VUR oko 27 %, a 36 % je u djece pacijenata s refluksom, te je u tim slučajevima refluks poligenska, autosomno dominantna nasljedna bolest⁸. Smjernice EAU-a i AUA-a preporučuju ultrazvuk i MCUG uvijek kad je prisutna neka anomalija urinarnog trakta.

VUR se može prezentirati kao hidronefroza tijekom fetalnog razvoja. Kod dječaka je VUR češći uzrok hidronefroze nego u djevojčica. Bilateralni i VUR visokog stupnja su također češći kod dječaka. Ne postoji korelacija između stupnja prenatalne hidronefroze i stupnja refluksa. Smjernice SFU-a (engl. *Society of Fetal Urology*) i AUA-a preporučuju MCUG kada se na fetalnom ultrazvuku nađu abnormalnosti mokraćnog mjehura, hidroureter ili hidronefroza¹⁰.

LIJEČENJE

Vezikoureteralni refluks povezan je s povećanim rizikom nastanka pijelonefritisa. Kada je refluks udružen s urinarnom infekcijom i intrarenalnim refluksom, postoji značajan rizik od renalnog

ožiljčenja^{11,12}. Refluks nižeg stupnja obično s vremenom regredira, dok refluks višeg stupnja persistira. Oko 80 % refluksa nižeg stupnja prolazi uz konzervativno liječenje, što često zahtijeva duži vremenski period¹³. Refluksi I. do III. stupnja nestanu u oko 50 % djece unutar 3,5 godina od postavljanja dijagnoze, dok refluks IV. stupnja nestane u znatno manjem postotku, i to nakon 11 godina od postavljanja dijagnoze^{14,15}. Refluks sterilnog urina ne dovodi do oštećenje bubrega, ali ga persistirajući refluks inficiranog urina može uzrokovati¹⁶. Liječenje djece s refluksom može biti konzervativno i kirurško. Inicijalno se primjenjuje konzervativno, a kada ono nije uspješno prelazi se na kirurško liječenje. Većina pacijenata u kojih nije uspjelo konzervativno liječenje su oni u kojih refluks persistira do adolescencije, koji kontinuirano razvijaju infekcije ili se ne pridržavaju propisane terapije¹². Nakon što se postavi dijagnoza refluksa, primjenjuje se uroprofilaksa. Većinu djece obično se prati kroz najmanje godinu dana, bez obzira na stupanj refluksa. Kroz to vrijeme često dolazi do smanjenja stupnja refluksa zbog maturacije, kontrole infekcije i uspostave normalnog obrasca mokrenja^{13,17}. Nakon godinu dana ponavlja se dijagnostička obrada¹⁸. Prije kirurškog liječenja potrebno je utvrditi obrazac mokrenja, prisutnost urgentnog i rijetkog mokrenja koji su indikatori disfunkcionalnog mokrenja koje bi se trebalo, ako je moguće, korigirati, budući da je uspješnost zahvata u takve djece značajno manja¹². Ako je prisutan visoki stupanj refluksa, preporučuje se kirurško liječenje, iako je moguće nastaviti i konzervativno, ako nema infekcije. No, s obzirom na potrebu ponavljanja radiološke obrade, dugotrajne uroprofilakse bez velikog izgleda za spontanom rezolucijom, većina roditelja odlučuje se na kirurško liječenje¹². Tri su moguća načina kirurškog liječenja. Otvorene ili laparoskopske ekstravezikalne (Lich-Gregoir, Bradić-Pasini), intravezikalne (Cohen, Politano) tehnike te endoskopsko liječenje¹⁹. Prednosti endoskopskog liječenja su: minimalna invazivnost, visoka učinkovitost, kratkoća zahvata, mali postotak komplikacija, kratak boravak u bolnici, nema vidljivih ožiljaka, znatno manji troškovi liječenja.

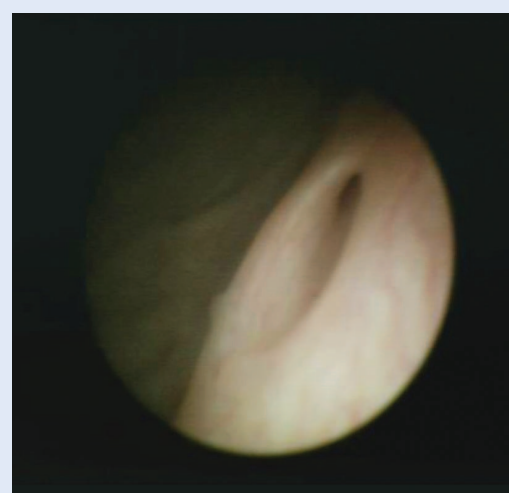
Endoskopsko liječenje

Endoskopsko liječenje refluksa uveo je Matouschek 1981. godine, a njegovu širu primjenu mo-

žemo zahvaliti Puriju i O'Donnellu^{13,15}. Teflon (polytetrafluoroetilen) je prva tvar subureteralno injicirana, a kasnije su se počela primjenjivati i druga sredstva kao polidimetilsiloksan, kolagen, kalcijev hidroapatit, poliakrilat-polialkohol ko-polimer i dekstranomer/hijaluronska kiselina (Deflux). Stenberg i Läckgren razvili su Defluks koji se danas najčešće koristi, a metoda aplikacije označava se kao SDIN (engl. *subureteral deflux injection*). Defluks je zapravo suspenzija mikrosfera dekstranomera veličine 80 do 120 µm u natrije-

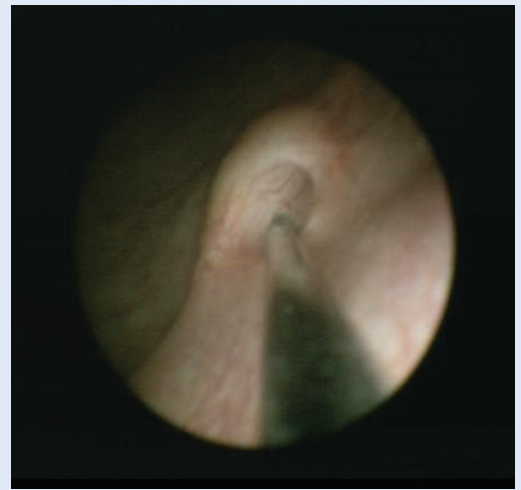
Endoskopsko liječenje vezikoureteralnoga refluksa je minimalno invazivno liječenje koje je postalo široko prihvaćeno zbog kratkoće vremena potrebnog za izvođenje zahvata, kratkotrajnog boravka u bolnici, visoke učinkovitosti, niske stope komplikacija, kao i smanjenih troškova liječenja.

vom hijaluronatu²⁰. O'Donell i Puri prvi su opisali tehniku subureteralnog injiciranja Teflona, tzv. proceduru STING. Princip procedure STING istovjetan je otvorenoj ureteroneocistostomiji, a to je da stvori čvrstu potporu iza intravezikalnog dijela uretera^{13,15}. Kod procedure STING ta potpora stvara se injiciranjem tvari ispod zahvaćenog ureteralnog ušća²¹. Sama procedura izvodi se u općoj anesteziji. Cistoskopski se prikaže položaj i izgled ušća. Lateralizirana i zjapeća ušća znatno su nepogodnija za aplikaciju (slika 1). Nakon cistoskopske evaluacije, mokraćni mjehur se dijelom

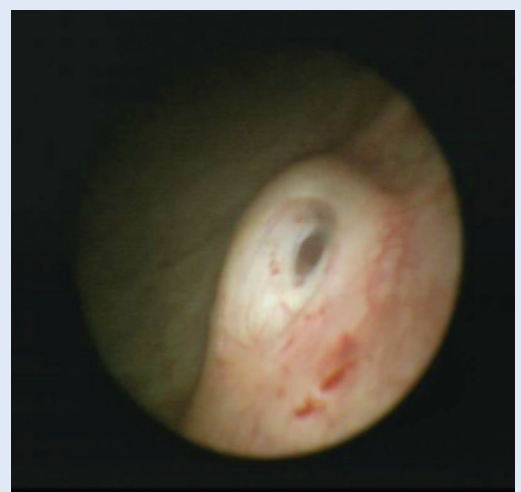

Slika 1. Lateralizirano vezikoureteralno ušće

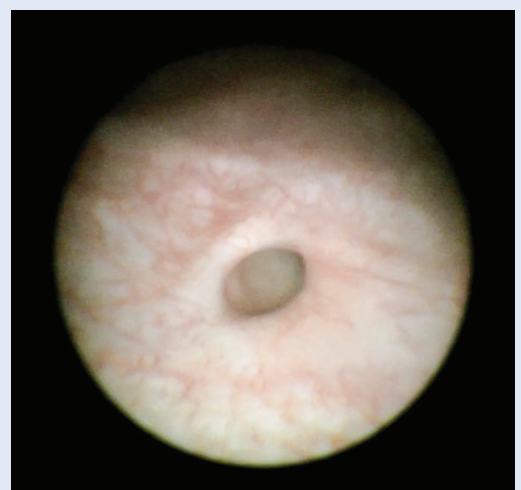isprazni, budući da je lakša aplikacija kada je mjehur manje distendiran^{13,15}. Odabere se odgovarajuća igla kako bi se preveniralo izlaženje zraka ili irigansa te ubode 2 do 3 mm ispod ušća na „6 sati”²¹. Igla se uvede 4 do 5 mm neposredno ispod uroepitela (slika 2). Početak davanja bi trebao biti polagan kako bi se procijenila lokalizacija implantata. Ako se odmah ne vidi izbočenje, tada je igla ukopana pređuboko ili uvedena predaleko u Waldeyerovu prostor i potrebno ju je repositionirati¹³. Kako napreduje aplikacija sredstva, distalni dio uretera se spljošti, a ušće zatvori stvarajući izgled proreza na vrhu brežuljkastog izbočenja implantata (slika 3). Za većinu refluksnih uretera dovoljan je 1 ml implantata, ali ponekad količina implantata može biti i manja. Nakon injiciranja iglu je potrebno zadržati na mjestu kroz 30 do 60 sekundi kako bi se spriječilo istjecanje implantata^{13,15}. Kod dvostrukog uretera igla se uvodi ispod ušća koje drenira gornji pol bubrega. Kirsch i suradnici opisali su tehniku aplikacije implantata koja je vrlo slična proceduri STING i nazvali je „modificirani STING” ili HIT (engl. *hydrodistension implantation technique*)²². Tom se tehnikom hidrodistenzija uretera postiže direktnim usmjerenjem mlaza tekućine na ureteralno ušće kako bi se ono otvorilo prije injiciranja (slika 4)²². Igla se uvede 4 mm submukozno u distalni dio uretera na poziciji „6 sati” (slika 5) i potom aplicira implantat (slika 6)^{23,24}. Procedura HIT poboljšala je uspješnost liječenja na 92 % u odnosu na 72 % kod standardne tehnike STING²². U posljednje vrijeme koristi se i modificirana HIT tehnika (dvostruki HIT) kojom se bolje zatvaranje ušća postiže proksimalnom i distalnom injekcijom. Proksimalna injekcija aplicira se u sredini distalnog ureteralnog tunela, a distalna pod ušće uretera^{22,25}. Komplikacije endoskopskog liječenja refluksa uključuju pojavu kontralateralnog refluksa, ureterovezikalnu opstrukciju i migraciju implantata (slika 7). Rijetko se može javiti kalcifikacija kao posljedica granulomatozne upale i formiranja pseudokapsule na mjestu injiciranja, što se može zamijeniti kamencem u području distalnog uretera ili tumorom⁸. Nakon endoskopskog liječenja indicirana je uroprofilaksa kroz 3 mjeseca, nakon čega bi trebalo učiniti MCUG ili ultrazvučnu cistografiju. Ako refluks nije prisutan, može se ukinuti uroprofilaksa,



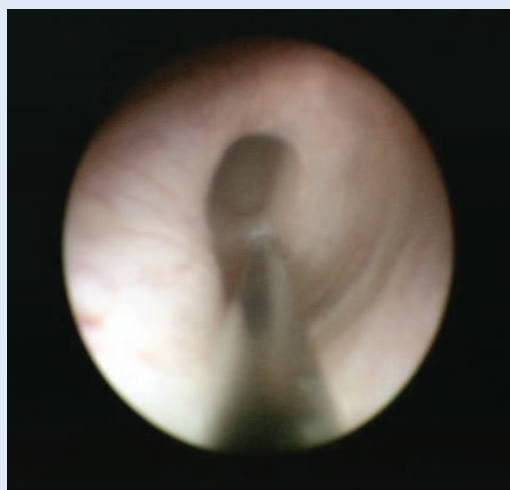Slika 2. Endoskopsko injiciranje implantata – procedura STING



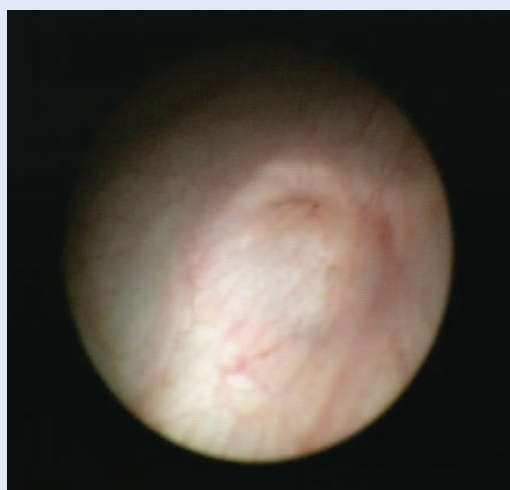
Slika 3. Vezikoureteralno ušće nakon procedure STING



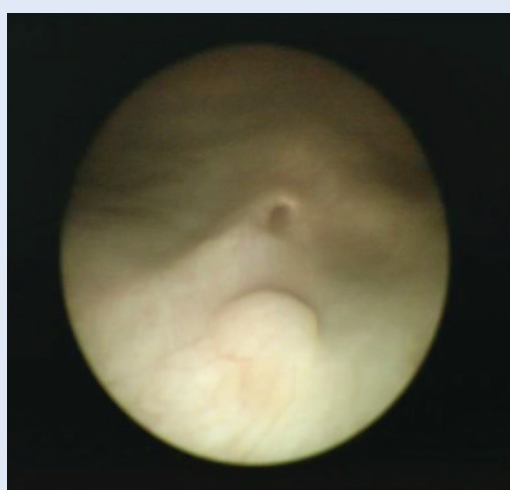Slika 4. Zjapeće vezikoureteralno ušće



Slika 5. Endoskopsko injiciranje implantata – procedura HIT



Slika 6. Vezikoureteralno ušće nakon procedure HIT



Slika 7. Migracija implantata

nakon čega pacijenta treba redovito kontrolirati. Važno je napomenuti kako se refluks može vratiti ako dođe do migracije ili raspada implantata. MCUG nije potrebno ponavljati ako nema znakova urinarne infekcije. Ultrazvuk urotakta trebalo bi učiniti jednom godišnje kako bi se utvrdila pozicija i veličina implantata¹².

Rezultati liječenja Defluksom koji su pokazali Stenberg i Lackgren u svojoj prvoj seriji, a koji su uključivali III. i IV. stupanj refluksa, iznosio je 62,7 % uspješnosti nakon prve aplikacije²⁰. Kirsch i suradnici imali su uspješnost liječenja od 76 % nakon tromjesečnog, dok je Puri postigao uspješnost od 86 % nakon šestomjesečnog praćenja²². U metaanalizi koja je uključivala 5527 pacijenata liječenih procedurom STING sa svim dostupnim implantatima, primarna uspješnost bila je 78,5 % za I. i II. stupanj, 72 % za III., 63 % za IV. i 51 % za V. stupanj refluksa. Nakon neuspješne prve procedure uspješnost po drugoj aplikaciji bila je 68 %, a nakon treće 34 %. U djece s dvostrukim kanalnim sustavom uspješnost endoskopskog liječenja iznosila je 50 %, a u one s neurogenim mjehurom 64 %²⁵. Švedska studija evidentirala je povrat refluksa u 20 % djece koja su bila primarno uspješno liječena endoskopski⁸. Zbog evidentnih prednosti endoskopskih metoda danas su one prvi izbor liječenja VUR-a kada konzervativna terapija ne daje zadovoljavajuće rezultate.

Izjava o sukobu interesa: autori izjavljuju da ne postoji sukob interesa.

LITERATURA

1. Tokhmafshan F, Brophy PD, Gbadegesin RA, Gupta IR. Vesicoureteral reflux and the extracellular matrix connection. *Pediatr Nephrol* 2017;32:565-76.
2. Oswald J, Brenner E, Schwentner C, Deibl M, Bartsch G, Fritsch H et al. The intravesical ureter in children with vesicoureteral reflux: a morphological and immunohistochemical characterization. *J Urol* 2003;17:2423-7.
3. Williams G, Fletcher JT, Alexander SI, Craig JC. Vesicoureteral reflux. *J Am Soc Nephrol* 2008;19:847-62.
4. Paquin Jr AJ. Ureterovesical anastomosis: the description and evaluation of a technique. *J Urol* 1959;82:573-83.
5. Arena S, Iacona R, Impellizzeri P, Russo T, Marseglia L, Gitto E et al. Physiopathology of vesico-ureteral reflux. *Ital J Pediatr* 2016;42:103.
6. Schwentner C, Oswald J, Lunacek A, Fritsch H, Deibl M, Bartsch G et al. Radmayr C. Loss of interstitial cells of Cajal and gap junction protein connexin 43 at the vesicoureteral junction in children with vesicoureteral reflux. *J Urol* 2005;174:1981-6.

7. Arena S, Fazzari C, Arena F, Scuderi MG, Romeo C, Nicòtina PA et al. Altered 'active' antireflux mechanism in primary vesico-ureteric reflux: a morphological and manometric study. *BJU Int* 2007;100:407-12.
8. Celik O, Ipekci T, Aydogdu O, Yucel S. Current medical diagnosis and management of vesicoureteral reflux in children. *Nephrourol Mon* 2013;6:e13534.
9. Hoberman A, Charron M, Hickey RW, Baskin M, Kearney DH, Wald ER. Imaging studies after a first febrile urinary tract infection in young children. *N Engl J Med* 2003;348:195-202.
10. Nguyen HT, Herndon CD, Cooper C, Gatti J, Kirsch A, Korowski P et al. The Society for Fetal Urology consensus statement on the evaluation and management of antenatal hydronephrosis. *J Pediatr Urol* 2010;6:212-31.
11. Elder JS, Peters CA, Arant BS Jr, Ewalt DH, Hawtrey CE, Hurwitz RS et al. Pediatric Vesicoureteral Reflux Guidelines Panel summary report on the management of primary vesicoureteral reflux in children. *J Urol* 1997;157:1846-51.
12. Okawada M, Esposito C, Escolino M, Farina A, Cerulo M, Turra F et al. Treatment of vesico-ureteral reflux in infants and children using endoscopic approaches. *Transl Pediatr* 2016;5:282-90.
13. Puri P, O'Donnell B. Correction of experimentally produced vesicoureteric reflux in the piglet by intravesical injection of Teflon. *Br Med J (Clin Res Ed)* 1984;289:5-7.
14. Esposito C, Escolino M, Lopez M, Farina A, Cerulo M, Savanelli A et al. Surgical management of pediatric vesicoureteral reflux: a comparative study between endoscopic, laparoscopic and open surgery. *J Laparoendosc Adv Surg Tech A* 2016;26:574-80.
15. O'Donnell B, Puri P. Endoscopic correction of primary vesicoureteric reflux: results in 94 ureters. *Br Med J (Clin Res Ed)* 1986;293:1404-6.
16. Peters C, Rushton HG. Vesicoureteral reflux associated renal damage: congenital reflux nephropathy and acquired renal scarring. *J Urol* 2010;184:265-73.
17. Heidenreich A, Ozgur E, Becker T, Haupt G. Surgical management of vesicoureteral reflux in pediatric patients. *World J Urol* 2004;22:96-106.
18. Arlen AM, Cooper CS. Controversies in the management of vesicoureteral reflux. *Curr Urol Rep* 2015;14:64.
19. Lopez M, Varlet F. Laparoscopic extravesical transperitoneal approach following the Lich-Gregoir technique in the treatment of vesicoureteral reflux in children. *J Pediatr Surg* 2010;45:806-10.
20. Stenberg A, Läckgren, G. A new bioimplant for the endoscopic treatment of vesicoureteral reflux: experimental and short term clinical results. *J Urol* 1995;154:800-3.
21. Chertin B, Colhoun E, Velayudham M, Puri P. Endoscopic treatment of vesicoureteral reflux: 11 to 17 years of followup. *J Urol* 2002;167:1443-5.
22. Kirsch AJ, Perez-Brayfield M, Smith EA, Scherz HC et al. The modified sting procedure to correct vesicoureteral reflux: improved results with submucosal implantation within the intramural ureter. *J Urol* 2004;171:2413-6.
23. Elder JS, Diaz M, Caldamone AA, Cendron M, Greenfield S, Hurwitz R et al. Endoscopic therapy for vesicoureteral reflux: a meta-analysis. I. Reflux resolution and urinary tract infection. *J Urol* 2006;175:716-22.
24. Kirsch AJ. Outpatient surgery for vesicoureteral reflux: endoscopic injection vs extravesical ureteral reimplantation. *J Urol* 2011;186:1764-5.
25. Yucel S, Gupta A, Snodgrass W. Multivariate analysis of factors predicting success with dextranomer/hyaluronic acid injection for vesicoureteral reflux. *J Urol* 2007;177:1505-9.