

Upotreba ultrazvuka za identifikaciju epiduralnoga prostora u opstetriciji: preliminarna studija

Gordana Brozović¹, Vladimir Blagaić², Katarina Šakić¹, Ivan Šklebar¹

¹ Klinika za anesteziologiju, reanimatologiju i intenzivno liječenje Medicinskoga fakulteta u Osijeku, Klinička bolnica "Sveti Duh", Zagreb

² Klinika za ginekologiju i porodništvo, Klinička bolnica "Sveti Duh", Zagreb

Autor za korespondenciju:

Gordana Brozović, Klinika za anesteziologiju, reanimatologiju i intenzivno liječenje Medicinskoga fakulteta u Osijeku, Klinička bolnica "Sveti Duh",

Sv. Duh 64, Zagreb

E-mail: gbrozovic@kbsd.hr

Prethodno priopćenje

UDK 618.43-073

Prispjelo: 23. listopada 2012.

Epiduralna analgezija najučinkovitija je i najčešće korištena metoda uklanjanja boli za vrijeme poroda. Jedna je od korisnih pomoćnih metoda identifikacije epiduralnoga prostora ultrazvučni pregled intervertebralnoga prostora lumbalne kralježnice prije punkcije. U ovoj preliminarnoj studiji analizirali smo mogućnost korištenja ultrazvuka za procjenu dubine epiduralnoga prostora i određivanje optimalnoga mjesta punkcije kod trudnica. U studiju je uključeno 48 roditelja koje su zatražile epiduralnu analgeziju te potpisale obrazac informiranoga pristanka uz sljedeće kriterije uključivanja: jedноплодна terminska trudnoća, BMI (body mass indeks) na kraju trudnoće <30 kg/m² i ASA status I-II. Ultrazvučna dubina (razmak između kože i ligamentarno-duralne jedinice) uspoređivana je sa stvarnom dubinom utvrđenom prema dubini epiduralne igle u trenutku ulaska u epiduralni prostor korištenjem tehnike gubitka otpora. Učestalost komplikacija povezanih s postavljanjem epiduralnoga katetera za analgeziju pri porodu uz pomoć ultrazvuka niža je nego u skupini roditelja bez prethodne orijentacije ultrazvukom. Nadalje, usporedba dubine na kojoj se identificira epiduralni prostor ultrazvukom (udaljenost od kože do ligamentarno-duralnog spoja) i stvarne dubine izmjerene preko igle prilikom punkcije epiduralnoga prostora pokazuje visoki stupanj međusobne korelacije ($p < 0.05$).

Ključne riječi: Epiduralna analgezija - metode; Porod; Lumbosakralna regija – ultrazvuk; Epiduralni prostor – ultrazvuk; Ultrazvuk - metode

Uvod

Epiduralna analgezija najučinkovitija je i najčešće korištena metoda uklanjanja boli za vrijeme poroda. Kod postavljanja epiduralnoga katetera anesteziolozi se oslanjaju na orijentaciju prema pojedinim anatomskim oznakama i palpaciju za određivanje mjesta punkcije kože, kao i na osjećaj gubitka otpora prilikom prolaska epiduralne igle kod identifikacije epiduralnoga prostora (1).

Jedna je od korisnih pomoćnih metoda identifikacije epiduralnoga prostora orijentacija putem ultrazvuka. Ultrazvuk se kod uvođenja epiduralnoga katetera može koristiti prije punkcije kože za orijentaciju ili simultano s punkcijom i uvođenjem katetera. Ultrazvučni pregled intervertebralnoga prostora lumbalne kralježnice prije

punkcije pouzdana je metoda koja olakšava postavljanje epiduralnoga katetera za analgeziju pri porodu roditelja normalne tjelesne težine. Pokazalo se da ultrazvučni prikaz lumbalnoga prostora podiže postotak uspješnosti neuroaksijalnoga bloka u porodništvu. Primjenom ultrazvuka smanjuju se učestalost punkcije vene za vrijeme uvođenja epiduralnoga katetera, injiciranje lokalnoga anestetika intravaskularno, grčevi mišića, tresavice, konvulzije te kardiovaskularni simptomi zbog toksičnoga djelovanja lokalnog anestetika. Nadalje, ultrazvučni pregled prije punkcije kože pomaže u procjeni udaljenosti kože od žutoga ligamenta i određivanju optimalnoga mjesta punkcije u pretilih roditelja (2).

TABLICA 1.

Prikupljeni podaci dviju skupina s obzirom na BMI, dob i učestalost komplikacija

TABLE 1

Data collected from two patient groups comprising BMI, age and frequency of complications

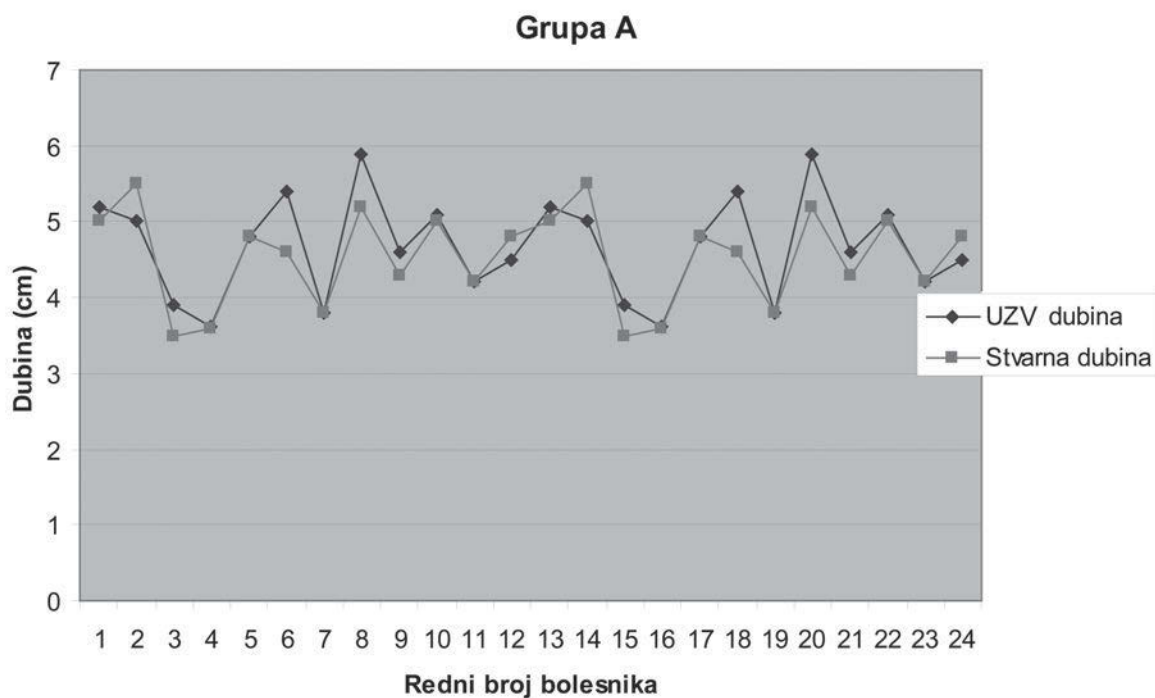
Table 1. Table 1	BMI /BMI Sr.vrijed.±SD	Dob /Age Sr.vrijed.±SD	Višestruke punkcije / Multiple punctures	Punkcija vene/ Venipuncture	Trnci u nogama / Leg numbness
Grupa A (uz UZV) / Group A (with ultrasound)	27,34±2,38	27±4,45	2	1	1
Grupa B (bez UZV) / Group B (without ultrasound)	28±4,52	29,6±5,42	6	3	6

GRAFIKON 1.

Usporedba udaljenosti epiduralnog prostora od kože izmjerene ultrazvukom sa stvarnom dubinom epiduralnog prostora

FIGURE 1

Comparison of distance between epidural space and skin measured by ultrasound and the real epidural space depth



Group A
 UZV dubina – ultrasound depth
 stvarna dubina – real depth
 dubina (cm) – depth (cm)
 redni broj bolesnika - patient number

Ispitanici i metode

U ovoj preliminarnoj studiji analizirali smo mogućnost korištenja ultrazvuka za procjenu dubine epiduralnoga prostora i određivanje optimalnoga mjesta punkcije kod trudnica. U studiju su uključene roditelje koje su zatražile epiduralnu analgeziju te potpisale obrazac informiranoga pristanka uz sljedeće kriterije uključivanja: jednodobna terminska trudnoća, BMI (body mass indeks) na kraju trudnoće $<30 \text{ kg/m}^2$ i ASA status I-II. Studijom je obuhvaćeno 48 roditelja kojima je postavljen epiduralni kateter za bezbolni porod. Bile su podijeljene u dvije skupine. U skupini A bile su 24 roditelje kod kojih je prije postavljanja epiduralnoga katetera učinjen ultrazvučni prikaz epiduralnoga lumbalnog prostora, a u skupini B 24 roditelje bez ultrazvučnoga pregleda. Ultrazvučni pregledi su učinjeni neposredno prije punkcije epiduralnom iglom, od strane istog ispitivača, korištenjem portabilnoga ultrazvučnog aparata Sonosite Titan Portable Ultrasound Machine. Ultrazvučni prikaz lumbalne kralježnice izvodio se u poprečnoj ravnini (transverzalni presjek) u roditelje postavljene u sjedeći položaj s prekriženim i savinutim nogama. U istom položaju izvela bi se potom i punkcija epiduralnom iglom uz postavljanje epiduralnoga katetera.

Prije punkcije epiduralnom iglom, ispitivač je ispalpirao lumbalnu kralježnicu bolesnice, a potom je ultrazvukom u poprečnoj ravnini određena središnja linija kralježnice u razini trnastoga nastavka L3 kralješka. Ultrazvukom je mjerena udaljenost od kože do ventralnoga ruba žutoga ligamenta. Ventralni rub žutoga ligamenta i dorzalni dio *dure mater* ultrazvukom se tipično prikazuju kao jedinstvena cjelina nazvana ligamentarno-duralna jedinica (eng. ligament-dura unit) (1). Ultrazvučna dubina (razmak između kože i ligamentarno-duralne jedinice) uspoređivana je sa stvarnom dubinom utvrđenom prema dubini epiduralne igle u trenutku ulaska u epiduralni prostor korištenjem tehnike gubitka otpora. Nakon infiltracije kože s 2%-tnim lidokainom punktiran je epiduralni prostor s 18G Tuohy epiduralnom iglom na kojoj su označeni razmaci od jednoga, centimetra te je plasiran epiduralni kateter (Polymedic® epi mini set). Tik uz kožu sterilnim markerom obilježili smo dubinu igle kako bi se te mjere usporedile s onima dobivenim ultrazvukom. U svrhu statističke analize korelacije dvaju uzoraka provedena je analiza Pearsonovim testom. Kao statistički značajna razlika određena je vrijednost od $p < 0,05$.

Rezultati

Rezultati istraživanja prikazani su u Tablici 1. i Grafikonu 1.

Naša preliminarna studija potvrđuje korist primjene

ultrazvuka prilikom plasiranja epiduralnoga katetera. Učestalost komplikacija povezanih s postavljanjem epiduralnoga katetera za analgeziju pri porodu uz pomoć ultrazvuka značajno je niža u skupini A. Nadalje, usporedba dubine na kojoj se locira epiduralni prostor ultrazvukom (udaljenost od kože do ligamentarno-duralnoga spoja) i stvarne dubine izmjerene preko igle prilikom punkcije epiduralnoga prostora pokazuje visoki stupanj međusobne korelacije. Korelacija rezultata uspoređivanih metoda mjerenja dubine epiduralnoga prostora korelira uz $r=0.963$ i $p < 0.0001$ što je grafički prikazano u Grafikonu 1.

Diskusija

Epiduralna analgezija odlična je metoda analgezije pri porodu koja dodatno daje mogućnost i dobre postpartalne analgezije. Nadalje, prednosti epiduralne analgezije jesu i dobra kardiocirkulatorna stabilnost trudnice u peripartalnom razdoblju, dobra uteroplacentarna perfuzija prije poroda i mogućnost izvođenja carskoga reza u epiduralnoj anesteziji ukoliko je potrebno. Premda je tehnika postavljanja epiduralnoga katetera relativno sigurna metoda te ima malen broj neželjenih događaja, sve je veći broj radova koji opisuju ultrazvuk kao metodu koja dodatno može smanjiti broj komplikacija kod postavljanja epiduralnoga katetera. Međutim, pretilost i edemi često maskiraju anatomske orijentire. Posljednjih godina mnogi autori upućuju na korištenje ultrazvuka kako bi se smanjila pojavnost komplikacija (3,4). U skladu s tim preporukama proveli smo ovo preliminarno istraživanje kako bi ispitali prednost ultrazvučnoga pregleda lumbalne kralježnice prije postavljanja epiduralnoga katetera kod naših roditelja. Dobiveni rezultati vrlo su zadovoljavajući te u skladu s onima koje su opisali autori: manji broj komplikacija pri postavljanju epiduralnog katetera i statistički značajna korelacija izmjerene dubine epiduralnoga prostora ultrazvukom u odnosu na stvarnu dubinu koju dobivamo obilježavanjem epiduralne igle sterilnim markerom nakon identifikacije epiduralnoga prostora. Rezultati prikazani u Tablici 1. ukazuju na znatno manju učestalost komplikacija u skupini roditelja kod kojih je epiduralni kateter postavljen nakon prethodnoga pregleda lumbalne kralježnice ultrazvukom, a iz Grafikona 1. vidi se odlična korelacija dubine epiduralnoga prostora procijenjenoga ultrazvukom u odnosu na stvarnu dubinu.

Temeljem prikazanih preliminarnih rezultata, ultrazvučni pregled lumbalne kralježnice neposredno prije postavljanja epiduralnoga katetera kod roditelja može se preporučiti kao izuzetno korisna pomoćna metoda.

LITERATURA

1. Balki M, Lee Y, Halpern S, Carvalho JC. Ultrasound imaging of the lumbar spine in the transverse plane: the correlation between estimated and actual depth to the epidural space in obese parturients. *Anesth Analg.* 2009;108(6):1876-81.
2. Balki M. Locating the epidural space in obstetric patients-ultrasound a useful tool: continuing professional development. *Can J Anaesth.* 2010;57(12):1111-26.
3. Grau T, Leipold R, W, Horter J, Conradi R, Martin E, Motsch J. The lumbar epidural space in pregnancy: visualization by ultrasonography. *Br J Anaesth.* 2001;86:798-804.
4. Baldi C, Bettinelli S, Grossi P, Fausto A, Sardanelli F, Cavalloro F, i sur. The lumbar epidural space in pregnancy: visualization by ultrasonography. *Minerva Anestesiol.* 2007;73(11):587-93.

THE USE OF ULTRASOUND IN IDENTIFICATION OF EPIDURAL SPACE IN OBSTETRICS: PRELIMINARY STUDY

Gordana Brozović¹, Vladimir Blagaić², Katarina Šakić¹, Ivan Šklebar¹

¹University Clinic for Anesthesiology, Reanimatology and Intensive Care, Faculty of Medicine Osijek, Sveti Duh University Hospital, Zagreb

²University Clinic for Gynecology and Obstetrics, Svetu Duh University Hospital, Zagreb

Correspondence to:

Gordana Brozović, Klinika za anesteziologiju, reanimatologiju i intenzivno liječenje Medicinskog fakulteta u Osijeku, Klinička bolnica "Sveti Duh", Sv. Duh 64. Zagreb

E-mail: gbrozovic@kbsd.hr

Preliminary communication

SUMMARY

Epidural analgesia is one of the most effective and commonly used methods for pain control in obstetrics. Pre-puncture lumbar ultrasound scanning is a reliable tool to facilitate labour epidural needle placement in parturient. In this preliminary study we assessed pre-puncture lumbar ultrasound scanning as a tool for estimating the depth of epidural space and determining the optimal insertion point in parturient. The study included 48 parturients divided in two groups; with or without pre-puncture ultrasound scanning. Labouring women requesting epidural analgesia were recruited after written informed consent had been obtained. The inclusion criteria were parturient with a pregnancy body mass index (BMI) < 30 kg/m², ASA I-II and full singleton pregnancies. The ultrasound depth (the distance from the skin to the ligamentum-dura union) was measured and compared with the actual depth of ligamentum flavum identified during the needle insertion using the loss of resistance technique. The frequency of complications connected with epidural catheter placement in group with ultrasound scanning was lower compared to another group. Furthermore, the comparison between the ultrasound depth (the distance from the skin to the ligament-dura union) and real depth during the puncture of epidural space showed good correlation mutually ($p < 0.05$).

Key words: Analgesia, epidural - methods; Delivery, obstetric; Lumbosacral region – ultrasound; Epidural space – ultrasonography; Ultrasonography - methods