

# KLINIČKA SLIKA PSORIJATIČNOG ARTRITISA

## CLINICAL MANIFESTATIONS OF PSORIATIC ARTHRITIS

Tea Schnurrer-Luke-Vrbanić<sup>1</sup>, Nadica Laktašić-Žerjavić<sup>2</sup>

<sup>1</sup>Zavod za fizikalnu i rehabilitacijsku medicinu, Klinički bolnički centar Rijeka, Tome Strižića 3, 51000 Rijeka, Hrvatska

<sup>2</sup>Medicinski fakultet, Sveučilište u Zagrebu, Klinika za reumatske bolesti i rehabilitaciju Medicinskog fakulteta u Zagrebu, Klinički bolnički centar Zagreb, Kišpatićeva 12, 10000 Zagreb, Hrvatska

Adresa autora za dopisivanje:

**Prof. dr. sc. Tea Schnurrer-Luke-Vrbanić, dr. med.**

Zavod za fizikalnu i rehabilitacijsku medicinu

Klinički bolnički centar Rijeka

Tome Strižića 3

51000 Rijeka

tel.: 051 407 120

faks: 051 407 242

e-mail: fizikalna@kbc-rijeka.hr

Primljeno/Received: 30. 6. 2017.

Prihvaćeno/Accepted: 24. 7. 2017.

### SAŽETAK

Psorijatični artritis (PsA) oblik je upalnog artritisa koji može nastati u 30% bolesnika s kožnom psorijazom. Klinička slika može biti raznolika i prezentira se različitim zglobnim formulama. U osnovi, artritis može biti periferni i/ili aksijalni. Manifestira se kao simetrični poliartritis, asimetrični oligoartritis, artritis distalnih interfalangealnih (DIP) zglobova, destruktivni mutilirajući artritis ili kao spondiloartritis (SpA). Navedene zglobne formule mogu se preklapati ili se klinička slika može mijenjati tijekom liječenja. Od izvanzglobnih manifestacija javljaju se entezitisi i daktilitisi, psorijatične promjene na noktima, tjestasti edem šaka i stopala, promjene na očima te sindrom SAPHO (sinovitis, akne, palmoplantarna pustuloza, hiperostoza, osteitis). S obzirom na šaroliku kliničku sliku u idealnim uvjetima terapiju treba odabrati radi djelovanja na sve kliničke domene prisutne u kliničkoj slici bolesti.

**KLJUČNE RIJEČI:** Psorijatični artritis – dijagnoza, patologija; Zglobovi prstiju šake – patologija; Edem – patologija; Bolesti noktiju – etiologija, patologija; Zglobovi prstiju stopala – patologija; Spondiloartritis – etiologija, patologija; Entezopatija – etiologija, patologija; Sapho sindrom – etiologija, patologija

### ABSTRACT

Psoriatic arthritis (PsA) is a form of inflammatory arthritis that can occur in 30% of patients with psoriasis. The clinical picture can be varied and presented by different joint affection formulas. Basically, arthritis can be peripheral and/or axial. It is manifested as symmetric polyarthritis, asymmetric oligoarthritis, arthritis of distal interphalangeal (DIP) joints, destructive mutilating arthritis, or spondyloarthritis (SpA). The above-mentioned joint affection formulas may overlap, or the clinical manifestations may change during treatment. Among extra-articular manifestations, there are enthesitis and dactylitis, psoriatic nail lesions, pitting edema, ocular involvement, and SAPHO syndrome (synovitis, acne, palmoplantar pustulosis, hyperostosis, osteitis). Considering the varying clinical picture, treatment should ideally always aim at improving all clinical domains that are present in the clinical picture of the disease.

**KEY WORDS:** Arthritis, psoriatic – diagnosis, pathology; Finger joint – pathology; Edema – etiology, pathology; Nail diseases – etiology, pathology; Toe joint – pathology; Spondylarthritis – etiology, pathology; Enthesopathy – etiology, pathology; Acquired hyperostosis syndrome – etiology, pathology

### Uvod

Psorijatični artritis (PsA) upalna je reumatska bolest povezana sa psorijazom (1). U početku se činilo da je to oblik reumatoidnog artritisa, ali ubrzo se shvatilo da je posebni klinički entitet (2). Povijesno gledajući, glavni dijagnostički čimbenik uz artritis bila je odsut-

nost reumatoidnog faktora (RF), tj. seronegativnost u bolesnika sa psorijazom i artritismom. Naime, termin seronegativni artritis najviše odgovara entitetu PsA iako je poznato da više od 10% bolesnika s nekomplikiranom psorijazom ima pozitivan RF u serumu, kao i iznad 15% bolesnika normalne zdrave populacije (3, 4).

Prema definiciji, PsA je sistemski upalni artritis, karakteriziran upalom perifernih zglobova i/ili kralježnice te daktilitisom i entezitisom koji nastaju u kontekstu kožne psorijaze (5). Manifestira se u 7 – 42% bolesnika s kožnom psorijazom, a psorijaza zahvaća 1 – 3% bolesnika opće populacije (6).

U ovome preglednom članku bit će prikazana opća klinička slika PsA.

### Kliničke manifestacije psorijatičnog artritisa

Bolesnici sa PsA žale se na bol i ukočenost u zahvaćenim zglobovima. U polovici bolesnika jutarnja zakučenost traje pola sata i više. Ukočenost se javlja nakon produženog mirovanja i smanjuje se s fizičkom aktivnosti. U 70% bolesnika s artritismom u općoj anamnezi navodi se kožna psorijaza, 15% bolesnika ima psorijatične promjene po koži bez postavljene dijagnoze kožne psorijaze, a u 13 – 17% bolesnika artritis može nastati i prije početka kožnih promjena (6).

U kliničkom pregledu bolesnik navodi bolne i otečene zglobove najčešće po asimetričnoj distribuciji (7, 8). U 40 – 50% slučajeva zahvaćeni su distalni interfalangealni zglobovi (DIP) i/ili kralježnica (9). Bolna osjetljivost zglobova na palpaciju u bolesnika sa psorijatičnim artritismom manja je nego u reumatoidnom artritisu (10), tako da u konačnici može doći do deformacija zglobova bez znatnije bolnosti.

### Glavna klinička obilježja psorijatičnog artritisa

Glavna klinička obilježja PsA raznolika su i mogu se podijeliti na: zglobne manifestacije, periartikularne manifestacije (daktilitis, entezitis), povezanost artritisa s kožnom psorijazom, psorijatične promjene na noktima, tjestasti (*pitting*) edem šaka i stopala, promjene na očima (konjunktivitis, uveitis) te sindrom SAPHO (sinovitis, akne, palmoplantarna pustuloza, hiperostoza, osteitis) (slike 1., 2. i 3.) (5, 6, 11).

### Zglobne manifestacije, zglobni obrasci – formule

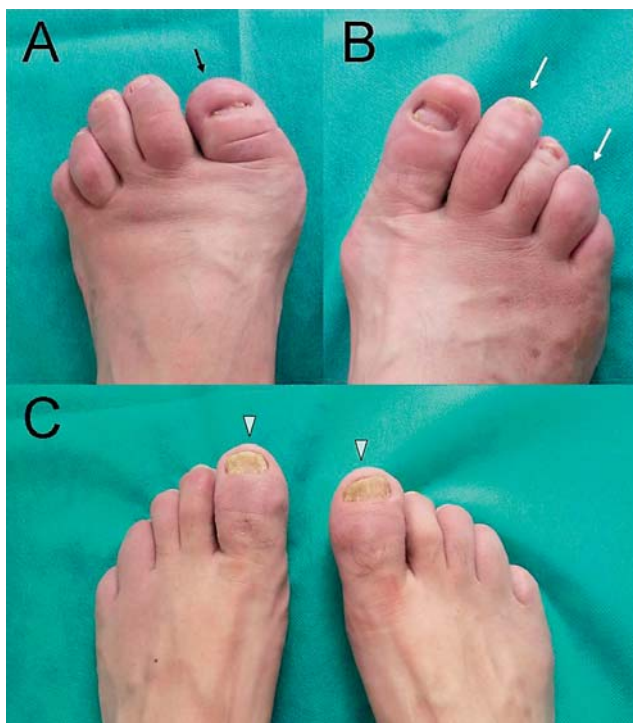PsA može zahvatiti periferne zglobove i/ili zglobove kralježnice.

Klinički obrasci pojavljivanja psorijatičnog artritisa, koje su originalno opisali Moll i Wright još 1971. godine, razvrstani su u pet različitih zglobnih formula (2). Spomenuti klinički obrasci jesu:

1. dominantno zahvaćanje DIP zglobova (distalni artritis), koje se katkad opisuje kao klasična psorijatična artropatija i javlja se u manje od 10% bolesnika, a često je povezana sa psorijatičnim promjenama na noktima

2. asimetrični oligoartritis, kod kojeg je zahvaćeno manje od 5 malih zglobova (DIP, PIP, MCP zglobovi stopala) i/ili velikih zglobova (koljena, gležnjevi) po asimetričnoj distribuciji, a često je povezan s daktilitisom (kobasičastim prstom)
3. simetrični poliartritis, koji je vrlo sličan reumatoidnom artritisu, javlja se u 15% bolesnika, povezan je s umorom i jutarnjom zakučenošću u zglobovima, a RF je negativan
4. mutilirajući artritis (artritis *mutilans*), čije su glavne karakteristike jaka deformacija i destrukcija zglobova zbog jake osteolize
5. spondiloartritis (SpA) koji uključuje sakroileitis i spondilitis, najčešće prema asimetričnom obrascu (za razliku od ankilozantnog spondilitisa), a javlja se u oko 5% bolesnika. HLA B27-pozitivitet javlja se u 40% slučajeva.

Ipak, s vremenom se pokazalo da je podjela prema Mollu i Wrightu nedostatna jer se u nekih bolesnika bolest javlja u više od jednoga zglobnog obrasca ili se



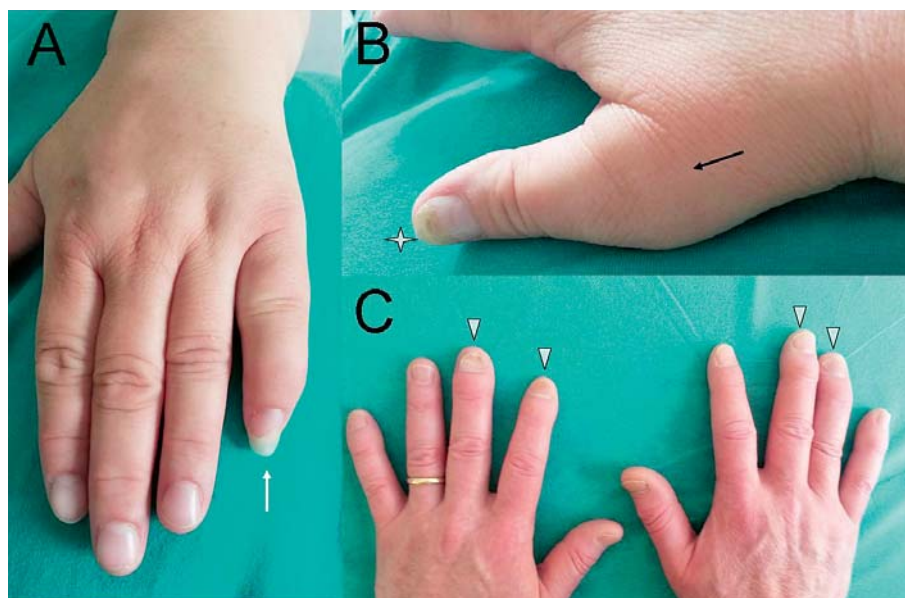
SLIKA 1. Tipične promjene zglobova i noktiju na stopalu u bolesnika sa psorijatičnim artritismom

FIGURE 1 Typical joint and nail changes of the foot in patients with psoriatic arthritis

A. Destrukcija i mutilirajuće promjene interfalangealnog (IP) zgloba palca lijevog stopala (crna strejljica). / 1A. Severe destruction and mutilating changes of the interphalangeal (IP) joint of the left foot (black arrow).

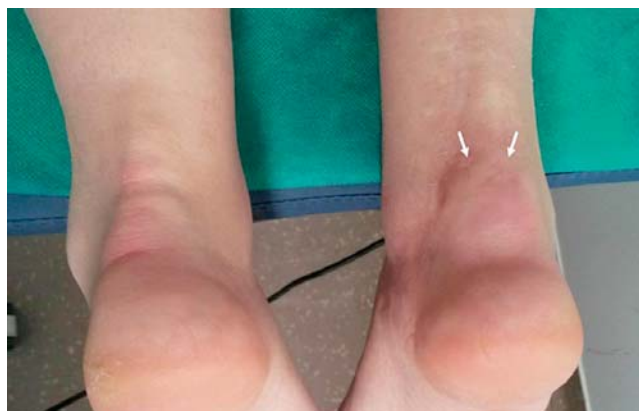B. Daktilitis (kobasičasta otekline) 2. i 4. prsta desnog stopala (bijele strejljice). / 1 B. Dactylitis (a sausage digit) of the 2. and 4. toe (white arrows).

C. Tipično zahvaćanje IP zgloba palca obaju stopala (glavice strejljice). / 1C. Typical involvement of the IP joint of the big toe (arrowheads).



SLIKA 2. Tipične promjene zglobova i noktiju na šaci u bolesnika sa psorijatičnim artritismom  
 FIGURE 2 Typical joint and nail changes of the hand in patients with psoriatic arthritis

- A. Daktilitis (kobasičasta otekлина) 5. prsta lijeve šake (bijela streljica). / A. Dactylitis (a sausage digit) of the 5. finger (white arrow).  
 B. Artritis 1. metakarpofalangealnog (MCP) zgloba (crna streljica) u iste bolesnice (asimetričan raspored artritisa) i tipične promjene nokta (zvjezdica). / B. Arthritis of the 1. metacarpophalangeal (MCP) joint (black arrow) in the same patient (asymmetric distribution of arthritis), and typical nail changes (asterix).  
 C. Artritis distalnih interfalangealnih (DIP) zglobova (glavice streljica). / C. Arthritis of the distal interphalangeal (DIP) joints (arrowheads).



SLIKA 3. Entezitis Ahilove tetive  
 FIGURE 3 Achilles tendon enthesitis

- Otečena i bolna desna Ahilova tetiva (bijele streljice).  
 / A swollen and painful right Achilles tendon (white arrows).

tijekom praćenja i liječenja bolesti mijenjaju zglobne formule (12).

U većine bolesnika opisuje se oligoartikularna prezentacija bolesti. Najspecifičnija prezentacija bolesti jest u obliku distalnog artritisa i mutilirajućeg artritisa, no to ne znači da je navedeno i najčešći oblik kliničke manifestacije (javlja se u samo 10 – 20% bolesnika) (9, 13, 14).

Danas se umjesto klasifikacije prema Mollu i Wrightu postavlja dijagnoza i određuje terapija s obzirom na različite domene koje su prepoznate u cijelom spektru

kliničkih manifestacija PsA kao što su: periferni artritis, spondilitis, entezitis, daktilitis i bolest kože i noktiju (12, 15). U idealnim uvjetima terapija bi trebala biti izabrana radi djelovanja na sve kliničke domene prisutne u kliničkoj slici bolesti.

### Periartikularne manifestacije: entezitis, daktilitis

Ostale uobičajene reumatske manifestacije PsA jesu tenosinovitis i upala mekog tkiva koje se vide i u ostalim oblicima SpA ili seronegativnih artritisa. Navedene upale mekog tkiva jesu entezitis i daktilitis.

Entezitis je upala koja se javlja na mjestu hvatišta tetiva i ligamenata. Ciljna su mjesta Ahilova tetiva, plantarna aponeuroza, hvatišta mišića na zdjeličnim kostima i laktu (epikondilitis) (6).

Daktilitis je difuzna otekлина mekog tkiva cijelog prsta (tenosinovitis i artritis) (16). Često se zove i kobasičasti prst, a javlja se u 50% bolesnika te je povezan s povišenim rizikom od destrukcije zgloba (17). Tipične promjene artritisa, daktilitisa i entezitisa te promjena noktiju u psorijatičnom artritismu prikazane su na slikama 1, 2 i 3.

### Povezanost artritisa s kožnom psorijazom

U većine bolesnika artritis nastaje nakon pojave kožnih lezija, međutim, u 13 – 17% bolesnika artritis može



nastati prije pojave kožne psorijaze, dok je u 15% bolesnika uz artritis prisutna i psorijaza, ali bez postavljene dijagnoze kožnih promjena (3). Prema jednoj studiji, fenotipi kožne psorijaze koji su povezani s višim rizikom od nastanka psorijatičnog artritisa jesu psorijaza vlašišta (HR 3,9; 95%-tni CI 2,2 – 6,9), distrofija nokta (HR 2,9; 95%-tni CI 1,7 – 5,1) i interglutealne/perianalne psorijatične lezije (HR 2,4; 95%-tni CI 1,3 – 4,2) (18).

Postoji slaba povezanost intenziteta psorijatičnih promjena kože i pojave psorijatičnog artritisa (19).

### Promjene na noktima

Karakteristične promjene na noktima zbog psorijaze zahvaćaju korijen i matriks nokta, a javljaju se u obliku točkastih udubina, uljne mrlje, oniholize i hiperkeratoze korijena nokta. Javljaju se u 80 – 90% bolesnika sa psorijatičnim artritismom (4, 19).

Jačina promjena na noktima može korelirati s jačinom kožnih i zglobnih promjena i uobičajena je u bolesnika s artritismom DIP zglobova (20).

### Tjestasti (*pitting*) edem

Katkad je obilježje PsA pojava tjestastog (*pitting*) edema šaka i stopala. Edem je obično asimetričan i prethodi pojavi zglobnih simptoma. Kronični limfedem (koji može biti i netjestast) rijetka je ekstraartikularna manifestacija PsA, a u nekim je slučajevima limfoscintigrafijom detektirana opstrukcija limfnih putova (21, 22). Međutim, u literaturi je također opisana simetrična oteklina obiju ruka zbog izraženog tenosinovitisa u odsutnosti oštećenja limfne funkcije (22).

### Promjene na očima

U nekih su bolesnika sa PsA prisutne promjene na očima poput upale oka (konjunktivitis, uveitis), jednako kao u ostalim bolestima iz grupe SpA. U jednoj je studiji konjunktivitis opisan u 20% bolesnika, a uveitis u njih 7% (23). Prema drugoj studiji, uveitis u PsA opisan je kao obostrani uveitis, postupnog nastanka, kroničan u trajanju te se češće javlja u osoba ženskog spola (24). Uveitis u bolesnika koji imaju aksijalni SpA i PsA češće imaju osobe muškog spola i HLA B 27-pozitivni (5).

### Sindrom SAPHO: sinovitis, akne, palmoplantarna pustuloza, hiperostoza, osteitis

Sindrom SAPHO (sinovitis, akne, palmoplantarna pustuloza, hiperostoza, osteitis) uvijek se smatrao varijantom PsA, a uključuje asimetrični sinovitis, pustulozu, entezitis (npr., prednje stijenke prsnog koša koja se manifestira simptomom prednje prsne boli) i afekciju sakroilijakalnog zgloba uz HLA B 27-negativitet (5, 11).

## Zaključak

Psorijatični artritis kronični je upalni artritis perifernih zglobova i/ili kralježnice koji se javlja u 30% bolesnika s kožnom psorijazom. Artritis nastaje najčešće nakon pojave kožne psorijaze, iako u oko 15% bolesnika može nastati i prije početka kožnih promjena, a u 15% bolesnika prisutne su kožne promjene, ali još bez postavljene dijagnoze kožne psorijaze.

Dok jačina promjena po koži ne korelira s pojavom zglobnih simptoma (iako bolesnici s težim oblikom psorijaze imaju viši rizik od razvoja PsA), a posebice ne korelira s jačinom zglobnih simptoma, psorijatične promjene na noktima prisutne su u 80 – 90% bolesnika sa PsA i usko koreliraju s proširenošću i težinom PsA, ponajprije sa zahvaćenošću DIP zglobova.

Klinička slika PsA raznolika je i prezentira se različitim zglobnim obrascima. U osnovi, artritis može biti periferni i/ili aksijalni, a manifestira se kao simetrični poliartritis, asimetrični oligoartritis, artritis distalnih interfalangealnih (DIP) zglobova, destruktivni mutilirajući artritis ili kao spondiloartritis (SpA). Navedene zglobne formule mogu se preklapati ili se klinička slika može mijenjati tijekom liječenja. Od izvanzglobnih manifestacija, osim psorijatične afekcije kože i noktiju, javljaju se entezitisi i daktilitisi, tjestasti edem šaka i stopala te promjene na očima. Nadalje, jedan od posebnih oblika psorijatičnog artritisa jest sindrom SAPHO (sinovitis, akne, palmoplantarna pustuloza, hiperostoza, osteitis).

Bolesnici sa PsA često imaju udružene bolesti (pretilost, dislipidemija, arterijska hipertenzija, inzulinska rezistencija, nealkoholni steatohepatitis, kardiovaskularne bolesti i osteoporoza) koje se povezuju s kroničnom upalom (25).

S obzirom na šaroliku kliničku sliku terapiju treba odabrati radi djelovanja na sve kliničke domene prisutne u kliničkoj slici bolesti.

IZJAVA AUTORA O SUKOBU INTERESA: Autori izjavljuju da nisu u sukobu interesa.

DECLARATION ON CONFLICT OF INTEREST: The authors have no conflict of interest.

## LITERATURA

1. Brockbank J, Gladman D. Diagnosis and management of psoriatic arthritis. *Drugs*. 2002;62:2447–57.
2. Wright V, Moll JM. Psoriatic arthritis. *Bull Rheum Dis*. 1971; 21:627–32.
3. Gladman DD, Shuckett R, Russell ML, et al. Psoriatic arthritis (PSA) – an analysis of 220 patients. *Q J Med*. 1987;62(238): 127–41.
4. Gladman DD, Anhorn KA, Schachter RK, Mervart H. HLA antigens in psoriatic arthritis. *J Rheumatol*. 1986;13(3):586–92.
5. Mikuls TR, Cannella AC, Moore GE, Erickson AR, Thiele GM, O'Dell JR. A color handbook Rheumatology, 1st edition. London, Manson Publishing Ltd; 2013;86–89.

6. Efthimiou P, Markenson JA. Psoriatic Arthritis. U: Paget SA, Gibofsky A, Beary JF III, Sculco TP, urednici. Manual of Rheumatology and Outpatient Orthopedic Disorders, diagnosis and therapy, 5th edition. Philadelphia: Lippincott Williams & Wilkins; 2006;318–24.
7. Gladman DD, Farewell V, Buskila D, et al. Reliability of measurements of active and damaged joints in psoriatic arthritis. *J Rheumatol.* 1990;17(1):62–4.
8. Oriente P, Biondi-Oriente C, Scarpa R. Psoriatic arthritis. Clinical manifestations. *Baillieres Clin Rheumatol.* 1994;8:277–94.
9. Gladman DD. Current concepts in psoriatic arthritis. *Curr Opin Rheumatol.* 2002;14(4):361–6.
10. Buskila D, Langevitz P, Gladman DD, Urowitz S, Smythe HA. Patients with rheumatoid arthritis are more tender than those with psoriatic arthritis. *J Rheumatol.* 1992;19:1115–9.
11. Kiltz U, Baraliakos X, Borg AA. Spondyloarthropathies: Pathogenesis and clinical Features. U: Bijlsma JWJ, urednik. EULAR textbook on rheumatic diseases. London: BMJ Group; 2015; 295–318.
12. van der Horst-Bruinsma I, de Vries M, Van den Bosch F. Spondyloarthritis: Treatment. U: Bijlsma JWJ, urednik. EULAR textbook on rheumatic diseases. London: BMJ Group; 2015; 334–5.
13. Gladman DD. Psoriatic arthritis. *Baillieres Clin Rheumatol.* 1995;9:319–29.
14. Haddad A, Chandran V. Arthritis mutilans. *Curr Rheumatol Rep.* 2013;15:321.
15. Ritchlin CT, Kavanaugh A, Gladman DD, et al. Group for Research and Assessment of Psoriasis and Psoriatic Arthritis (GRAPPA). Treatment recommendations for psoriatic arthritis. *Ann Rheum Dis.* 2009;68:1387–94.
16. Kane D, Greaney T, Bresnihan B, Gibney R, FitzGerald O. Ultrasonography in the diagnosis and management of psoriatic dactylitis. *J Rheumatol.* 1999;26(8):1746–51.
17. Brockbank JE, Stein M, Schentag CT, Gladman DD. Dactylitis in psoriatic arthritis: a marker for disease severity? *Ann Rheum Dis.* 2005;64(2):188–90.
18. Wilson FC, Icen M, Crowson CS, McEvoy MT, Gabriel SE, Kremers HM. Incidence and clinical predictors of psoriatic arthritis in patients with psoriasis: a population-based study. *Arthritis Rheum.* 2009;61(2):233–9.
19. Cohen MR, Reda DJ, Clegg DO. Baseline relationships between psoriasis and psoriatic arthritis: analysis of 221 patients with active psoriatic arthritis. Department of Veterans Affairs Cooperative Study Group on Seronegative Spondyloarthropathies. *J Rheumatol.* 1999;26(8):1752–6.
20. Williamson L, Dalbeth N, Dockerty JL, Gee BC, Weatherall R, Wordsworth BP. Extended report: nail disease in psoriatic arthritis—clinically important, potentially treatable and often overlooked. *Rheumatology (Oxford).* 2004;43(6):790–4.
21. Mulherin DM, FitzGerald O, Bresnihan B. Lymphedema of the upper limb in patients with psoriatic arthritis. *Semin Arthritis Rheum.* 1993;22(5):350–6.
22. Salvarani C, Cantini F, Olivieri I, et al. Distal extremity swelling with pitting edema in psoriatic arthritis: evidence of 2 pathological mechanisms. *J Rheumatol.* 1999;26(8):1831–4.
23. Lambert JR, Wright V. Eye inflammation in psoriatic arthritis. *Ann Rheum Dis.* 1976;35(4):354–6.
24. Paiva ES, Macaluso DC, Edwards A, Rosenbaum JT. Characterisation of uveitis in patients with psoriatic arthritis. *Ann Rheum Dis.* 2000;59(1):67–70.
25. Takeshita J, Grewal S, Langan SM, et al. Psoriasis and comorbid diseases: Epidemiology. *J Am Acad Dermatol.* 2017;76(3): 377–90.