



Annales

Instituti

Archaeologici

XIII - 2017

Godišnjak

*Instituta za
arheologiju*

Nakladnik/Publisher

INSTITUT ZA ARHEOLOGIJU
INSTITUTE OF ARCHAEOLOGY

Adresa uredništva/Editor's office address

Institut za arheologiju/Institute of Archaeology
HR-10000 Zagreb, Ulica Ljudevita Gaja 32
Telefon/phone 385 (0) 1 6150250
fax 385 (0) 1 6055806
e-mail: iarh@iarh.hr
http://www.iarh.hr

Glavni i odgovorni urednik/Editor in chief

Marko Dizdar

Izvršne urednice/Desk editors

Andreja Kudelić
Marina Ugarković

Tehničke urednice/Technical editors

Andreja Kudelić
Marina Ugarković

Uredništvo/Editorial board

Katarina Botić, Siniša Krznar, Ivana Ožanić Roguljić, Ana Konestra, Andreja Kudelić, Asja Tonc,
Marina Ugarković

Izdavački savjet/Editorial committee

Vlasta Begović, Marko Dizdar, Dunja Glogović, Snježana Karavanić, Goranka Lipovac Vrkljan, Branka Migotti, Kornelija Michreiter, Ante Rendić Miočević, Tajana Sekelj Ivančan, Tihomila Težak Gregl, Željko Tomičić, Ante Uglešić

Lektura/Language editor

Renata Draženović (hrvatski jezik/Croatian)

Dizajn/Design

REBER DESIGN

Korektura/Proofreaders

Andreja Kudelić
Marina Ugarković
Katarina Botić

Računalni slog/Layout

Hrvoje Jambrek

©Institute of archaeology, Zagreb 2017.

Annales Instituti Archaeologici uključeni su u indeks/
Annales Instituti Archaeologici are included in the index:
Clarivate Analytics services - Emerging Sources Citation Index

Ovaj rad licenciran je pod Creative Commons Attribution By 4.0 međunarodnom licencom /
This work is licenced under a Creative Commons Attribution By 4.0 International Licence



SADRŽAJ

Arheološka istraživanja

- 9 **Marko Dizdar
Anita Rapan Papeša
Andrea Rimpf**
- Rezultati zaštitnih istraživanja kasnoavarodobnoga groblja Šarengrad – Klopare
- 19 **Daria Ložnjak Dizdar
Marko Dizdar**
- Sotin – Srednje polje i Dunavska ulica – istraživanja višeslojnih nalazišta u Podunavlju 2016.
- 26 **Daria Ložnjak Dizdar
Marko Dizdar**
- Arheološka istraživanja u Sotinu i Vinkovačkim Banovcima 2016. godine
- 34 **Katarina Botić**
- Bršadin, Pašnjak pod selom – rezultati arheoloških istraživanja 2016. godine
- 40 **Tomislav Hršak
Tino Leleković
Marko Dizdar**
- Rezultati istraživanja nalazišta Batina – Sredno 2016. godine
- 46 **Kornelija Minichreiter**
- Slavonski Brod, Galovo, arheološka istraživanja 2016.
- 50 **Saša Kovačević**
- Nova Bukovica – Sjenjak 2016.
- 54 **Marko Dizdar**
- Rezultati istraživanja groblja latenske kulture Zvonimirovo – Veliko polje u 2016. godini
- 57 **Daria Ložnjak Dizdar
Marija Mihaljević
Marko Dizdar
Mario Gavranović**
- Dolina – Babine Grede – istraživanje kasnobrončanodobnoga naselja u Posavini 2016. godine
- 64 **Tatjana Tkalčec
Siniša Krznar**
- Druga sezona arheoloških istraživanja kasnosrednjovjekovnog arheološkog kompleksa Grubišno Polje – Šuma Obrovi

CONTENTS

Archaeological Excavations

- 9 **Marko Dizdar
Anita Rapan Papeša
Andrea Rimpf**
- Results of the rescue excavation on the Late Avar cemetery on the site Šarengrad – Klopare*
- 19 **Daria Ložnjak Dizdar
Marko Dizdar**
- Sotin – Srednje polje and Dunavska street – Research of multilayer sites in the Danube Region in 2016*
- 26 **Daria Ložnjak Dizdar
Marko Dizdar**
- Archaeological research in Sotin and Vinkovački Banovci 2016*
- 34 **Katarina Botić**
- Bršadin, Pašnjak pod selom – results of the archaeological excavations in 2016*
- 40 **Tomislav Hršak
Tino Leleković
Marko Dizdar**
- Research results of the Batina – Sredno site in 2016*
- 46 **Kornelija Minichreiter**
- Slavonski Brod, Galovo, Archaeological Research 2016*
- 50 **Saša Kovačević**
- Nova Bukovica – Sjenjak 2016.*
- 54 **Marko Dizdar**
- Research results of the La Tène culture cemetery at Zvonimirovo – Veliko polje in 2016*
- 57 **Daria Ložnjak Dizdar
Marija Mihaljević
Marko Dizdar
Mario Gavranović**
- Dolina – Babine Grede – Research of the Late Bronze Age settlement in Posavina in 2016*
- 64 **Tatjana Tkalčec
Siniša Krznar**
- Second season of archaeological excavations of late medieval complex at Grubišno Polje – Šuma Obrovi site*

- | | |
|---|--|
| <p>73 Tajana Sekelj Ivančan
Ivan Valent</p> <p>Ostaci talioničke radionice na lokalitetu Hlebine – Velike Hlebine</p> | <p>73 Tajana Sekelj Ivančan
Ivan Valent</p> <p><i>The remains of the smelting workshops at the Hlebine – Velike Hlebine site</i></p> |
| <p>77 Siniša Krznar</p> <p>Rezultati istraživanja lokaliteta Torčec – Cirkvišće 2016. godine</p> | <p>77 Siniša Krznar</p> <p><i>Research results from Torčec – Cirkvišće site in 2016</i></p> |
| <p>82 Hrvoje Kalafatić
Mateja Hulina</p> <p>Zaštitna istraživanja srednjovjekovnog lokaliteta Kutina – Sečevine Okoli</p> | <p>82 Hrvoje Kalafatić
Mateja Hulina</p> <p><i>Rescue excavations of medieval site Kutina – Sečevine Okoli</i></p> |
| <p>84 Snježana Karavanić
Andreja Kudelić</p> <p>Kalnik-Igrišće – rezultati arheoloških iskopavanja u 2016. godini</p> | <p>84 Snježana Karavanić
Andreja Kudelić</p> <p><i>Kalnik-Igrišće – results of archaeological excavations in 2016</i></p> |
| <p>88 Andreja Kudelić
Filomena Sirovica</p> <p>Arheološka iskopavanja na nalazištu Kurilovec – Belinščica</p> | <p>88 Andreja Kudelić
Filomena Sirovica</p> <p><i>Archaeological excavations at the Kurilovec – Belinščica site</i></p> |
| <p>92 Tatjana Tkalčec</p> <p>Burg Vrbovec u Klenovcu Humskom – nastavak arheološko-konzervatorskih radova na kuli u 2016.</p> | <p>92 Tatjana Tkalčec</p> <p><i>Castle Vrbovec in Klenovec Humski – continuation of archaeological and conservation works on the keep in 2016</i></p> |
| <p>97 Bartul Šiljeg
Ana Konestra
Gaetano Beničić
Enrico Cirelli</p> <p>Stancija Blek (Tar), istraživanja 2016. godine – utvrđivanje najranije faze kompleksa</p> | <p>97 Bartul Šiljeg
Ana Konestra
Gaetano Beničić
Enrico Cirelli</p> <p><i>Excavations at Stancija Blek (Tar) in 2016 – establishing the earliest phases of the complex</i></p> |
| <p>103 Ana Konestra
Nera Šegvić
Paula Androić Gračanin
Ranko Starac</p> <p>Arheološka topografija otoka Raba: geofizička, sondažna i topografska istraživanja u 2016. godine</p> | <p>103 Ana Konestra
Nera Šegvić
Paula Androić Gračanin
Ranko Starac</p> <p><i>Archaeological topography of the island of Rab: geophysics, trial excavations and topographic research in 2016</i></p> |
| <p>111 Kristina Jelinčić Vučković
Emmanuel Botte
Audrey Bertrand</p> <p>Arheološko istraživanje na lokalitetu Novo Selo Bunje na otoku Braču, 2016. godine</p> | <p>111 Kristina Jelinčić Vučković
Emmanuel Botte
Audrey Bertrand</p> <p><i>Archaeological excavation on the Novo Selo Bunje site on the island of Brač, 2016</i></p> |
| <p>117 Marina Ugarković
Ivančica Schrunk
Vlasta Begović
Marinko Petrić</p> <p>Arheološka istraživanja rimske vile u uvali Soline na otoku Sveti Klement (Pakleni otoci, Hvar), lipanj 2016. godine</p> | <p>117 Marina Ugarković
Ivančica Schrunk
Vlasta Begović
Marinko Petrić</p> <p><i>Archaeological research of a Roman villa in Soline Bay on the island of St. Clement (Pakleni Islands, Hvar) in June 2016</i></p> |

Terenski pregledi

123 **Marko Dizdar**
 Hrvoje Vulić

Terenski pregled i probna iskopavanja na izgradnji dijela istočne obilaznice Vinkovaca

126 **Hrvoje Kalafatić**
 Bartul Šiljeg

Terenski pregled na prostoru općina Belišće, Marijanci i Donji Miholjac u 2016. godini

133 **Zorko Marković**
 Katarina Botić

Rezultati terenskog pregleda općina Našice i Podgorač 2016. godine

141 **Katarina Botić**

Preliminarni rezultati geofizičkih istraživanja i geoloških uzorkovanja na lokalitetima istočne Slavonije 2016. godine

152 **Tatjana Tkalčec**

Terenski pregled općine Grubišno Polje u 2016. godini

160 **Goranka Lipovac Vrkljan**
 Ana Konestra

Terenski pregledi na području Podvelebita i Gacke (Grad Senj, Lukovo, Otočac)

163 **Goranka Lipovac Vrkljan**
 Ana Konestra
 Mato Ilkić
 Fabian Welc
 Radosław Mieszkowski

Terenske aktivnosti projekta RED u 2016. godini: geofizička istraživanja i terenski pregledi

Field Surveys

123 **Marko Dizdar**
 Hrvoje Vulić

Field survey and trial excavations during the construction of the Vinkovci bypass route

126 **Hrvoje Kalafatić**
 Bartul Šiljeg

Field survey on the territory of Belišće, Marijanci and Donji Miholjac municipalities in 2016

133 **Zorko Marković**
 Katarina Botić

Results of a field survey of Našice and Podgorač municipalities in 2016

141 **Katarina Botić**

Preliminary results of geophysical research and geological sampling of eastern Slavonian sites in 2016

152 **Tatjana Tkalčec**

Field Survey of the Municipality of Grubišno Polje in 2016

160 **Goranka Lipovac Vrkljan**
 Ana Konestra

Field survey in the areas of sub-Velebit Coast and Gacka (Senj, Lukovo, Otočac)

163 **Goranka Lipovac Vrkljan**
 Ana Konestra
 Mato Ilkić
 Fabian Welc
 Radosław Mieszkowski

Project RED's field activities in 2016: geophysical and field surveys

Zračna arheologija

168 Bartul Šiljeg
Hrvoje Kalafatić

Zračno rekognosciranje u istočnoj Slavoniji 2016. godine

Aerial archaeology

168 Bartul Šiljeg
Hrvoje Kalafatić

Aerial reconnaissance in eastern Slavonia in 2016

Bioarheologija

175 Jadranka Boljunčić

Dodatni rezultati istraživanja arheoloških ljudskih ostataka s dvaju nalazišta u sjevernoj i istočnoj Hrvatskoj na planu primjene računalne tomografije (CT-a)

Bioarchaeology

175 Jadranka Boljunčić

Additional research results on archaeological human remains from two sites from Northern and Eastern Croatia in terms of the application of computed tomography (CT)

Ostala znanstvena djelatnost Instituta za arheologiju

182-190

Additional scientific activity of the Institute

182-190

Bioarheologija
Bioarchaeology

Dodatni rezultati istraživanja arheoloških ljudskih ostataka s dvaju nalazišta u sjevernoj i istočnoj Hrvatskoj na planu primjene računalne tomografije (CT-a)

Additional research results on archaeological human remains from two sites from Northern and Eastern Croatia in terms of the appliance of computed tomography (CT)

Jadranka Boljunčić

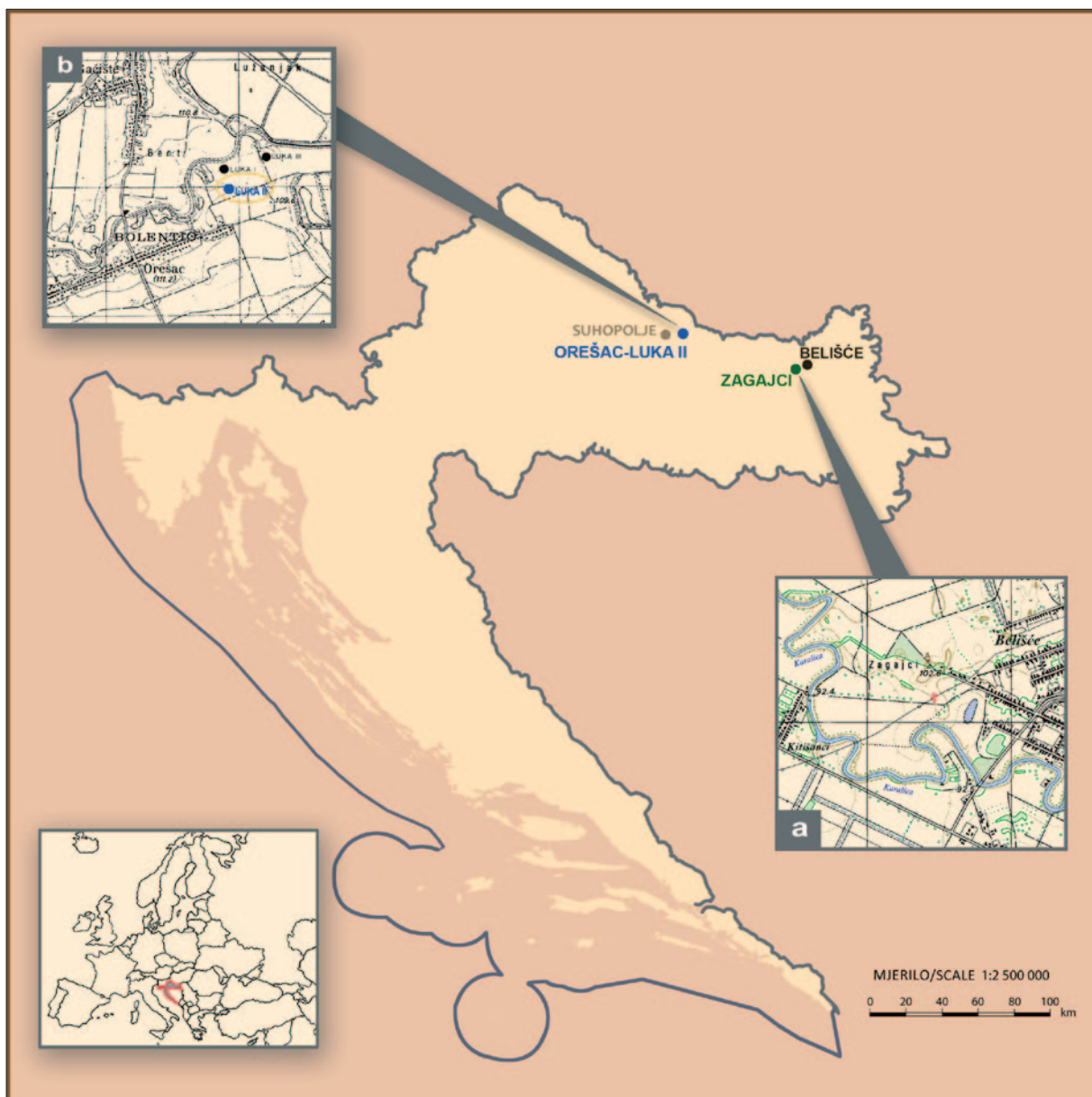
Primljeno/Received: 31. 03. 2017.
Prihvaćeno/Accepted: 15. 04. 2017.

Predmetni rad¹ ima za cilj predstaviti dodatne paleoradiološke rezultate dobivene u postupku analize ljudskih kosturnih ostataka s dvaju arheoloških nalazišta – Orešac – Luka II pokraj Suhopolja (kasnoantički ostaci) i Zagajci pokraj Belišća (rano-srednjovjekovni ostaci). S jedne strane, riječ je o nekim kosturnim elementima s koštanim šupljinama [„zračnim prostorima“ lubanja – sinusima (čeonni sinusi), te šupljinama nekih tubularnih kostiju], dok je s druge strane našu pozornost plijenio dio plosnate kosti, u ovom slučaju očuvani držak prsne kosti (manubrium sterni). Dotični su elementi (između ostaloga kosturnog materijala) bili najprije podvrgnuti inicijalnom postupku ispitivanja uz pomoć obične, ili digitalne radiografije, a zatim uz pomoć računalne tomografije (CT-a), budući da su redom pokazivali određene forenzične/patološke ili druge pokazatelje. U ovom smo radu predstavili rezultate dobivene uz pomoć CT-a usporedno s rezultatima dobivenim radiografskim analizama, u korist onih dobivenih naprednim alatom. Naime, prilikom radiografskih ispitivanja uočeni su prividno „povećani“ opaciteti u navedenim koštanim šupljinama, uslijed zaostatka sedimenta/tla iz grobnih raka, te „promijenjeni“ opaciteti u dršku prsne kosti, uslijed anatomske strukture dotične kosti, odnosno, spužvaste kosti „uložene“ između dva tanka kortikalna sloja, redom s tendencijom oponašanja patoloških promjena u dotičnim kostima (Boljunčić, u tisku), koje su opovrgnute analizom uz pomoć CT-a.

Ključne riječi: bioarheološki ostaci, CT, radiografija, prividno „povećani“/„promijenjeni“ opaciteti, koštane šupljine, plosnata kost, Orešac – Luka II, Zagajci, kasna antika, rani srednji vijek, Hrvatska

Keywords: bioarchaeological remains, CT, radiography, seemingly “increased”/“altered” opacities, bone cavities, flat bone, Orešac – Luka II, Zagajci, Late Roman Age, the Early Middle Ages, Croatia

1 Tema rada predstavljena je na predavanju Boljunčić, J: “Issues with Radiographic Imaging of “Increased”/“Altered” Opacities in “Old” Bone Cavities or in the Bone Itself – Examples from Croatian Bioarchaeology”, u okviru međunarodne znanstvene multidisciplinarnе konferencije “Paleoradiology meets Archaeology” (27. travnja 2017.), u organizaciji Instituta za arheologiju, Zagreb.



Karta 1 Slijepi zemljovid Hrvatske s položajem nalazišta Orešac – Luka II i Zagajci, s uvećanim detaljima: a – topografskom kartom nalazišta Orešac – Luka II [prilagođeno prema bazičnoj topografskoj karti (Sekelj Ivančan 2000)]; b – novoizrađenom topografskom kartom nalazišta Zagajci s okolnim područjem i približnim položajem mjesta nalaza srednjovjekovne lubanje datirane u 11. stoljeće metodom ¹⁴C-AMS (označeno slovom B), te približnim položajem mjesta nalaza ostataka prapovijesne žene iz 4. st. prije Krista (označeno slovom A) – dotična topografska karta načinjena je sukladno topografskim kartama u radu Boljunčić (2013: 123, karta 1), s time da su položaji predmetnih nalaza određeni sukladno pouzdanim informacijama mještana koji su sudjelovali u pronalaženju predmetnih nalaza (osmislili J. Boljunčić i I. Krajcar).

Map 1 Blank map of Croatia showing the location of Orešac – Luka II and Zagajci with enlarged details: a – the topographic map the Orešac – Luka II locality [modified after basic topographic map (Sekelj Ivančan, 2000)]; b – new topographic map of Zagajci and of the surrounding area with approximate location of the findspot of the 11th century dated skull, by ¹⁴C-AMS method (marked with the letter B) and the approximate position of the findspot of remains of the Prehistoric woman from the 4th century BC (marked with the letter A) – the very topographic map is based on the original topographic maps provided by Boljunčić (2013: 123, Map 1), bearing in mind the fact that the very findspots were established due to reliable information of villagers who participated discovering the very finds (created by J. Boljunčić and I. Krajcar).

Predmetni rad ima za cilj predstaviti dodatne paleoradiološke rezultate do kojih smo došli tijekom postupka opsežne bioarheološke i paleoradiološke analize ljudskih kosturnih ostataka s dvaju arheoloških nalazišta – Orešac – Luka II, pokraj Suhopolja (kasnoantički ostaci) u sjevernoj Hrvatskoj, i Zagajci pokraj Belišća (ranosrednjovjekovni ostaci) u istočnoj Hrvatskoj.

Istraživanja su načinjena u okviru „Strategije” Instituta za arheologiju u Zagrebu nastavno na temu „Primjena računalne tomografije (CT-a) u analizi bioarheoloških uzoraka” (voditeljica teme: J. Boljunčić). Predmetna istraživanja provedena su u kontinuitetu od 2010. do 2016.

godine, s time da su do 2013. godine bila potpomognuta financijskim sredstvima projekta Ministarstva znanosti, obrazovanja i sporta RH¹ [„Srednjovjekovno arheološko naslijeđe Hrvatske (5.–17. stoljeće), br. projekta 197-1970677-0676]², a od 2013. godine nadalje *in continuo* sredstvima za višegodišnje financiranje znanstvenih aktivnosti Instituta za arheologiju, vezano za činjenicu da smo

- 1 Predmetno Ministarstvo je u međuvremenu promijenilo naziv u Ministarstvo znanosti i obrazovanja.
- 2 Do 2012. godine voditelj predmetnoga projekta bio je Željko Tomičić, a od 2012. do 2013. godine Juraj Belaj.



na predmetna činjenična stanja naišli tijekom ciljanih – bioarheoloških/paleoradioloških analiza.

Dosadašnji rezultati analiza bioarheoloških ostataka u okviru Instituta za arheologiju u Zagrebu, uz pomoć računalne tomografije, odnosili su se poglavito na ostatke sa srednjovjekovnog groblja Zvonimirovo – Veliko polje, pokraj Suhopolja, odnosno većega središta – Virovitice (Boljunčić, Hat 2014: 123–125, 128–136; 2015a: 209–214; 2015b: 229–241; Boljunčić 2016b: 86–92), kao i na ostatke s kasnoantičkog nalazišta Orešac – Luka II (Boljunčić, u tisku, u pripremi za tisak) u Virovitičko-podravskoj županiji, te s područja Zagajaca (Boljunčić, Hat 2014: 123–137) u Osječko-baranjskoj županiji. Među navedenim rezultatima valja svakako još jednom naglasiti rijetke slučajeve u kojima je riječ ili o već dobro poznatim koštanim, paleoradiografskim i CT dokazima o trepanaciji na mastoidnom području desne sljepoočne kosti mlađeg odraslog pokojnika sa srednjovjekovnog groblja Zvonimirovo – Veliko polje (grobnja cjelina br. 3/1995) (Boljunčić, Hat 2015a: 209–214), ili o koštanim i CT dokazima o rijetkoj netraumatskoj leziji na kalvariji odrasloga pokojnika s istoga groblja (grobnja cjelina br. 8/1995), koja se, po svemu sudeći, temelji na kožnoj leziji, odnosno predstavlja varijantu površinske kongenitalne dermalne inkluzijske ciste s lokalizacijom u (nekadašnjem) skalpu (Boljunčić, Hat 2015b: 229–241).

Ovdje bi, također, valjalo istaknuti kako se u jednom od prethodnih radova (Boljunčić 2016a: 145–160), s ciljem predstavljanja inicijalnog pregleda lubanje s trepanacijom koja je pripadala naprijed navedenom srednjovjekovnom pokojniku – uz pomoć obične i digitalne radiografije – također donose rezultati opažanja prividno „povećanih“ radiografskih opaciteta uslijed zapunjenosti sustava zračnih celula desnoga mastoida i prateće sljepoočne piramide (baza) – postupak proveden prije nego li je načinjena analiza uz pomoć računalne tomografije kojom prilikom su se naknadno isključile tadašnje nedoumice oko mogućega medicinskog razloga zbog kojega je dotična srednjovjekovna trepanacija bila izvedena.

Sukladno našim najboljim saznanjima, općenito uzevši, u bioarheologiji još uvijek postoji nedostatak radova sa sličnom tematikom, odnosno koji bi se bavili paleoradiološkom/paleoradiografskom problematikom prikazivanja zaostataka sedimenta/tla u kostima iz povijesnoga razdoblja, osim već spomenutog slučaja trepanacije iz 11. stoljeća (Boljunčić 2016a: 145–160).

Retencija sedimenta/tla u nekim koštanim šupljinama bioarheoloških primjeraka s tendencijom oponašanja patoloških promjena na planu prividno „povećanih“ radiografskih opaciteta

Kako smo u glavnim crtama istaknuli u uvodnom dijelu predmetnoga članka, u prethodnim radovima govorili smo, s jedne strane, o prividno „povećanim“ radiografskim opacitetima koji su se prikazali u djelomice tlom „zapunjenim“ zračnim celulama desnoga mastoida i prateće sljepoočne piramide (baza) – slučaj trepanacije, tehnikom bušenja, na području mastoidnog dijela desne sljepoočne kosti ranosrednjovjekovnog muškarca s groblja Zvonimirovo – Veliko polje (Boljunčić 2016: 145–160), te s druge strane, također, o prividno „povećanim“ i/ili „promijenjenim“ radiografskim opacitetima u nekim koštanim šupljinama („zračnim prostorima“ lubanje – sinusima, te šupljinama tubularnih kostiju), ili u samoj kosti, što smo prikazali u obliku tzv. „radioloških slučajeva“ (prilagođeno prema Boljunčić, u tisku). Naime, složena 3D anatomska struktura, poput lubanje, sadrži prostore

(„zračni“³ sinusi) smještene s vanjske strane lubanjske šupljine, kao i ostale prostore u unutrašnjosti kranija, te prirodne anatomske otvore, putem kojih se u manjoj ili većoj mjeri lubanja može zapuniti tлом iz grobnih raka u kojima su pokojnici bili ukopani, ali se to može dogoditi i putem tafonomskih oštećenja na kostima, vezano kako za kranijalne tako i za postkranijalne ostatke (Boljunčić, u tisku). Ovdje je važno naglasiti kako su koštani elementi o kojima je riječ redom posjedovali neke forenzične/patološke ili druge pokazatelje, na temelju čega je postojala indikacija za paleoradiološki pregled dotičnih kostiju, kako bi se dobio uvid u stanje s obzirom na unutarnju koštanu strukturu (Boljunčić, u tisku).

Neosporno je kako u bioarheologiji, neovisno o temeljitom čišćenju i pranju bioarheološkog materijala u sklopu laboratorija, upravo zbog naprijed navedenih činjenica, uvijek postoji mogućnost retencije sedimenta/tla iz grobnih raka, u „zračnim“ prostorima lubanje i/ili šupljinama drugih (tubularnih) kostiju, u manjoj ili većoj mjeri (Boljunčić, u tisku).

Pritom, postoji mogućnost – ukoliko se bioarheološki materijal podvrgne inicijalnom ispitivanju uz pomoć obične ili digitalne radiografije – da takav zaostatak sedimenta pokaže tendenciju oponašanja patoloških promjena u navedenim koštanim šupljinama, putem prividno „povećanih“ radiografskih opaciteta (prilagođeno prema Boljunčić, u tisku).

Potonje je osobito indikativno u slučajevima kada kako rekok, postoje određeni forenzični, patološki ili neki drugi pokazatelji, pri čemu – u suvremenom pristupu bioarheološkim istraživanjima – ne možemo, niti smijemo, izostaviti ispitivanje takvih kostiju pomoću alata koji nam pružaju uvid u unutarnju koštanu strukturu. Pritom, su dakako – zbog cjenovnog razreda – najdostupniji inicijalni pregledi kostiju uz pomoć obične ili nešto sofisticiranije digitalne radiografije, dok uz pomoć CT-a možemo potvrditi ili opovrgnuti dvojbenost „povećanih“ radiografskih opaciteta, dobivenih na radiografskim snimkama, ako je ispitivanje uz pomoć računalne tomografije dostupno.

Dakako, u nekim primjerima – kada je riječ o rijetkim, odnosno „zakučastim“ slučajevima („tricky cases“) – primjerice kao u slučaju rijetke – infratentorialne trepanacije (Boljunčić, Hat 2015a: 209–214), ili u slučaju rijetko pojavne varijante netraumatske lezije na kalvariji (Boljunčić, Hat 2015b: 229–241) – kojom prilikom je odmah trebalo isključiti moguće dvojbene dijagnoze – valjalo je nužno primijeniti upravo najsuvremenije alate, kako bismo izbjegli pogrešne zaključke. Naime, izostanak primjene takvog suvremenog pristupa u određivanju konačne dijagnoze ovakvih ili sličnih bioarheoloških slučajeva (i na širem planu) – nužno potrebnog glede uvida u unutarnju strukturu kosti – može uroditi pogrešnim rezultatima koji odmažu, kako stvarnom činjeničnom stanju, tako i kvaliteti takvih istraživanja. Također, potonji pristup važan je i kada je riječ o slučajevima gdje se bioarheologija „susreće“ s forenzikom, drugim riječima, gdje postoji mogućnost otkrivanja dodatnih posljedica mogućeg nasilnoga djelovanja (izravnog ili neizravnog), primjerice, fraktura koje nisu vidljive prilikom makroskopske obrade takvoga materijala (primjerice prijelomi korijena zuba, Boljunčić, Hat 2014: 123–137).

Valja svakako još jednom podsjetiti kako smo na ovdje navedene „primjere“ naišli dok smo provodili druga proučavanja za koju svrhu su razni koštani elementi bili ciljano podvrgnuti paleoradiološkoj analizi na širem planu (Boljunčić, u tisku).

3 Predmetni naziv rabili smo s obzirom na činjenicu da postoje i drugi oblici „sinusa“ koji su detaljno opisani u radu Boljunčić (u tisku).

Retencija sedimenta/tla u „zračnim prostorima“ lubanje – sinusima: CT prikaz nasuprot radiografskom prikazu

Prividno „povećani“ radiografski opaciteti koji su se prikazali u čeonom sinusu/sinusima lubanje koja je pripadala odrasloj ženi, iznjedreni su u postupku inicijalnog pregleda („skrininga“) uz pomoć obične radiografije (Boljunčić, u tisku). Dostična je lubanja pronađena u Zagajcima pokraj Belišća (Boljunčić 2013: 121–132) (karta 1: a), odnosno, nedaleko utvrđenoga prapovijesno/srednjovjekovnoga nalazišta Belišće – Zagajci I-II (Boljunčić et al. 2016). Ostaci lubanje odrasle žene, po svemu sudeći, iz razorenoga kosturnog groba bez grobnih priloga, pronađeni su 1996. godine, na udaljenosti od približno dvjestotinjak metara⁴ od mjesta na kojem su 1992. godine pronađeni kosturni ostaci prapovijesne žene (starije željezno doba), također iz razorenoga kosturnog groba (Boljunčić 2013: 124; Boljunčić et al. 2016). Detalji o pronalasku predmetne lubanje kao i skupnog nalaza prapovijesnih kosturnih ostataka dotičnih pokojnica – položaju nalaza, tafonomiji, spolu i starosti u trenutku smrti – predstavljeni su u radu Boljunčić (2013: 124–126)⁵. Ostaci predmetne lubanje nedavno su datirani radiokarbonskom metodom, primjenom akceleratorne masene spektrometrije (metoda ¹⁴C-AMS). Konvencijska radiokarbonska starost iznosila je 1000 ± 25 BP što je rezultiralo uskim rasponom kalibriranih godina od 995–1035 cal AD unutar intervala pouzdanosti od 1 sigma i medijanom 1023 cal AD, pri čemu je za kalibraciju konvencijske ¹⁴C starosti korišten program OxCal 4.2.4 i atmosferska kalibracijska krivulja IntCal13 prema Bronk Ramsey (Boljunčić et al. 2016).

Dotičnoj pokojnici je na području čeonu kosti dijagnosticirana ozljeda tupo-tvrdom predmetom (Boljunčić, Hat 2014: 126–128).

Na lijevom (sl. 1a) i desnom latero-lateralnom radiogramu (sl. 1b) lubanje odrasle žene pokazali su prividno „povećani“ opaciteti – „zgusnute“ sivkasto-bijele rendgenske sjene tada nepoznate prirode, na području čeonih sinusa, gdje se je trebalo prikazati radiografski opacitet karakterističan za prikaz zraka (prikazuje se crno), zauzimajući „zračni“ prostor u inače normalno razvijenim sinusima. Sl. 1b u ovom radu prilagođena je prema Boljunčić, u tisku, sl. 2.

Na poredbenom sagitalnom CT presjeku lubanje (prikazan je odsječak s čeonu kosti), prije odstranjivanja sadržaja iz čeonih sinusa⁶ (sl. 2a), pokazao se sivkasti nepatološki sadržaj – amorfnu masu – koja je zauzimala „zračni“ prostor predmetnoga sinusa. Sličan sagitalni CT presjek, nakon odstranjivanja sadržaja iz sinusa – s tom razlikom da potonji presjek prikazuje čeonu kost u nivou vidljive „diastase“, tj. intrakranijalne separacije kosti vezano za depresijsku frakturu (Boljunčić, Hat 2014: 127–128) – iznjedrio je prazan „zračni“ prostor sinusa s opacitetom karakterističnim za prikaz zraka (prikazuje se crno), između dviju lamina u vertikalnom dijelu čeonu kosti (sl. 2b) (prilagođeno prema Boljunčić, u tisku).

Retencija sedimenta/tla u šupljinama tubularnih kostiju: CT prikaz nasuprot radiografskom prikazu

Prividno „povećani“ radiografski opaciteti koji su se prikazali u medularnim šupljinama tubularnih kostiju donjih ekstremiteta (goljeničnih kostiju), iznjedreni su, također, u postupku paleoradiološkoga pregleda („skrininga“), ovoga puta – bioarheološkoga materijala s kasnoantičkoga groblja Orešac – Luka II⁷ pokraj Suhopolja (karta 1: b) – uz pomoć digitalne radiografije. Ovdje je riječ o goljeničnim kostima koje su pripadale jedinki iz primarne jednostavne grobne cjeline br. 2/1997 (Boljunčić, u tisku).

Predmetne kosti pripadale su vrlo malom djetetu, kojom prilikom se spolna pripadnost u bioarheologiji ne određuje, osim u slučaju molekularnog određivanja spola Amelogeninom – što nismo bili u prilici učiniti – dok je na osnovi ostataka (nefuzionirane) očuvane lijeve zdjelice kosti kao i duljine lijeve goljenične kosti, starost djeteta u trenutku smrti mogla iznositi oko 1,5–2 godine. Naime, starost djeteta u trenutku smrti nije bilo moguće odrediti na osnovi erupcije zuba (Boljunčić, u tisku), budući da je gornji dio kostura (uključno s lubanjom) bio dezartikuliran, razasut unaokolo, te uništen prilikom oranja, sukladno Sekelj Ivančan (2000).

Na proksimalnom dijelu goljeničnih kostiju predmetnoga djeteta prikazale su se bilateralno osteolitičke lezije na području *tuberositas tibiae*, istaknutije na lijevoj goljeničnoj kosti, dok se na proksimalnom dijelu desne antimere lezija nije mogla utvrditi u potpunosti uslijed oštećenja kosti lateralno od *tuberositas tibiae*.

Detalji o tafonomiji, bioarheološkim i paleopatološkim analizama vezano za predmetni nalaz, i šire, donose se u radu Boljunčić (u pripremi za tisak).

Na digitalnom (antero-posteriornom, A-P) radiogramu prikazali su se sivkasto-bijeli, prividno „povećani“, radiografski opaciteti, tada nepoznate prirode, u medularnim šupljinama obiju goljeničnih kostiju (Boljunčić, u tisku). Pritom je lijeva goljenična kost pokazivala nekoliko manjih „zona“ „povećanih“ opaciteta „raspršenih“ duž medularne šupljine (Boljunčić, u tisku, sl. 6, desno), dok se u području desne antimere prikazala jedna veća – amorfnu – „zona“ „povećanog“ opaciteta u gornjoj trećini dijafaze [Boljunčić, u tisku, sl. 6, lijevo, sl. 3a (ovaj rad)].

Usporedni koronalni CT presjek obiju tibija iznjedrio je nepatološki sadržaj – amorfnu masu sivkaste boje – u gornjoj trećini medularne šupljine desne tibije, odnosno sadržaj raspršen uzduž medularne šupljine lijeve goljenične kosti (Boljunčić, u tisku, sl. 7). U ovom smo radu prikazali zajedno anteroposteriorni radiogram desne tibije – s većim sadržajem sedimenta (sl. 3a), u usporedbi s koronalnim CT presjekom (sl. 3b).

Specifična anatomska struktura nekih (plosnatih) kostiju s tendencijom oponašanja patoloških promjena na planu prividno „promijenjenih“ opaciteta: CT prikaz nasuprot radiografskom prikazu

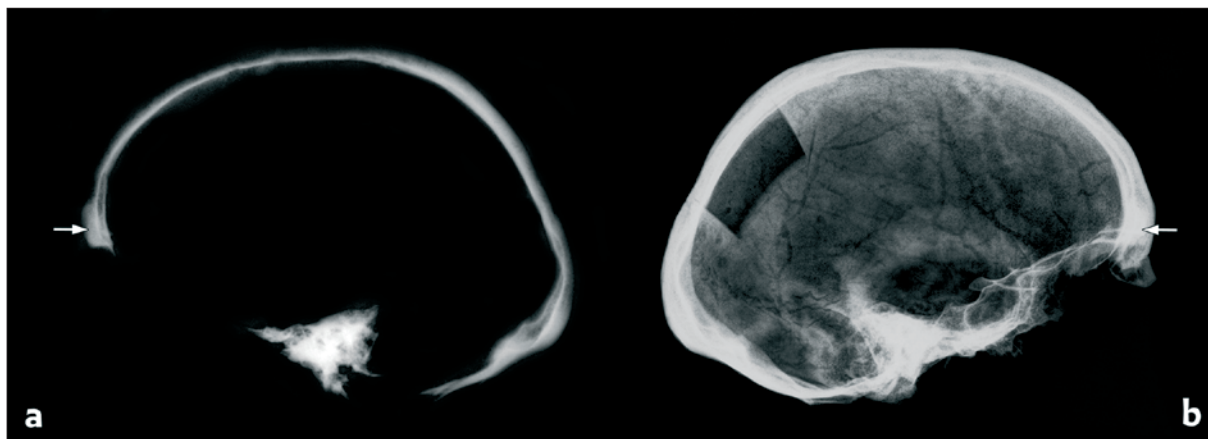
Držak prsne kosti (*manubrium sterni*) koji je prilikom inicijalne paleoradiološke analize, uz pomoć digitalne radiografije, pokazao neke „promijenjene“ radiografske opacitete pripadao je starijoj pokojnici (grobna cjelina br. 3/1997), također s kasnoantičkoga groblja Orešac – Luka II, pokraj Suhopolja (karta 1: b). Općenito uzevši,

4 Sukladno novim informacijama, prema bilješkama iz Muzeja Belišće, po svemu sudeći, riječ je ipak o oko dvjestotinjak metara udaljenosti obaju nalaza, što se može približno predočiti i pomoću priložene nove topografske karte područja Zagajci – Belišće.

5 Važno je napomenuti da u prijašnjem razdoblju nismo mogli dobiti autorizaciju za uzorkovanje kosti vezano za radiokarbonsku analizu budući da Muzej Belišće duže vrijeme nije službeno bio u funkciji.

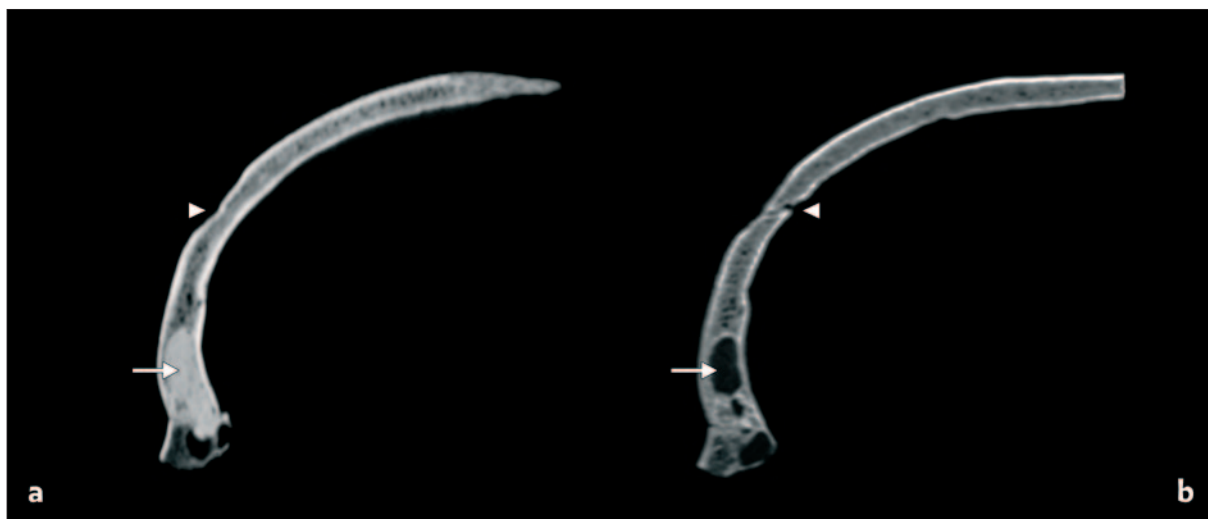6 Odstranjivanje sadržaja (sedimenta/tla) pažljivo je načinjeno uz pomoć profesionalnog stomatološkoga alata kroz manja tafonomski oštećenja u području glabelarne baze.

7 Institut za arheologiju (Zagreb) je 1997. godine proveo pokusna arheološka iskopavanja na nalazištu Orešac – Luka II, pod vodstvom Ž. Tomičića i T. Sekelj Ivančan. Iskopavanja su načinjena u suradnji s Gradskim muzejom Virovitica (S. Salajić). Za vrijeme iskopavanja pronađeno je ukupno pet jednostavnih kosturnih grobova, poredanih u dva reda. Grobni prilozii pronađeni uz tri od pet pokojnika – bronzane pojasne kopče, jezičac remena, lukovičasta fibula te novac (kovanice) Juliana II Apostate i Valensa datiraju istraženi dio groblja u drugu polovicu 4. stoljeća (Sekelj Ivančan 2000).



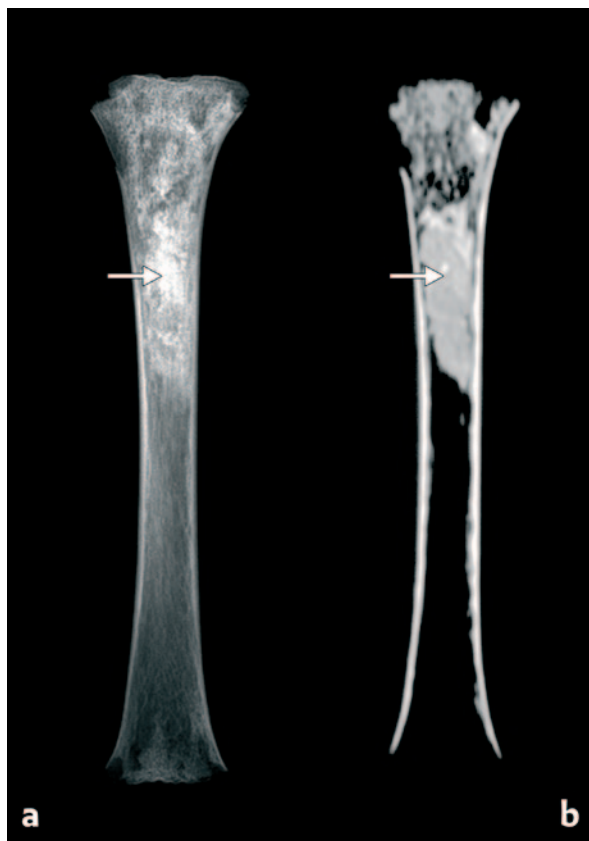
Sl. 1 Poredbeni lijevi – superekspozirani (a) i desni (b) obični latero-lateralni radiogrami lubanje odrasle žene iz Zagajaca pokraj Bелиšća. Prividno „povećani” radiografski opaciteti – „guste” sivkasto-bijele rendgenske sjene prikazuju se na oba radiograma – u području čeonih sinusa zauzimajući njihov „zračni prostor” (označeno strelicama) – gdje bi se trebao vidjeti opacitet karakterističan za prikaz zraka, prikazuje se crno. Desni latero-lateralni radiogram (b) – na kojem se na lubanji prikazuje otvor nalik pravokutnom – snimljen je nakon uzorkovanja kosti za DNK analizu u prethodnom radu (Boljunčić 2013) [djelomice prilagođeno (b) prema Boljunčić, u tisku, sl. 2].

Fig. 1 *The left – superexposed (a) and right (b) laterolateral plain film radiographs of the cranium of an adult female from Zagajci near Bелиšće. Seemingly “increased” opacities – “dense” greyish-white X-ray shadows are imaged in both radiographs – at the place of the frontal air sinus(s) – occupying the “air space” (marked with arrows), where should be air opacity – imaged black. The right laterolateral radiograph – showing a “rectangular-like” opening in the skull – was taken after bone sampling for DNA analysis carried out in the previous study (Boljunčić 2013) [modified partially from Boljunčić, in the press, Fig. 2].*



Sl. 2 Poredbeni sagitalni CT presjeci srednjovjekovne ženske lubanje iz Zagajaca (odsječak s čeonom kosti) – prije (a) i nakon odstranjivanja sadržaja (sedimenta/tla) iz sinusa (b). Na CT presjeku lijevo (a) pokazuje se sivkasti nepatološki sadržaj – amorfna masa (tlo/sediment) – zauzimajući „zračni prostor” sinusa, jasno odijeljena od obiju lamina (označeno strelicom). Vrh strelice pokazuje čeonu traumu uzrokovanu tupo-tvrđim predmetom (depresijska fraktura lubanje), dijagnosticiranu u prijašnjem radu (Boljunčić, Hat 2014). Na CT presjeku desno (b) prikazuje se odsječak s čeonom kosti u nivou vidljive „diastase” – intrakranijalne separacije kosti vezano za depresijsku frakturu (označeno vrhom strelice). Potonje CT skeniranje načinjeno je nakon što je uklonjen ostatak tla (kroz tafonomsku oštećenja na kosti) iz sinusa, nakon čega je ostao prazan prostor s opacitetom karakterističnim za prikaz zraka (označeno strelicom), u nekada zapunjenim čeonim sinusima (djelomice prilagođeno prema Boljunčić, Hat 2014: 129, sl. 3; Boljunčić, u tisku, sl. 3–4).

Fig. 2 *Comparative sagittal CT scans of a medieval female cranium from Zagajci (the frontal bone section), before (a) and after the removal of the containment (the sediment/soil) from the sinuses (b). The CT scan on the left (a) exhibits greyish-like, non-pathological containment – amorphous mass (soil/sediment), occupying the air space of the sinus(es) and clearly delimited from both laminae (marked with an arrow). The arrow point is pointing at the place of the blunt-force trauma to the forehead (depressed cranial fracture), diagnosed in the previous study (Boljunčić, Hat 2014). The CT scan on the right (b) exhibits the frontal bone section at the level of the visible “diastase” – an intracranial separation of bone related to the depressed fracture (marked with arrow point). The latter CT scanning was performed after the removal of the soil residue (via tafonomic bone damage), leaving an empty space imaged with air opacity, in once sealed frontal sinus(es) (marked with arrow) (modified partially from Boljunčić, Hat 2014: 129; Fig. 3, Boljunčić, in the press, Figs. 3–4).*



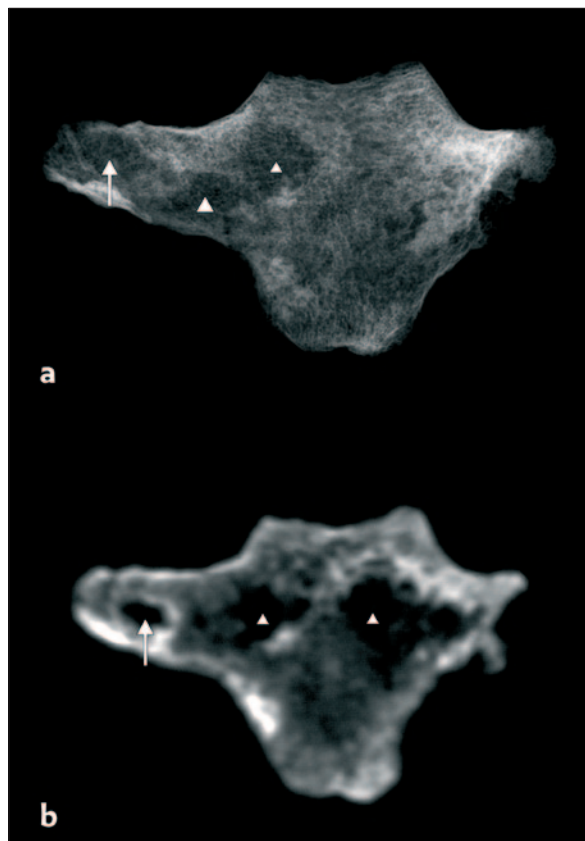
Sl. 3 Antero-posteriorni (A-P) digitalni radiogram desne goljenične kosti maloga djeteta (1,5–2 godine) s kasnoantičkog groblja Orešac – Luka II (grobnja cjelina 2/1997) (a), u usporedbi s koronalnim CT presjekom predmetne kosti (b). „Zone” prividno „povećanih” opaciteta prikazuju se, inače, u medularnim šupljinama objiju goljeničnih kostiju (Boljuncić, u tisku, Sl. 6). U medularnoj šupljini ovdje prikazane desne goljenične kosti (a) prikazuju se prividno „povećani” „amorfini” radiografski opaciteti, poglavito u gornjoj trećini dijafize (označeno strelicom). Na koronalnom CT presjeku dotične kosti (b) u medularnoj se šupljini prikazuje sivkasta nepatološka masa (označeno strelicom) (prilagođeno prema Boljuncić, u tisku, sl. 6–7).

Fig. 3 The anteroposterior (A-P) digital radiograph of the right tibia of a small child (1,5–2 years old) from the Late Roman Orešac – Luka II cemetery (burial No. 2/1997) (a) compared to the coronal CT scan of the very bone (b). „Zones” of seemingly „increased” opacities are imaged, otherwise, in medullar cavities of both tibiae (Boljuncić, in the press). There are seemingly „increased” – amorphous-like – radiographic opacities imaged mainly in the upper one third of here presented right tibia medullar cavity (a) (marked with arrow). The comparative coronal CT scan (b) exhibits greyish-like non-pathological mass „occupying” medullar cavity of the very bone (marked with arrow) (modified partially from Boljuncić, in the press, Figs. 6–7).

kostur dotične pokojnice, bio je loše očuvan i poprilično fragmentiran. Detalji o tafonomiji, bioarheološkoj, odnosno paleopatološkoj analizi nalaze se u radu Boljuncić (u pripremi za tisak).

Predmetna kost pokazivala je bilateralnu fuziju (manubriokostalna fuzija) s (okoštalom) rebarnom hrskavicom (prvih rebara) – izraženiju na desnoj strani s obzirom na očuvanost kosti, kojom prilikom makroskopski izgled dotične kosti, osim navedene značajke nije pokazivao tendenciju drugih patomorfoloških promjena (Boljuncić, u tisku).

Digitalni radiogram drška prsne kosti u antero-posteriornoj projekciji (A-P) pokazao je nešto izraženiju „rijetku” zonu u samom dršku prsne kosti – na desnoj strani, gore (sl. 4a). Također je postojao naznačeni prikaz šupljine unutar okoštale rebarne hrskavice – na desnoj



Sl. 4 Poredbeni antero-posteriorni (A-P) digitalni radiogram (a) i koronalni CT presjek (b) drška prsne kosti starije žene s kasnoantičkog groblja Orešac – Luka II (grobnja cjelina 3/1997), s bilateralnom manubriokostalom fuzijom. Na radiogramu (a) se prikazuje nešto izraženija zona „prorijeđene” kosti (tamniji opacitet) u samoj kosti (označeno manjim vrškom strelice), dok veći vršak strelice pokazuje drugu „prorijeđenu” zonu na mjestu spoja s okoštalom prvom rebarnom hrskavicom. Strelica ukazuje na pravu šupljinu unutar okoštale rebarne hrskavice. Na koronalnom presjeku (b) prikazuju se dvije veće – podosta prorijeđene, nepravilno oblikovane „zone” u samom dršku prsne kosti (označeno manjim vrhovima strelica), te prava šupljina (dobro ograničena zona s opacitetom karakterističnim za prikaz zraka – prikazuje se crno) unutar okoštale rebarne hrskavice (označeno strelicom) (prilagođeno prema Boljuncić, u tisku, sl. 8–9).

Fig. 4 Comparative anteroposterior (A-P) digital radiograph (a) and coronal CT scan (b) of the manubrium of an elderly female from the Late Roman Orešac – Luka II cemetery (burial No. 3/1997), with bilateral manubriocostal fusion. The radiograph exhibits a more pronounced „sparse” zone (darker radiographic opacity) in the very manubrium (marked with small arrow point), while the bigger arrow point marks another „sparse” zone at the place of the notch for ossified first costal cartilage (a). The arrow is pointing to a cavity inside the ossified costal cartilage. The coronal CT scan (b) exhibits two bigger – fairly „sparse”, irregularly shaped „zones” in the very manubrium (marked with smaller arrow points), and true bone cavity (well demarcated zone showing air opacity – imaged black) within the ossified costal cartilage – marked with arrow (modified from Boljuncić, in the press, Figs. 8–9).

strani. S druge strane, na usporednom su se koronalnom CT presjeku prikazale dvije gotovo simetrične – veće – i vrlo „rijetke” zone – prividno slične šupljinama, također unutar samoga drška prsne kosti, odnosno, u području spužvaste kosti, koja je uložena između tankih slojeva kortikalisa (sl. 4b). Na desnoj strani kosti se, također, prikazala nazočnost prave šupljine unutar okoštale rebarne hrskavice. Opširnije obrazloženje predloženo je uz slikovni prikaz (ovaj rad), te u radu Boljuncić (u tisku).

Zaključak

Tijekom inicijalnog pregleda uz pomoć radiografije (obične ili digitalne), bioarheološki ostaci mogu pokazivati tendenciju prividno „povećanih” radiografskih opaciteta u raznim koštanim šupljinama uslijed zadržavanja sedimenta/tla u dotičnim šupljinama, ovisno o



količini i distribuciji takvoga sadržaja, te vrsti šupljina/prostora o kojima je riječ. Na sličan način, s druge strane, bioarheološki ostaci mogu pokazivati tendenciju privedno „promijenjenih“ opaciteta u samoj kosti, ako je riječ o plosnatim kostima, vezano za njihovu anatomske strukturu, odnosno količinu spužvaste kosti u pojedinim kosturnim elementima uložene između tankih slojeva kortikalne kosti. U takvim je slučajevima neophodno tzv. „kontrolno“ ispitivanje uz pomoć računalne tomografije, kako bi se izbjegle moguće nedoumice u dijagnostičkim postupcima, odnosno moguće pogrešno očitavanje takvih rezultata prilikom paleoradiografskog ispitivanja bioarheološkog materijala.

Literatura

- Boljunčić, J. 2013, Molecular analysis of archaeological human remains from Zagajci (Croatia) / *Molekularna analiza arheoloških ljudskih ostataka iz Zagajaca* (Hrvatska), *Prilozi Instituta za arheologiju u Zagrebu*, Vol. 30, 121–132.
- Boljunčić, J. 2016a, Additional Consideration of a Rare “History Case” of Mastoid Trepanning from Northern Croatia: “Issues” with Diagnosing “Increased” Opacities in the Air Cell System of the Trepanned Mastoid and Concomitant Temporal Pyramid Scored from Initial Screening by Plain Film Radiography, in: *Finis coronat opus: Zbornik radova posvećen Mariji Buzov povodom 65. obljetnice života*, Zbornik Instituta za arheologiju 3, 145–160.
- Boljunčić, J. 2016b, Rezultati istraživanja arheoloških ljudskih ostataka sa srednjovjekovnoga groblja Zvonimirovo (sjeverna Hrvatska), u kontekstu koštanoga i CT dokaza o rijetkoj infratentorijalnoj – mastoidnoj trepanaciji; *Annales Instituti Archaeologici*, Vol. XII, 86–92.
- Boljunčić, J. 2017, Issues with Radiographic Imaging of “Increased”/ “Altered” Opacities in “Old” Bone Cavities or in the Bone Itself – Examples from Croatian Bioarchaeology, Paleoradiology meets Archaeology, International Scientific Multidisciplinary Conference of the Institute of Archaeology (27th April 2017), Zagreb (Lecture).
- Boljunčić, J. Benefits from Using Advanced Tools in “Old” Bones’ Studies: CT Versus Radiography Imaging of “Increased” and/or “Altered” Radiographic Opacities – Selected “Radiology Cases” in: *Finis coronat opus: Zbornik radova posvećen Vlasti Begović povodom 65. obljetnice života*, Zbornik Instituta za arheologiju 8, (u tisku/ in the press).
- Boljunčić, J. Speech of the Speechless: Late Antique Skeletal Population from the Orešac-Luka II cemetery (Northern Croatia) – Skeletal and Dental Indicators “Speaking” of Health Status and Physical Activities, Research Supported by CT Scan Analyses, Monography (u pripremi za tisak/forthcoming).
- Boljunčić, J., Hat, J. 2014, Employment of Computed Tomography in the Study of Traumatized Scored from Two Adults from Croatian Bioarchaeology / *Uporaba računalne tomografije u proučavanju ozljeda dviju odraslih osoba iz hrvatske bioarheologije*, *Prilozi Instituta za arheologiju u Zagrebu*, Vol. 31, 123–137.
- Boljunčić, J., Hat, J. 2015a, Mastoid Trepanation in a Deceased from Medieval Croatia: A Case Report. *Collegium antropologicum*, Vol. 39, 209–214.
- Boljunčić, J., Hat, J. 2015b, Macroscopic and CT Diagnostic Approach in Interpreting a Non-traumatic Calvarial Lesion in a Medieval Man from Northern Croatia / *Makroskopski i CT dijagnostički pristup u tumačenju netraumatske lezije na kalvariji srednjovjekovnog muškarca iz sjeverne Hrvatske*. *Prilozi Instituta za arheologiju*, Vol. 32, 229–241.
- Boljunčić, J., Barešić, J., Krajcar Bronić, I. 2016, New Results from Zagajci near Belišće (Croatia) Related to the Middle Ages: Radiocarbon Dating Places a Single Human Cranium in the 11th Century AD, in: *Book of abstracts, pdf, 20th European Anthropological Association (EAA) Congress (24th – 28th August 2016)*, 10 (97p).
- Bronk Ramsey, C. 2013, Oxcal v.4.2.4. calibration software, <http://c14.arch.ox.ac.uk/oxcal.html> (13th June 2014).
- Sekelj Ivančan, T. 2000, Kasnoantičko groblje Orešac-Luka II / *The Late Roman cemetery of Orešac-Luka II*, *Opuscula Archaeologica*, Vol. 23–24 (1999–2000), 203–215.

Summary

During paleoradiological research on bioarchaeological remains from Croatian sites Orešac-Luka II and Zagajci, among other, we came across “increased” radiographic opacities in some air sinus(es) and medullar cavities of tubular bones, mimicking possible pathology. CT scan- vs radiography analyses confirmed it was about the sediment/soil residue imaged in the very bone elements. The similar was true for the “altered” opacities observed in a flat bone element (manubrium sterni), however, due to the encloement of cancellous bone in between the thin cortical bone, tending to mimic possible pathological „alteration“ in the very bone.