

Mogućnosti ultrazvučne dijagnostike bolesti pleure

Franjo Katić

Klinička bolnica Osijek, Odjel za radiologiju

Pregledni rad

UDK 616.25-002-073

Prispjelo: 5. veljače 2001.

Uz konvencionalnu radiologiju kod bolesti pleure danas važnu ulogu imaju i drugi dijagnostički postupci. To su UZ i CT, dok MR ima ograničene mogućnosti.

U članku se raspravlja o normalnom ultrazvučnom nalazu pleure i pleuralnog prostora te o njačešćim pleuralnim bolestima kao i o usporedbi s CT-nalazima. Ultrazvuk je važan i za razlikovanje nejasnih slučajeva, radi li se o promjenama pleure i/ili promjenama plućnog parenhima, kao i za razlikovanje subpulmonalnih, odnosno subfreničnih procesa.

UZ se u ove svrhe može koristiti interkostalnim ili abdominalnim pristupom.

Pleuralni izljevi su anehogeni ili hiperehogeni, razdvajaju visceralnu od parijetalne pleure pa se na temelju mjerenja te distancije može učiniti i kvantitativna procjena količine pleuralnog izljeva. Ako nije moguće razlikovati pleuralni izljev od solidnog tkiva u pleuralnom prostoru, može se učiniti UZ-vođena iglena punkcija. Ultrazvuk omogućava utvrđivanje difuznih i fokalnih zadebljanja te tumora pleure, odnosno metastaza kao i pneumotoraksa.

Posebno je važno napomenuti primjenu ultrazvuka u ciljanim dijagnostičkim ili terapijskim postupcima.

Ključne riječi: pleura, ultrazvučna dijagnostika

UVOD

Prva metoda u dijagnostici bolesti pleure je konvencionalna radiografija. Ovisno o nalazu, sljedeće su metode ultrazvuk (UZ) ili kompjutorizirana tomografija (CT). Magnetna rezonancija (MR) nema za sada značajniju ulogu u dijagnostici bolesti pleure, odnosno pleuralnoga prostora.

Cilj je ovog članka pokazati normalan ultrazvučni izgled pleure, ultrazvučnu morfologiju pleuralnoga prostora, ultrazvučnu morfologiju najčešćih pleuralnih bolesti kao i djelomice komparirati navedeno s CT morfologijom istoga procesa te na kraju svakako procijeniti ultrazvuk kao metodu dijagnostike pleuralnih bolesti. Ultrazvuk je pouzdana i učinkovita metoda procjene velikog broja često zbujujućih kliničkih problema i vođenja dijagnostičkih i terapijskih invazivnih zahvata. Iako su rebra, kralježnica i zrakom ispunjen plućni parenhim zapreke ultrazvučnom prikazu intratorakalnih bolesti, prisustvo tekućine u pleuralnom prostoru ili tumora, upale i atelektaze u plućima stvaraju upotrebljiv ultrazvučni prozor potreban za ispitivanje. Kad konvencionalna radiografija nije u mogućnosti razjasniti neki proces, UZ je taj koji dalje sužava diferencijalnu dijagnozu (2).

Ultrazvuk može razlikovati pleuralnu od parenhimne lezije, može prikazati bolesni plućni parenhim skriven pleuralnim izljevom i otkriti pleuralne septe.

Ultrazvuk omogućava jasan prikaz ošita i razlikovanje subpulmonalnoga izljeva od subfreničnog apscesa. S obzirom da je ultrazvuk transportabilan uređaj, može biti upotrijebljen uz bolničku postelju teškog bolesnika za analizu intratorakalne bolesti i biti siguran i točan vodič intervencijskog zahvata. Bolesnik može biti pregledavan u bilo kojem položaju uz minimalna pomicanja. Kooperativni bolesnici mogu biti pregledani u raznim položajima s ciljem optimalizacije prikaza intratorakalnih struktura.

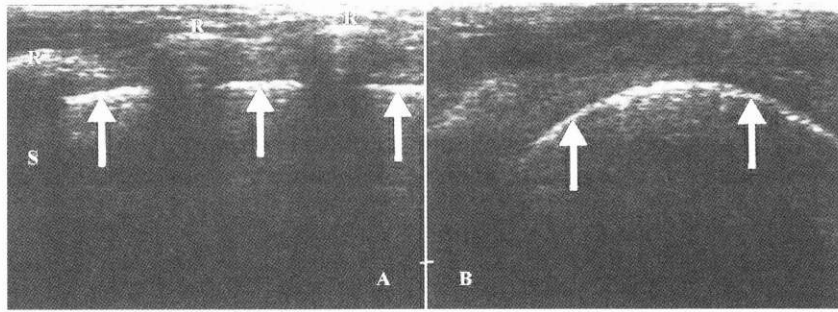
Pleuralni prostor treba pregledati linearnom ili konveksnom ultrazvučnom-sondom 3.5, 7.0, ili 10.0 MHz, primjenjujući direktni interkostalni ili abdominalni pristup, pri kojima su

interkostalni prostori, jetra i slezena iskorišteni kao izvrsni akustični prozori.

Koristeći rebra kao markere, linearnom sondom orijentiranom okomito na interkostalne prostore, pleuralni prostor se vidi na jedan cm udaljenosti od površine rebra kao odjek sastavljen od nekoliko komponenti (endotorakalna fascija, parijetalna i visceralna pleura, granica prema zrakom ispunjenom plućnom parenhimu). Zrakom ispunjeno pluće prekriveno visceralnom pleurom potentan je reflektor UZ, tako da njegova dalja penetracija nije moguća uz prikaz svijetle linearne zone koja se pomiče pri respiraciji. Normalno gibanje površine pluća gore-dolje pri respiraciji zove se "gliding sign", dok je svijetla linearna zona ultrazvučni marker visceralne pleure. Tanka crna linija može se vidjeti kako razdvaja visceralnu od parijetalne pleure, a odgovara minimalnoj količini tekućine unutar pleuralnoga prostora. Parijetalna pleura slabije se razlikuje zbog artefakata reverberacije. O njenoj lokaciji sudimo u odnosu prema rebrima i visceralnoj pleuri (Slika 1.).

Koristeći sektorsku ili konveksnu sondu abdominalnim pristupom, ošit izgleda kao svijetla, ehogena, zakrivljena linearna zona koja se pomiče pri respiraciji.

Normalno je ošit debljine pet mm pokriven parijetalnom pleurom s torakalne strane, te peritoneumom s abdominalne strane. Kada je plućni parenhim iznad ošita normalno ispunjen zrakom, dolazi do zrcalnoga prikaza jetre ili slezene iznad ošita. Prisustvo zrcalne slike, premda u stvari artefakt ("mirror artifact"), siguran je dokaz prisustva zraka u plućima i odsustva pleuralnoga izljeva iznad ošita (Slika 2.). Na granici između pleure i zrakom ispunjenoga plućnoga parenhima dolazi pri respiracijskom gibanju do pojave vrpčastoga reverberacijskog odjeka ("comet-tail artifact"), što je normalan nalaz i može se vidjeti jedino na granici visceralne pleure i zrakom ventiliranih alveola (3).



SLIKA 1.

Normalan ultrazvučni izgled pleuralnoga prostora A) Presjek u longitudinalnoj ravnini, okomito na pravac pružanja rebara. Hiperehogeni odjek rebara (R) te distalna akustična sjena (S). Normalna visceralna pleura i granica prema zrakom ispunjenom plućnom parenhimu (strijelice) smještena je cm niže od površine rebara.

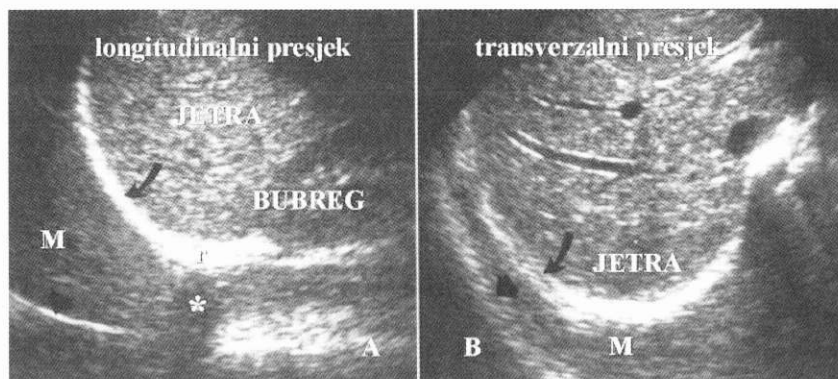
B) Presjek u transverzalnoj ravnini. U interkostalnom prostoru prikazuje se zakrivljena visceralna pleura (strijelice), potvrđena opservacijom "gliding sign". Artefakti reverberacije niže od pleure (R).

PICTURE 1.

Normal ultrasound view of pleural space A) Cross-section view in the longitudinal plane, vertically to the direction of ribs extension. Hyperechogenic costal echo (R) and distal acoustic shadow (S).

Normal visceral pleura and the border towards air-filled pulmonary parenchyma (arrows) is located one centimeter below the surface of the ribs.

B) Cross-section in the transversal plane. In the intercostal space curved visceral pleura is visible (arrows), confirmed by "gliding sign" observation. Reverberation artefacts are lower than pleura (R).



SLIKA 2.

Normalan ultrazvučni izgled pleuralnoga prostora abdominalnim pristupom A) Longitudinalni presjek kroz jetru i bubrež, usmjeren k ošitu. Svijetla, zakrivljena, hiperehogeno je zona (zakrivljena strijelica) ošit s granicom prema zrakom ispunjenom plućnom parenhimu. Artefakt zrcaljenja jetre (M), te ošita (glavica strijelice), prikazani iznad ošita. Rebra (R), s tipičnim popratnim akustičkim sjenama (zvjezdica).

B) Transverzalni presjek kroz jetru s artefaktom zrcaljenja jetre (M) i ošita (glavica strijelice). Artefakt je zrcaljenja indirektni dokaz nepostojanja pleuralnog izljeva iznad ošita.

PICTURE 2.

Normal ultrasound view of pleural space with abdominal approach A) Longitudinal cross-section through liver and kidney, directed towards the diaphragm. Light, curved, hyperechogenic zone (curved arrow) is diaphragm with border towards air-filled pulmonary parenchyma. Liver mirroring artefact (M), as well as diaphragm mirroring artefact (arrowhead), displayed above the diaphragm.

Ribs (R), with typical accompanying acoustic shadows (asterisk).

B) Transversal cross-section through liver with liver mirroring artefact (M) and diaphragm mirroring artefact (arrowhead). Mirroring artefact is implicit evidence of absence of pleural effusion above the diaphragm.

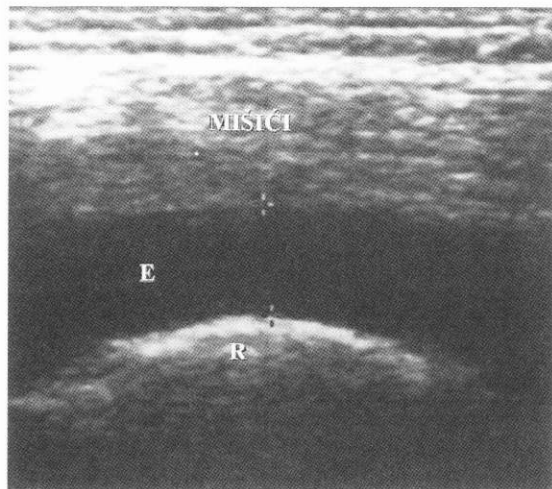
ULTRAZVUČNA MORFOLOGIJA PLEURALNIH BOLESTI

A) PLEURALNI IZLJEV

Prethodno učinjena radiografija ili CT torakalnih organa pokazuje lokalizaciju pleuralne lezije i vodič su za ultrazvučnu analizu i korelaciju nalaza.

Direktnim interkostalnim pristupom moguće je otkriti i minimalne količine pleuralnog izljeva. Većina je pleuralnih izljeva anehogena i razdvaja parijetalnu od visceralne pleure. Parijetalna pleura se prepoznaje po nenoj lokalizaciji jedan cm ispod rebara. Visceralna pleura prepoznaje se po gibanju pluća tijekom respiracije.

Ultrazvučni su znaci pleuralnoga izljeva hipoehogeno tekućina koja razdvaja parijetalnu i visceralnu pleuru, flotirajući ehogeni partikli, pokretna septa unutar pleuralnoga prostora te pokreti

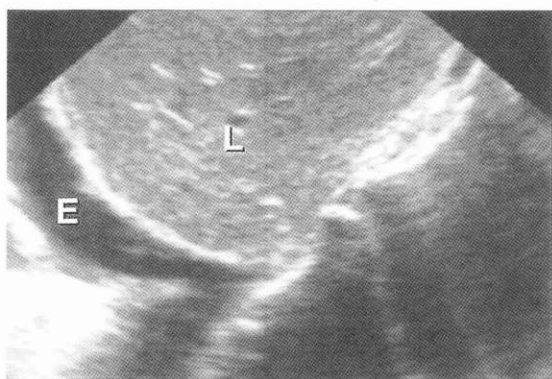


SLIKA 3.

Pleuralni izljev direktnim interkostalnim pristupom. Presjek učinjen u interkostalnom prostoru prikazuje pleuralni izljev kao hipoehogenu zonu (E), koja razdvaja parijetalnu i visceralnu pleuru. Interkostalni mišići te artefakti reverberacije (R).

PICTURE 3.

Pleural effusion with direct intercostal approach. Cross-section performed in the intercostal space shows pleural effusion as hypoechogenic zone (E), which separates parietal and visceral pleura. Intercostal muscles and reverberation artefacts (R).

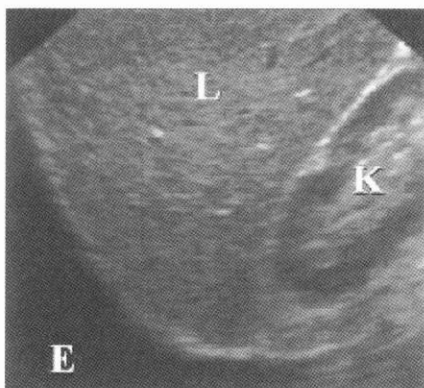


SLIKA 4.

Pleuralni izljev (E). Hipoehogena zona iznad ošita vidljiva abdominalnim pristupom kroz jetru (L).

PICTURE 4.

Pleural effusion (E). Hypoechogenic zone above diaphragm visible by means of abdominal approach through liver (L).



SLIKA 5.

Anehogena zona pleuralnoga izljeva iznad ošita (E) na presjeku učinjenom u abdominalnom pristupu kroz jetru (L) i desni bubreg (K) sektorskom sondom 3.5 MHz.

PICTURE 5.

Anechogenic zone of pleural effusion above the diaphragm (E) in cross-section performed by abdominal approach through liver (L) and right kidney (K) by means of sector tube 3.5 MHz.

plućnoga parenhima unutar tekućine. Kvantitativna procjena količine pleuralne tekućine radi se mjerenjem distance između površine pluća i torakalne stijenke u ležećem položaju i maksimalnoj inspiraciji. Distanca od 40 mm odgovara količini tekućine od 1000 ml (Slika 3.).

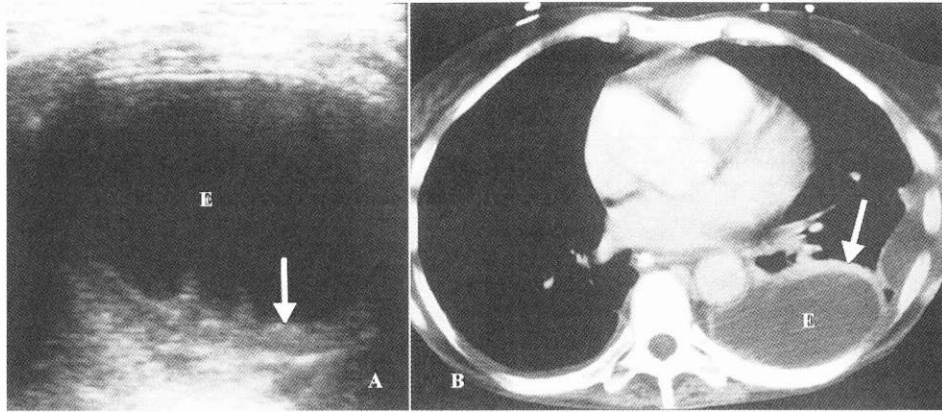
Abdominalnim pristupom vidi se hipoehogena tekućina iznad ošita uz prikaz unutrašnjosti toraksa kroz kolekciju tekućine. Ostali su znaci pleuralnoga izljeva odsustvo zrcalne slike jetre i slezene iznad ošita, inverzija ošita zbog velike količine tekućine. Spomenimo još da pleuralni izljev mijenja oblik pri respiraciji te postojanje color Doppler signala unutar pleuralne tekućine za vrijeme respiracije ili srčane akcije ("fluid-color sign"), kao dodatnu potvrdu postojanja pleuralnog izljeva (Slika 4.).

Pleuralna tekućina može biti a) transudat ili b) eksudat.

a) Transudat je ultrafiltrat plazme koji nastaje kao posljedica disbalansa homeostatskih snaga koje kontroliraju kretanje tekućina na pleurama. To rezultira povećanjem kapilarnoga hidrostatskoga tlaka ili smanjenjem koloidosmotskoga tlaka. Karakterizira ga niski sadržaj proteina i normalne pleure, a ultrazvučno je uvijek anehogenoga izgleda. Uzroci transudativnoga pleuralnoga izljeva su ovi:

- porast hidrostatskoga tlaka (kongestivno srčano zatajivanje, opstrukcija VCS, konstriksijski perikarditis i dr.)
- pad koloidosmotskoga tlaka (ciroza jetre s ascitesom, peritonejska dijaliza, hipoalbuminemija, hipotireoidizam, opstrukcija urinarnoga trakta i dr.).

b) Eksudat je tekućina s visokim sadržajem proteina i drugih sastojaka krvi. Pleure su upalno ili neoplastički ledirane (1).

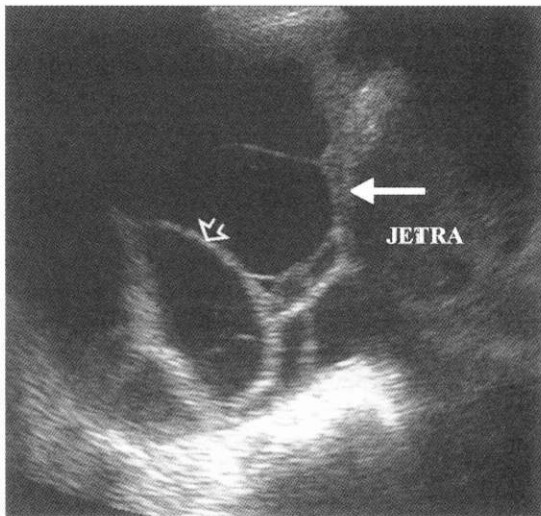


SLIKA 6.

Transverzalni UZ (A) te CT presjek (B) prikazuju inkapsuliranu tekuću kolekciju u pleuralnom prostoru (E). Heteroehogeni sadržaj uz početna septiranja unutar kolekcije. Zadebljanje pleure (strjelice) vidljivo i na UZ i CT presjeku. Radi se o empijemu pleure.

PICTURE 6.

Transversal ultrasound (A) and the CT cross-section (B) show encapsulated liquid collection in pleural space (E). Heteroechoegenic content with initial septation within the collection. Thickening of the pleura (arrow) visible by means of ultrasound and CT cross-section. This is a case of pleural empyema.



SLIKA 7.

Abdominalni pristup kroz jetru. Mrežasto septiran pleuralni izljev. Zadebljana pleura (strjelica), te septa (otvorena strjelica).

PICTURE 7.

Abdominal approach through liver. Reticularly septated pleural effusion. Thickened pleura (arrow), and septum (open arrow).

Pleuralni izljev koji je anehogen može biti i transudat i eksudat. Otprilike jedna polovica anehogenih izljeva su eksudati. Međutim, tekućina koja je ehogena s flotirajućim ehodenzitetima, septima, fibrinskim nitima, pleuralnim nodulima ili zadebljanjem pleure više od tri mm je eksudat.

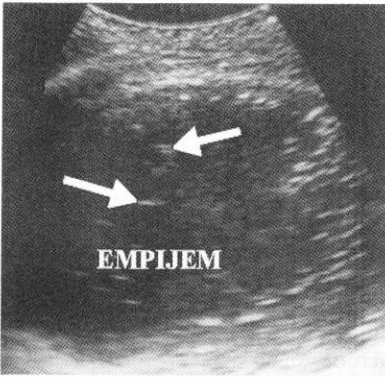
Uzroci eksudata su infekcije (empijem, tuberkuloza, pneumonija-parapneumonični izljev), tumori kao što su pleuralne metastaze tumora pluća, dojke, želuca, jajnika, pleuralni mezoteliom, bronhogeni karcinom, limfom, te vaskularne, kolageno-vaskularne i abdominalne bolesti i dr.

Za određivanje prirode pleuralnoga izljeva ultrazvukom predložena je i subklasifikacija pleuralnih izljeva na sljedeće:

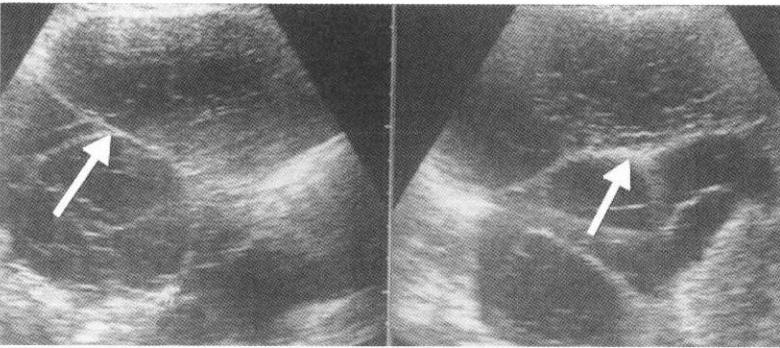
- anehogene - vidljiva anehogena zona između visceralne i parijetalne pleure (Slika 5.)
- kompleksne neseptirane - heterogeni ehogeni materijal prisutan unutar anehogenoga pleuralnoga izljeva (Slika 6.)
- kompleksne septirane - fibrinske niti ili septa flotiraju unutar anehogenoga pleuralnoga izljeva (Slika 7.)
- homogeno-ehogene - homogeno-ehogena zona vidljiva između parijetalne i visceralne pleure (Slika 8. i Slika 9.).

Pleuralni izljev često nije moguće razlikovati od solidnoga tkiva unutar pleuralnoga prostora ako je tekućina ehogena. S druge strane pleuralno zadebljanje ili pleuralna masa može biti anehogena i teško razlikovana od pleuralnoga izljeva. Ultrazvučne značajke koje ukazuju da je pleuralna lezija tekućina koja može biti aspirirana uključuju promjenu oblika pri respiraciji, flotirajuće ehodenzitete unutar tekućine, prisustvo septa koja se gibaju pri respiraciji, "fluid-color sign". U nekim slučajevima ultrazvučno razlikovanje nije moguće te se mora poduzeti torakocenteza radi konačnoga rješenja dileme (2,3).

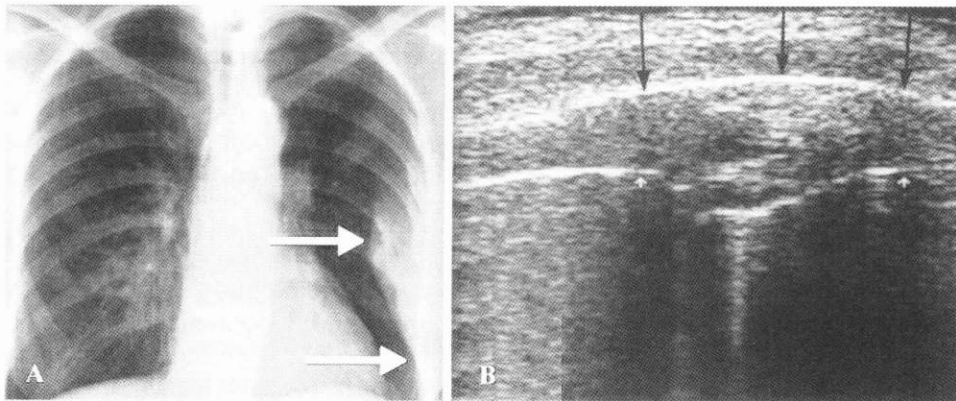
Zbog povoljne raspoloživosti i relativno lake upotrebe UZ je postao glavna slikovna metoda u određivanju postojanja i prirode pleuralnoga izljeva te u vođenju aspiracijske punkcije. Parapneumonični izljev je eksudativni pleuralni izljev udružen s pneumonijom ili plućnim apscesom. Visceralna pleura je inflamirana te upalne stanice i tekućina izlaze u pleuralni prostor. Može se komplicirati empijemom. Prolazeći kroz fibropurulentni stadij empijem i parapneumonični izljev, mogu u finalnom stadiju organizacije oblikovati krutu ljusku oko pluća zvanu pleuralna ljuska.



SLIKA 8.
Ehogena tekućina pleuralnoga empijema s vidljivim mjehurićima zraka (strjelice).
PICTURE 8.
Echogenic fluid of pleural empyema with visible air vesicles (arrows).



SLIKA 9.
Pleuralni izljev, kompleksno septiran (strjelice) i ehogen. Citološka analiza otkrila je metastaze ovarijskoga karcinoma.
PICTURE 9.
Pleural effusion, complexly septated (arrows) and echogenic. Cytological analysis has detected ovarian cancer metastases.



SLIKA 10.
Pregledni rentgenogram torakalnih organa (A) - vidi se lijevo marginalno zadebljanje pleure. UZ (B) pokazuje difuznu pleuralnu fibrozu izoehogene strukture uzrokovanu inaktivnom tuberkulozom. Strjelice.

PICTURE 10.
Overviewing roentgenogram of thoracic organs (A) - a left marginal thickening of pleura is visible. Ultrasound (B) shows diffuse pleural fibrosis of isoechogenic structure, caused by inactive tuberculosis. Arrows.

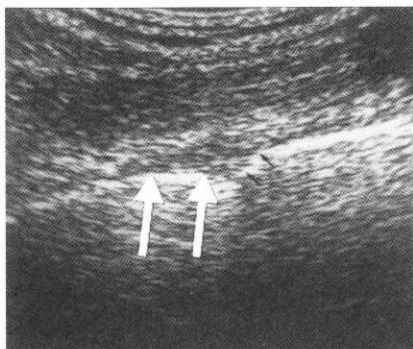
Pleuralni empijem, pleuralna hemoragija i hilotoraks su homogeno ehogeni izljevi. Ehogenost je uzrokovana korpuskularnim elementima (eritrociti, upalne stanice, masne kapljice, zračni mjehurići). Međusobna diferencijacija ovih entiteta pomoću UZ nije moguća (2, 3).

B) PLEURALNO ZADEBLJANJE I FOKALNI PLEURALNI TUMORI

a) Difuzno pleuralno zadebljanje ukazuje na pleuralnu fibrozu (fibrotoraks, pleuralna ljuska) ili pleuralni malignitet. Difuzna pleuralna fibroza rezultat je najčešće eksudativnoga pleuralnoga izljeva, izljeva vezanog uz azbestozu hemotoraksa ili empijema, a zahvaća visceralnu pleuru koja čvrsto uokviruje pluća i dovodi do restrikcije ventilacije. Metastatske bolesti dovode do

difuznoga lobuliranoga pleuralnoga zadebljanja ili diskretnih multiplih pleuralnih masa. Kalcifikacije udružene s difuznim zadebljanjem pleure sugeriraju tuberkulozu ili empijem kao uzrok. Ultrazvukom se prikazuje solidno, glatko ili lobulirano pleuralno zadebljanje koje odmiče zrakom ispunjeni plućni parenhim. Pleuralno zadebljanje mnogo bolje je vidljivo kad postoji pleuralni izljev (Slika 10.).

b) Fokalna su pleuralna zadebljanja pleuralni plakovi, a ukazuju na fibrozu koja je rezultat upale. Uzroci su pleuralnih plakova pneumonija, izloženost azbestu, plućni infarkti, trauma, kemijska pleurodeza i uzimanje nekih lijekova. Ultrazvučno izgledaju kao glatka, eliptična, hipoehogena pleuralna zadebljanja. Plakovi koji su posljedica izloženosti azbestu obično zahvaćaju parijetalnu pleuru. Pleuralni plakovi visceralne pleure razlikuju

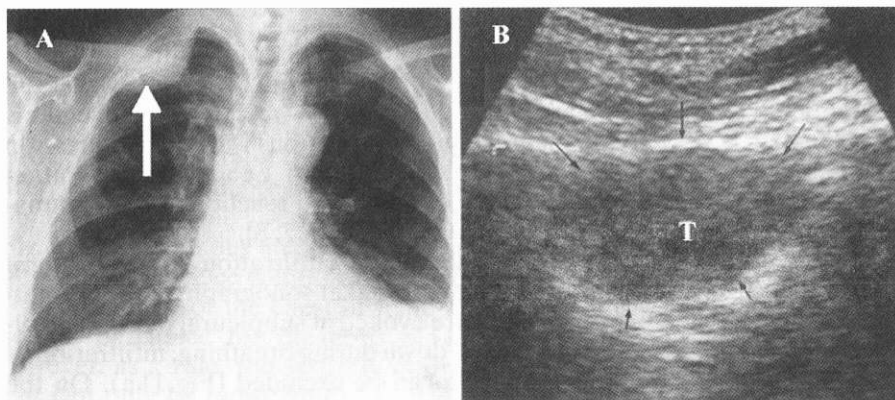


SLIKA 11.

Isoehogeni pleuralni plak s napinjanjem pleure prikazan u direktnom interkostalnom pristupu kroz interkostalni prostor (strjelice).

PICTURE 11.

Isoechogenic pleural plaque with straining of pleura shown with direct intercostal approach through intercostal area (arrows)

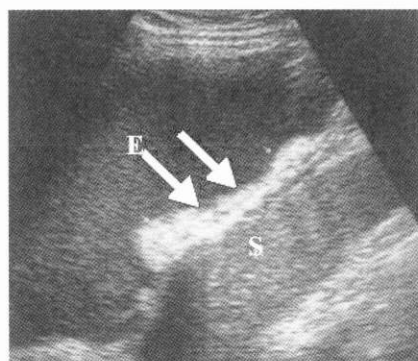


SLIKA 12.

Pregledni rentgenogram torakalnih organa (A): Desno apikomarginalno, subpleuralno vidi se lezija za koju se naknadnim UZ pregledom (B) otkrije da pripada plućima. Parijetalna je pleura očuvana. Gibanje tumora s respiracijom isključuje infiltraciju parijetalne pleure. Citološki je nalaz bio bronhogeni karcinom.

PICTURE 12.

Overviewing roentgenogram of thoracic organs (A): On the right side, apicomarginally, subpleurally, a lesion is visible, which was identified to belong to lungs by means of subsequent ultrasound examination (B). Parietal pleura is well-conserved. Tumor movement caused by respiration excludes infiltration of parietal pleura. Cytological finding was bronchogenic carcinoma.



SLIKA 13.

Pleuralni izljev (E) s lokaliziranom fibroznom lezijom pleure (strjelice). Slezena (S).

PICTURE 13.

Pleural effusion (E) with localized fibrous lesion of pleura (arrows). Spleen (S).

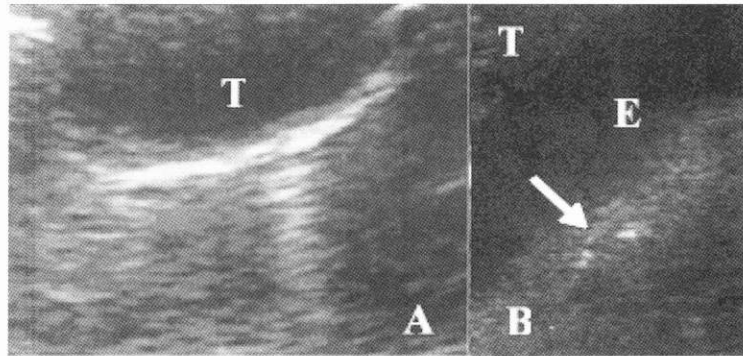
se od plakova parijetalne pleure opserviranjem znaka klizanja ("gliding sign"). Kalcificirani su pleuralni plakovi nepravilni, ehogeni i proizvode karakterističnu akustičku sjenu (Slika 11.). Jedna od najvažnijih uloga UZ je određivanje precizne lokalizacije pleuralne lezije (ekstrapleuralna, pleuralna ili parenhimska), određivanje proširenosti lezije, procjena neoplastične infiltracije parijetalne i visceralne pleure te karakterizacija prirode lezije (solidna, cistična, kompleksna) (Slika 12.).

c) Osim plakova, pleura može biti sijelo benignih pleuralnih tumora (lipomi, fibromi, neurogeni tumori), koji su ultrazvučno najčešće visoke ili miješane ehogenosti (Slika 13.).

C) PLEURALNE METASTAZE

Metastaze čine većinu malignih neoplazmi koje zahvaćaju pleuru. Česti su uzrok pleuralnog izljeva odmah iza kongestivne srčane slabosti. Pleuralni je izljev udružen s malignom bolesti rezultat:

- implantacije malignih stanica na pleuru iz karcinoma pluća, dojke ili probavnoga sustava
- opstrukcije pleuralnih ili pulmonalnih limfnih sudova (limfom, plućni karcinom)
- opstrukcije plućnih vena (plućni karcinom)
- slobodnoga širenja malignih stanica u pleuralni prostor (plućni karcinom i karcinom dojke)

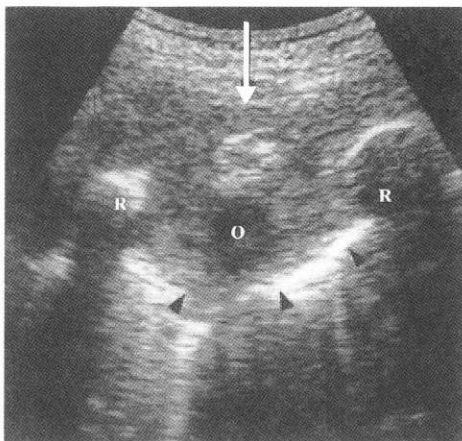


SLIKA 14.

A) UZ prikaz pleuralne metastaze (T) karcinoma dojke bez pleuralnoga izljeva i B) pleuralne metastaze (T) karcinoma pluća s pleuralnim izljevom (E).

PICTURE 14.

A) US view of pleural metastases (T) in breast cancer without pleural effusion and B) pleural metastases (T) in lung cancer with pleural effusion (E).

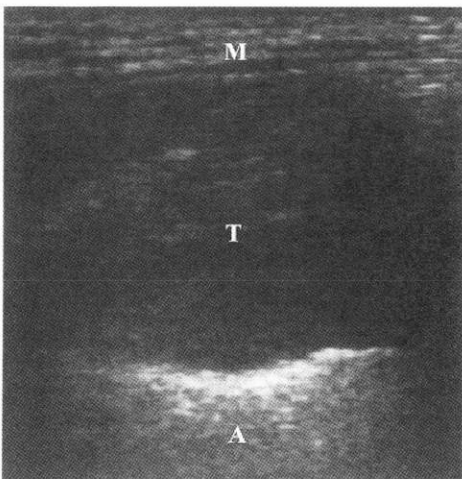


SLIKA 15.

UZ prikaz metastaze faringealnoga karcinoma, ekstrapleuralnoga smještaja (strjelica), koja napinje parijetalnu i visceralnu pleuru bez znakova infiltracije (glavice strjelica). Osteolitička destrukcija rebra (O).

PICTURE 15.

US view of pharyngeal carcinoma metastases, located extrapleurally (arrow), which strain parietal and visceral pleura without any signs of infiltration (arrowheads). Osteolytic destruction of ribs (O).



SLIKA 16.

UZ prikaz heteroehogene tumorske mase (T) koja potiskuje plućni parenhim i zahvaća interkostalne mišiće (M). Artefakti reverberacije (A). Mezoteliom pleure.

PICTURE 16.

US view of heteroechoic tumor mass (T) which presses the pulmonary parenchyma and affects intercostal muscles (M). Reverberation artefacts (A). Pleural mesothelioma.

- opstrukcije duktus toracikusa koja rezultira hiloznim izljevom (limfom); (Slika 14.).

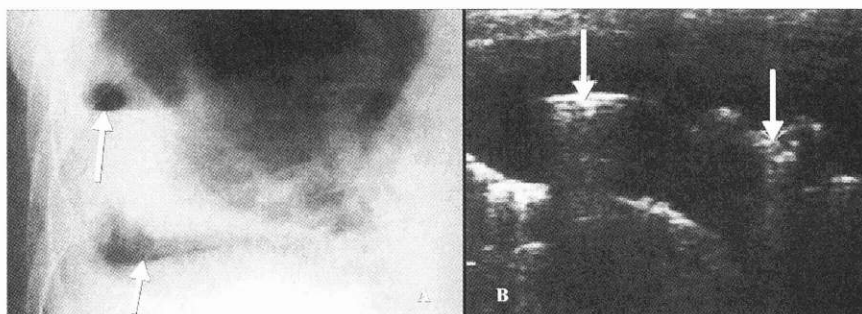
Ultrazvučni nalaz koji sugerira pleuralnu metastazu je solidni nodus, cirkumferentno ili nodularno zadebljanje pleure, pleuralno zadebljanje deblje od cm, te pleuralno zadebljanje koje zahvaća medijastinalnu parijetalnu pleuru.

Općenito metastaze prvo postaju manifestne kao pleuralni izljev. CT i UZ imaju nisku dijagnostičku vrijednost u potvrdi pleuralne metastaze, zato što je većina pleuralnih metastaza manja od mm

te ih se ne može detektirati (Slika 15.). Konačna dijagnoza pleuralne metastatske bolesti obično zahtijeva citologiju pleuralnoga izljeva, pleuralnu biopsiju ili čak eksplorativnu torakotomiju (2, 3).

D) PLEURALNI MEZOTELIOM

Maligni pleuralni mezoteliom je rijetka neoplazma koja čini manje od 5% svih malignoma pleure. Ultrazvučno izgleda kao difuzno pleuralno zadebljanje ili masa hipohogenoga karaktera,

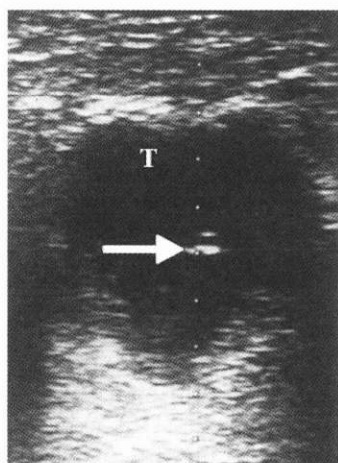


SLIKA 17.

Rentgenogram torakalnih organa (A): hidropneumotoraks. UZ prikaz aerolikvidnih razina (B), kao osnovne značajke hidropneumotoraksa. Strjelice.

PICTURE 17.

Roentgenogram of thoracic organs (A): hydropneumothorax. US view of airfluid levels (B), as primary characteristic of hydropneumothorax. Arrows.



SLIKA 18.

UZ perkutana biopsija hipoehogenoga pleuralnoga tumora (T). Vrh igle za biopsiju (strjelica). Bronhogeni karcinom.

PICTURE 18.

US percutaneous biopsy of hypoechoic pleural tumor (T). Biopsy needle point (arrow). Bronchogenic carcinoma.

iregularne, lobulirane granice prema susjednom plućnom parenhimu. Izljev, kao i udruženost izloženosti azbestu te fatalan ishod bolesti prisutni su u 80% slučajeva. Nodularno i nepravilno difuzno zadebljanje pleure javlja se u 86% slučajeva. U odsustvu pleuralnoga izljeva može biti teško diferencirati maligni mezoteliom od uznapredovale difuzne pleuralne fibroze koja izgleda kao izoehogeno ili hipoehogeno pleuralno zadebljanje. Kalcifikacije pleure postoje u 20% slučajeva. U 25% slučajeva bolest se prezentira kao fokalna pleuralna masa. Destrukcija rebara javlja se u uznapredovalej bolesti (Slika 16.). U većini slučajeva UZ vođena biopsija može biti upotrijebljena za potvrdu dijagnoze (2, 3).

E) PNEUMOTORAKS

Pneumotoraks može biti spontani, traumatski ili jatrogeni. Posebna vrsta pneumotoraksa je tenzijski pneumotoraks. UZ, teoretski gledano, čini se nemogućim razlikovati zrak u plućima i zrak u pleuralnom prostoru. Pa ipak, odsustvo visceralnoga pleuralnoga gibanja i "comet-tail artefakta" ili nestanak ranije viđene pleuralne lezije tijekom intervencijskoga zahvata sigurni su ultrazvučni znaci pneumotoraksa. Konvencionalna radiografija ostaje i dalje metoda izbora za dijagnozu pneumotoraksa. Kod istodobnog prisustva i tekućine i zraka u pleuralnom prostoru moguće je identificirati aerolikvidne razine - hidropneumotoraks (Slika 17.).

INVAZIVNI ULTRAZVUČNO VOĐENI ZAHVATI NA PLEURALNOM PROSTORU

Ultrazvuk je postao metoda izbora za vođenje mnogih zahvata na pleuralnom prostoru.

a) Dijagnostička pleuralna punkcija vođena UZ s uzimanjem uzorka za citološku, bakteriološku i histološku analizu provodi se uvijek ako je klinički vođeni zahvat neuspješan ili se procjenjuje da bi bio težak. UZ daje zahvatu točnost i sigurnost. Broj komplikacija, u prvom redu pneumotoraksa, smanjuje se s 18% u klinički vođenih na 3% u UZ vođenih zahvata. Vitalne strukture, kao srce i aorta, identificiraju se i izbjegavaju. Optimalna je pozicija bolesnika pri dijagnostičkoj pleuralnoj punkciji sjedeći položaj. Mjesto je punkcije interkostalni prostor uz čuvanje neurovaskularnih elemenata (Slika 18.).

Pleuralna biopsija mase ili zone fokalnoga zadebljanja pleure skrivene pleuralnom efuzijom pod ultrazvučnom kontrolom osigurava uzorak za histološku analizu lezije.

b) Terapijska drenaža simptomatskih pleuralnih izljeva rješava bolesnika boli, otežanoga disanja i hipoksemije. Da bi ponovljene punkcije učinili nepotrebnim, često se unutar pleuralnog prostora ostavlja fleksibilni kateter koji minimalno traumatizira plućni parenhim. Simptomi slabe ili nestaju drenažom većega dijela ili cjelokupnoga pleuralnoga izljeva. Ako je pleuralni izljev veliki, dozvoljena je evakuacija samo 1000 ml tekućine u

jednom činu. Evakuacija veće količine tekućine može dovesti do komplikacija zbog nagloga pomaka medijastinuma (akutni plućni edem, šok, vazovagalna sinkopa). Terapijski zahvat može biti nastavak dijagnostičkog postupka. Kad je drenaža kompletna, uklanja se kateter. Odmah nakon zahvata te 4 sata nakon zahvata učini se kontrolna radiografija radi otkrivanja eventualne komplikacije (pneumotoraksa).

Kateterska drenaža kompliciranih pleuralnih efuzija s ultrazvučnim vođenjem lakše je izvediva, uzrokuje manje komplikacija, manje je neugodna za bolesnika i uspješnija u odnosu na kiruršku drenažu.

Kada je dnevna drenaža tekućine manja od 10 ml, kateter se uklanja. Moguća je transkateterska instilacija urokinaze ili streptokinaze za otapanje fibrinskih membrana s ciljem olakšavanja drenaže.

c) Skleroza pleuralnoga prostora s ciljem sprječavanja malignih recidivirajućih pleuralnih izljeva i oslobađanja bolesnika od često jako izraženih simptoma (bol, dispneja, kašalj), zahvat je koji se nastavlja na terapijski invazivni zahvat (drenažu). Skleroza rađena kemijskim supstancijama zove se kemijska pleurodeza. U tu svrhu koriste se sterilni talk, doksiciklin, tetraciklin i minocilin (2).

Komplikacije invazivnih zahvata na pleuralnom prostoru su ove: pneumotoraks, hemotoraks, infekcija pleuralnoga prostora, neodgovarajući plasman igle ili katetera u jetru, slezenu, pluća ili bubrege te edem pluća zbog evakuacije prevelike količine pleuralne tekućine (2).

ZAKLJUČAK

Ovisno o kliničkom nalazu i nalazu konvencionalne radiografije, optimalna metoda za daljnju evaluaciju bolesti pleure je UZ ili CT. MR ima ograničenu ulogu u procjeni bolesti pleure.

Za daljnju evaluaciju pleuralnih izljeva nepoznatoga porijekla UZ vođena aspiracija pleuralne tekućine te citološka analiza su metode izbora. Ako je nalaz citologije negativan, slijedi CT prije eventualnih većih invazivnih zahvata (eksplorativna torakotomija).

Prednost CT je u analizi svih dijelova pleure posebice medijastinalne, u analizi difuzne pleuralne bolesti te u boljoj analizi subpleuralnih plućnih lezija.

CT ima prednost u analizi fokalnih lezija jer može ograničiti pulmonalnu komponentu pleuralne lezije. Ultrazvuk je nadmoćan u analizi invazije parijetalne pleure od strane parenhimskih plućnih tumora, omogućava laku pleuralnu punkciju, biopsiju mase ili difuznoga pleuralnoga zadebljanja.

UZ je metoda izbora u vođenju pleuralnih drenažnih zahvata, posebice ako se radi o septiranim, odnosno inkapsuliranim pleuralnim izljevimima.

LITERATURA

1. Lange S, Walsh G. Radiology of Chest Diseases. (2. izd.) Stuttgart-New York: Thieme-Verlag; 1998.
2. Rumack CM, Wilson SR, Charboneau WJ. Diagnostic ultrasound. (2. izd.) St. Louis: Mosby; 1998.
3. Wernecke K: Ultrasound study of the pleura. *Europ Radiol* 2000; 10: 1515-23.

POTENTIALS OF ULTRASOUND DIAGNOSTICS IN PLEURAL DISEASES

Franjo Katić
University Hospital Osijek
Radiology Department

ABSTRACT

Along with the conventional radiology, other diagnostic procedures also play significant role nowadays. Those diagnostic procedures are US and CT, whereas MR imaging has limited potentials.

The article discusses normal ultrasound finding of pleura and pleural space and its comparison with CT-findings, as well as the most common pleural diseases. Ultrasound is also important for distinguishing between unclear cases, regardless whether it concerns alterations of pleura and/or alterations of pulmonary parenchyma, as well as the distinguishing between subpulmonary and subphrenic processes.

For these purposes ultrasound can be used with intercostal or abdominal approach.

Pleural effusions are anechogenic or hyperechogenic, they divide visceral pleura from parietal pleura, therefore, according to measurement of that distance a quantitative assessment/evaluation of amount of pleural effusion can be made.

If it is not possible to distinguish pleural effusion from solid tissue in pleural space, ultrasound-guided needle puncture can be performed. Ultrasound enables detection of diffuse and focal thickenings, as well as pleural tumors, i.e. metastasis and pneumothorax. It is particularly important to mention the use of ultrasound in target diagnostic or therapeutic procedures.

Key words: pleura, ultrasound diagnostics