

Neinvazivna dijagnostika patologije abdominalne aorte

Zdravko Ivezić i Damir Štimac

Klinička bolnica Osijek

Pregledni rad

UDK 616.136-073.7

Prispjelo: 25. listopada 2001.

U radu su opisane neinvazivne dijagnostičke radiološke metode prikaza patologije abdominalne aorte. U bolesnika koji boluju od renalne insuficijencije ili ako postoji veći rizik nastanka komplikacija aplikacijom kontrastnoga sredstva, invazivne su dijagnostičke vaskularne radiološke metode kontraindicirane.

Ultrazvuk je metoda izbora za otkrivanje i praćenje razvoja aneurizmi abdominalne aorte te za dijagnozu disekcije.

Colour Doppler je metoda izbora za dijagnozu hemodinamski značajne stenoze i okluzije.

CT je metoda izbora za dijagnozu ruptur aneurizme ali kao i MR može poslužiti za točniju dijagnozu aneurizme (lokalizacija, dužina, širina, odnos prema renalnim i ilijačnim arterijama).

Navedene dijagnostičke metode pojavljuju se kao neinvazivna alternativa konvencionalnoj kontrastnoj angiografiji.

Ključne riječi: abdominalna aorta, neinvazivna dijagnostika

UVOD

Invazivne dijagnostičke vaskularne radiološke metode, kao što su konvencionalna angiografija i DSA (digitalna suptrakcijska angiografija) zahtijevaju punkciju arterije ili vene i gotovo redovito selektivni plasman katetera. Pri tome uvijek postoji značajni rizik nastanka komplikacija uzrokovan aplikacijom kontrastnoga sredstva i traumom krvne žile (2, 5).

Sredinom sedamdesetih godina, pojavom ultrazvučnih uređaja i CT-a, počinje razvoj neinvazivne dijagnostike vaskularne patologije. U novije vrijeme pojava MR (magnetne rezonancije) i CD (Colour Doppler) dodatni je novi potencijal u neinvazivnoj vaskularnoj dijagnostici.

ANATOMIJA, INDIKACIJE I METODE PREGLEDA

Normalni promjer abdominalne aorte je do 3 cm, a statistički je dokazano da je u 95% pregledanih muškaraca i žena promjer manji od 2.3, odnosno 1.9. U starijoj životnoj dobi (7. i 8. desetljeće života) dolazi do fiziološkoga povećanja promjera abdominalne aorte i do 25% (6).

Glavne indikacije za pregled abdominalne aorte su ove:

- Pulzirajuća masa u abdomenu
- Bol u abdomenu
- Auskultatorni šum u abdomenu
- Kompromitirana hemodinamika u arterijama donjih ekstremiteta (klaudikacije).

Tijekom pregleda abdominalne aorte potrebno je vizualizirati unutrašnjost aorte i njezinih glavnih ogranaka (izgled kontura stijenke, debljinu stijenke, prisutnost eventualnih muralnih tromba). Također je potrebno uočiti i opisati eventualne ateromatozne stenoze, aneurizme, disekcije ili drugu patologiju aorte, te pregledati susjedne organe i strukture (5,6).

Najčešće bolesti abdominalne aorte mogu se svrstati u tri skupine:

1. stenotičko-okluzivne
2. aneurizme
3. disekcije.

1. Stenotičko-okluzivne bolesti

Najčešća je patologija unutar ove skupine:

- a. ateroskleroza
- b. retroperitonealna fibroza
- c. kongenitalna koarktacija

a. Ateroskleroza

Ateroskleroza je česta u abdominalnoj aorti, gdje najčešće zahvaća njezin infrarenalni dio. Incidencija raste sa životnom dobi, a kao mogući faktori rizika navode se muški spol, pušenje, dijabetes melitus, arterijska hipertenzija, hiperlipidemija i hiperlipoproteinemija. Svi navedeni faktori rizika pogoršavaju bolest i dovode do nastanka kalcifikacija i ulceracija.

Aterosklerotske promjene prikazuju se na UZ kao hiperehogene zone u području stijenke krvne žile (Slika 1.).

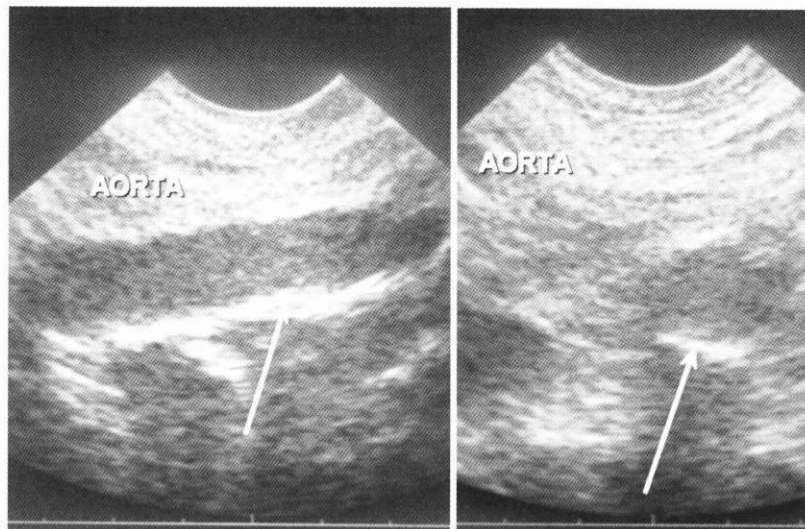
Na CT prikazu aterosklerotske promjene predočavaju se kao neravnine kontura te kao hiperdenzne zone koje predstavljaju kalcifikate (Slika 2.). Na MR prikazu također se prikazuju kao neravnine kontura, dok se kalcifikati prikazuju hipointenznim signalom u T1 i T2 mjerenim vremenima (5,6,8).

Aterosklerotske promjene mogu dovesti do nastanka stenoze krvne žile, što se može uspješno dijagnosticirati Colour Doppler metodom. Na mjestu stenoze krvne žile dolazi do povećanja brzine protoka, kako bi jednaki volumen krvi prošao kroz smanjeni promjer krvne žile. Neposredno iza stenoze nastaje turbulencija krvi zbog gubitka kinetičke energije i vibracije stijenke krvne žile te značajnog pada brzine protoka (Slika 3.).

U rijetkim slučajevima aterosklerotske promjene mogu dovesti do sindroma Leriche - potpune okluzije najčešće distalnoga dijela abdominalne aorte i početnoga dijela ilijačnih arterija (Slika 4. i 5.) (2,3,6,9).

b. Retroperitonealna fibroza

Retroperitonealnu fibrozu karakterizira proliferacija fibroznoga tkiva u retroperitonealnoj šupljini. Ona može potpuno okruživati aortu, donju šuplju venu i uretere. Može biti primarna - idiopats-

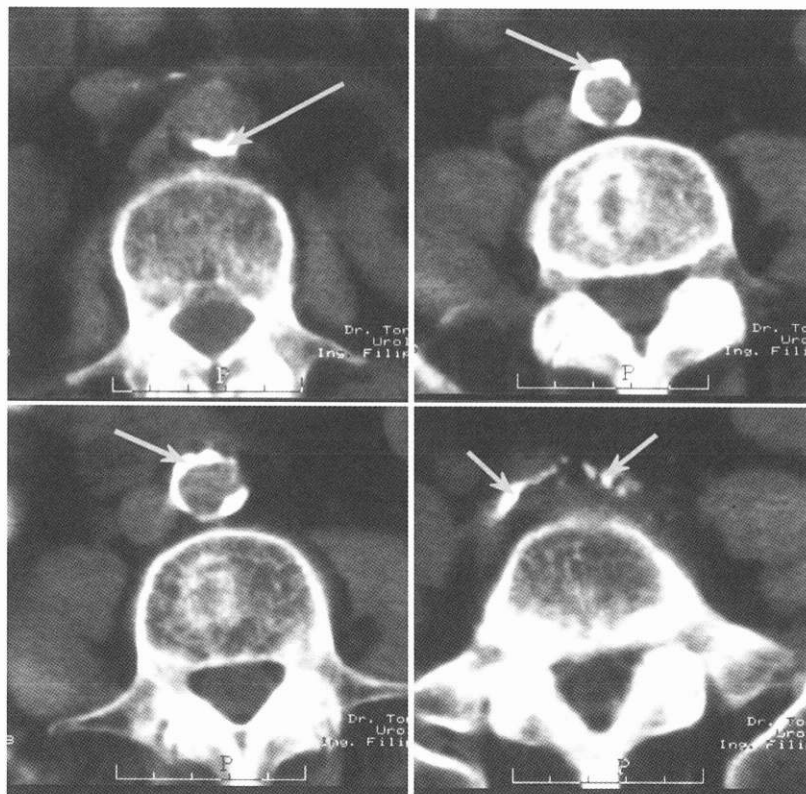


SLIKA 1.

Uzdužni (A) i poprečni (B) UZ prikaz abdominalne aorte s vidljivim aterosklerotskim promjenama u vidu hiperehogenih zona (strjelice).

PICTURE 1

Longitudinal (A) and transversal (B) US view of the abdominal aorta with visible atherosclerotic alterations in form of hyperechogenic zones (arrows).

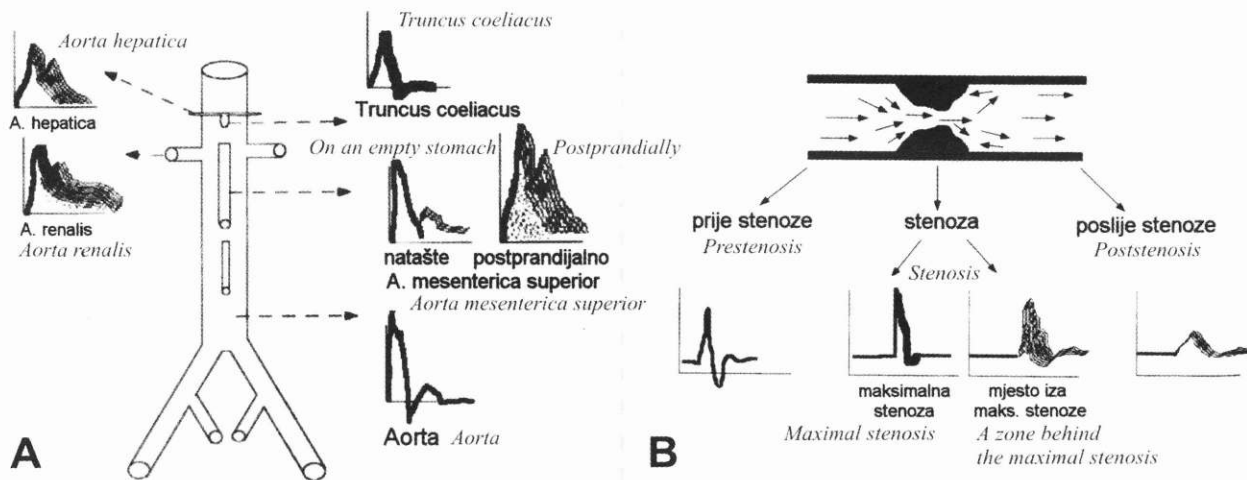


SLIKA 2.

Nativni CT prikazi abdominalne aorte i ilijačnih arterija s izrazitim kalcifikacijama u stijenci (strjelice).

PICTURE 2

Native CT views of the abdominal aorta and iliac arteries with distinct calcifications in the wall (arrows).

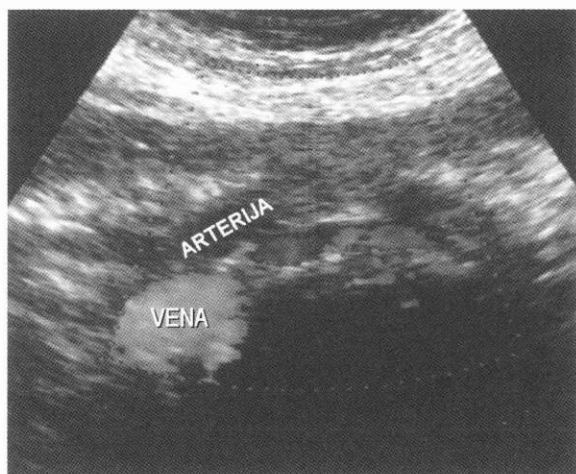


SLIKA 3.

Shematski prikaz izgleda normalnih doplerskih spektara unutar abdominalne aorte i njezinih grana (A) i izgled doplerskih spektara u presteničkom, stenoziranom i poststeničkom segmentu arterije (B).

PICTURE 3

Schematic view of normal Doppler spectra inside the abdominal aorta and its branches (A) and the view of Doppler spectra in prestenotic, stenotic and poststenotic artery segment (B).



SLIKA 4.

Colour Doppler prikaz ilijačnih arterija - unutar vidljivoga lumena ilijačnih arterija nema bojom detektibilnoga protoka.

PICTURE 4

Color Doppler view of iliac arteries - inside the visible lumen of iliac arteries there is no color detectable flow.

ka, te sekundarna uzrokovana infekcijama, traumom, operacijskim zahvatima, iradijacijom, karcinomima i sl.

Debljina sloja retroperitonealne fibroze može iznositi do 6 cm, a širenje u longitudinalnom smjeru može biti do 20 cm (Slika 6.) (1,8).

c. Kongenitalna koarktacija

Ova patologija poglavito se očekuje kao izolirana kongenitalna anomalija ili kao komponenta bolesti kod Takayasu arteritisa, koarktacije torakalne aorte ili neurofibromatoze. Najčešće se javlja u djece i mladih odraslih, a očituje se simptomima intermitentnih klaudikacija, abdominalne angine i renovaskularne hipertenzije (5).

Aneurizme abdominalne aorte (AAA)

Aneurizma abdominalne aorte predstavlja svako fokalno ili difuzno proširenje njezinoga lumena preko 3 cm. U 95% slučajeva nalazi se infrarenalno. Najčešći su faktori rizika životna dob, pušenje i hipertenzija. Mogući uzroci nastanka AAA su ovi:

- ateroskleroza (u 95% slučajeva)
- trauma (tupe traume abdomena koje dovode do laceracije stijenke)
- infekcije (sifilis i mikoze)

S obzirom na veličinu, procjenjuje se da AAA promjera 3 do 6 cm rastu 2 do 4 mm na godinu.

Cilj je pretrage AAA dijagnoza same aneurizme i njezinih komplikacija (ruptura, inflamacija), dobivanje informacija potrebnih za određivanje operacije, odnosno postavljanja stent-grafta (položaj, dužina i širina aneurizme), te praćenje učinka terapije. Pri analizi AAA potrebno je odrediti njenu lokalizaciju (infrarenalna, suprarenalna ili jukstarenalna), oblik, dimenzije (dužinu i širinu), te odnos prema renalnim i ilijačnim arterijama (6).

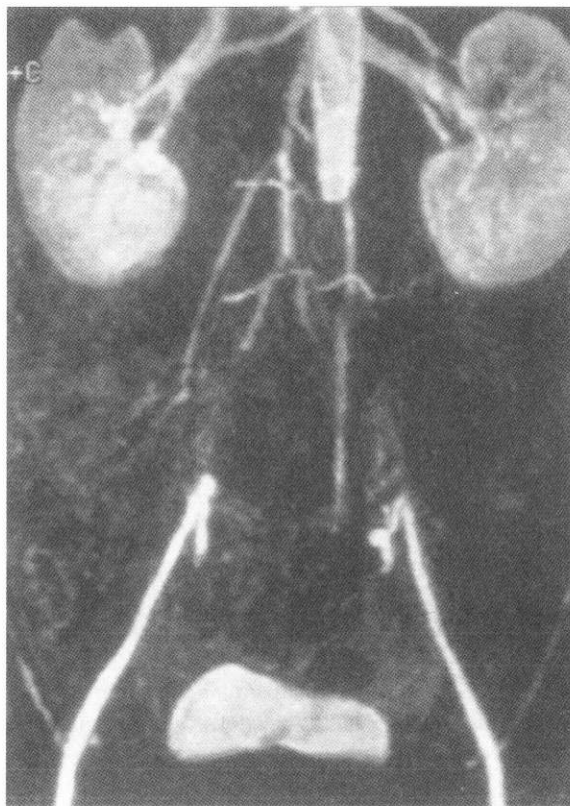
Prema histološkom izgledu (Slika 7.) aneurizme abdominalne aorte dijele se na ove:

- prave (stijenka joj se sastoji od sva tri sloja - intime, medije i adventicije)
- lažne (aneurizma prekrivena samo slojem adventicije)

Prema makroskopskom izgledu (Slika 8.) AAA dijele se na sljedeće:

- fuziformne
- sakularne
- bulbozne
- kompleksne (poput Dumbell - gimnastički uteg).

Za točnu evaluaciju i praćenje AAA te indikaciju eventualne operacije potrebno je egzaktno izmjeriti njezine dimenzije. Slika 9. pokazuje shematski prikaz točnoga mjerenja aneurizme na mjestu njezine najveće širine i okomito na uzdužnu osovinu (ravnina B). Neodgovarajuća mjerenja (označena ravnima A i C) mogu dovesti do lažno uvećanih, odnosno smanjenih vrijednos-

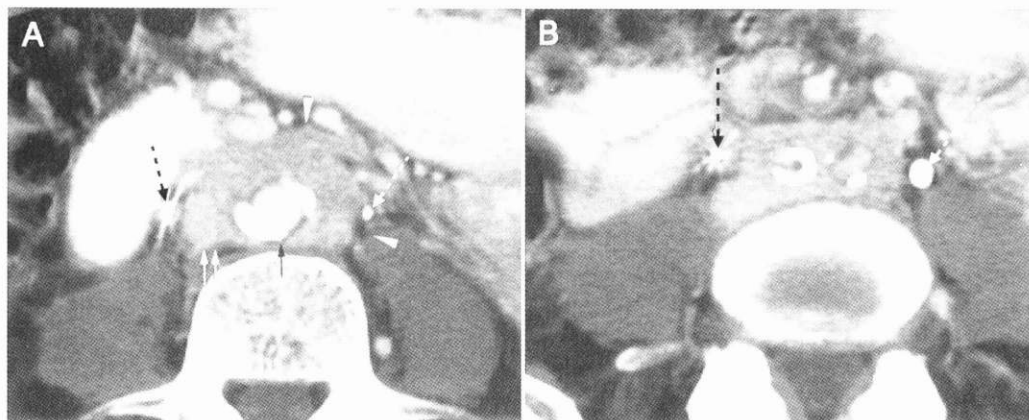


SLIKA 5.

MRA abdominalne aorte - potpuni izostanak signala distalnoga segmenta aorte i početnih segmenata ilijačnih arterija.

PICTURE 5

MRA of the abdominal aorta -complete signal absence of the distal segment of the aorta, as well as of the initial segments of iliac arteries

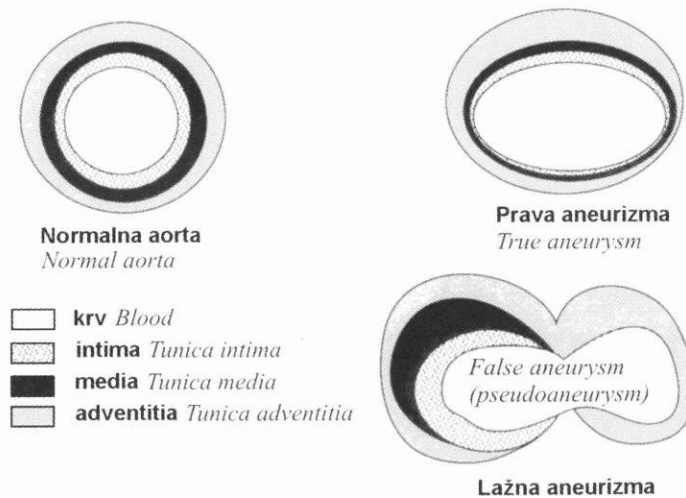


SLIKA 6.

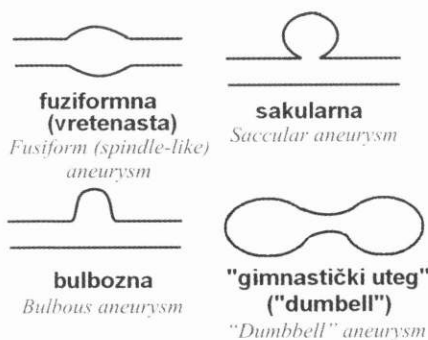
Postkontrastni CT prikaz retroperitonealne fibroze (bijeli trokutići). Crna streljica označava aortu, dupla bijela streljica donju šuplju venu. Crna isprekidana streljica označava ureter zahvaćen retroperitonealnom fibrozom, a bijela isprekidana streljica označava slobodan ureter.

PICTURE 6

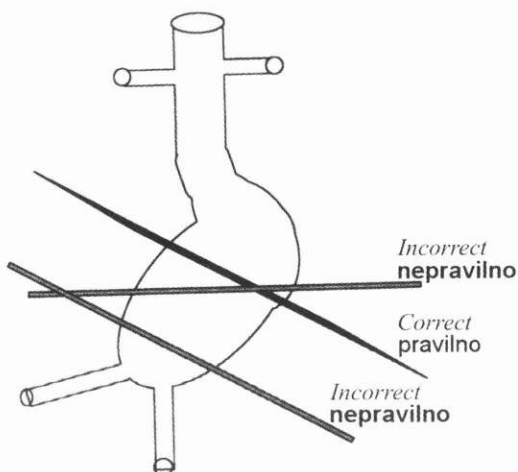
Post-contrast CT view of retroperitoneal fibrosis (white triangles). The black arrow marks the aorta, double white arrow - vena cava inferior. Black dotted arrow marks the ureter affected by retroperitoneal fibrosis, and the white dotted arrow marks the free ureter.



SLIKA 7.
 Shema histološke podjele AAA.
PICTURE 7
 Histological classification scheme of AAA



SLIKA 8.
 Shema makroskopske podjele AAA.
PICTURE 8
 Macroscopic classification scheme of AAA



SLIKA 9.
 Shema načina mjerenja dimenzija AAA.
PICTURE 9
 Scheme for mode of AAA dimensions measurement

ti (4,6).

Odgovarajući prikaz položaja, širine i dužine AAA postiže se ultrazvučnim pregledom (Slika 10.), a Colour Dopplerom prikaz protoka kroz njezin lumen (Slika 11.).

Spiralnim CT-om, te s pomoću CTA i MRA moguće je prikazati odnos prema renalnim i ilijačnim arterijama u odnosu na prethodne dvije metode (Slika 12.).

Komplikacije AAA

a. Inflamirana aneurizma abdominalne aorte

Inflamirana aneurizma abdominalne aorte najčešće se javlja kao komplikacija aterosklerotske aneurizme, a karakteriziraju je značajno zadebljanje stijenke i perianeurizmatička fibroza (Slika 13. i 14.). Incidencija se kreće od 4.5% do 12% slučajeva AAA. Inflamirana aneurizma je u 90% slučajeva popraćena simptomom abdominalne boli i izmijenjenim laboratorijskim vrijednostima u smislu upale (6,8).

b. Ruptura aneurizme abdominalne aorte

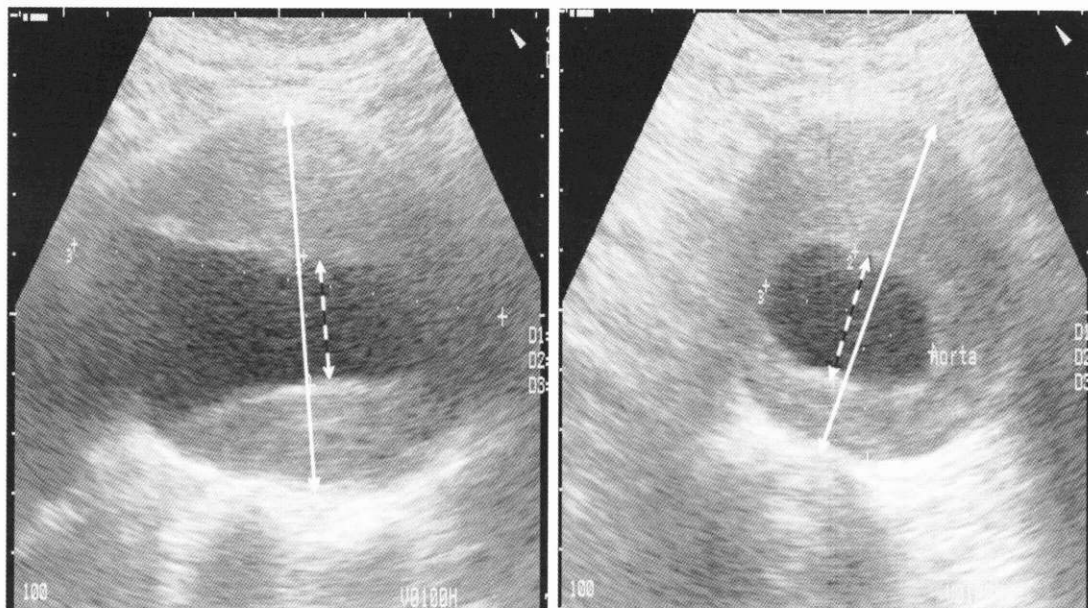
Ruptura aneurizme abdominalne aorte u izravnoj je vezi s veličinom aneurizme. Do rupture dolazi češće u većim aneurizmima. Incidencija je preko 50% kod aneurizmi promjera većega od 7 cm (Slika 15.).

Metoda izbora za dijagnozu rupture AAA je CT budući da daje najbolju procjenu proširenosti hematoma (1,8).

3. Disekcije abdominalne aorte

Disekcija abdominalne aorte javlja se najčešće kao kaudalna ekstenzija disekcije torakalne aorte, a rijetko kao izolirana disekcija (incidencija 0.02% do 4%). Najčešći je uzrok disekcije abdominalne aorte trauma (prometne nezgode).

Disekcije aorte prema lokalizaciji, po DeBakeyju, dijele se na tri tipa. Tip I zahvaća cijelu dužinu aorte i početne dijelove ilijačnih arterija. Tip II zahvaća samo ascendentnu aortu do račvišta aortalnih ograna. Tip III zahvaća aortu od račvišta glavnih aortal-

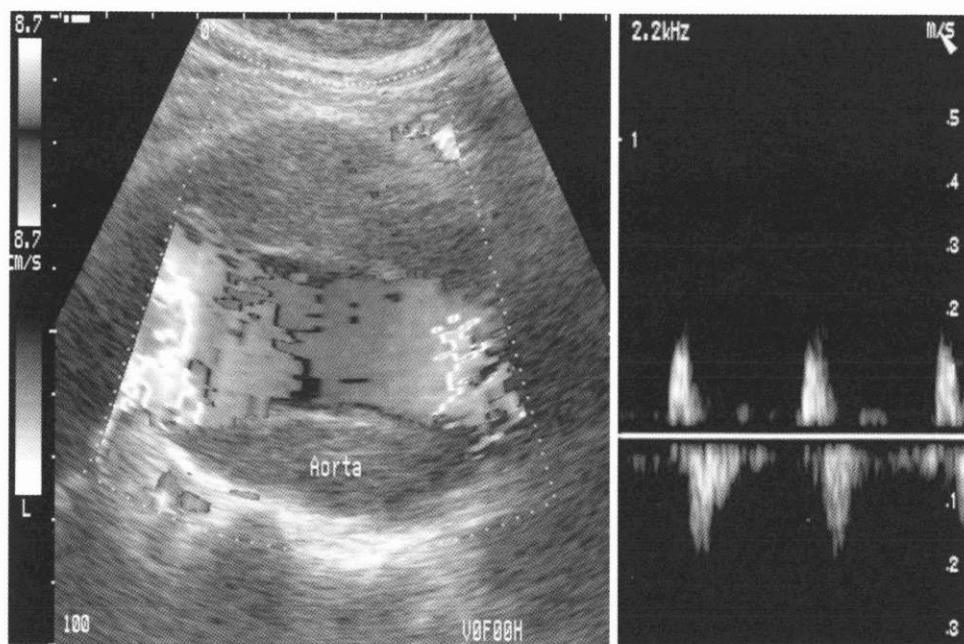


SLIKA 10.

UZ prikaz AAA - uzdužni (A) i poprečni (B) prikaz pravoga (puni dijametar) i lažnoga (isprekidani dijametar) lumena s koncentrično raspoređenim trombotičkim masama.

PICTURE 10

US view of AAA - longitudinal (A) and transversal (B) view of true (full diameter) and false (dotted diameter) lumen with concentrically distributed thrombotic masses.

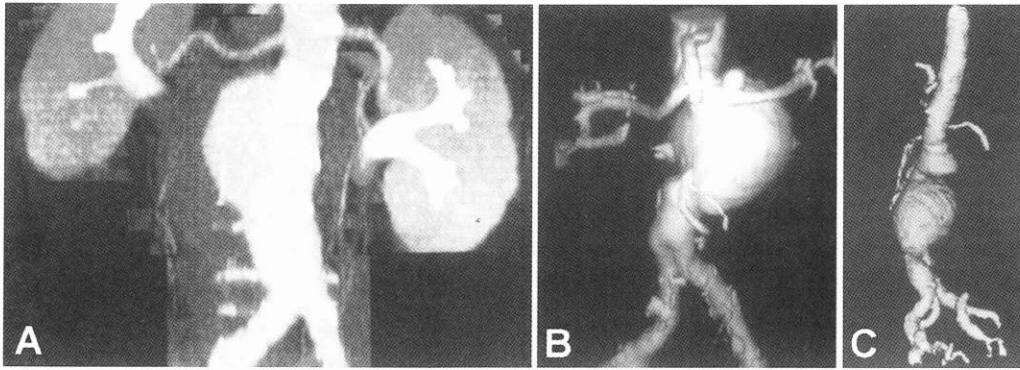

SLIKA 11.

Uzdužni Colour Doppler prikaz AAA - unutar lumena vidljivo miješanje boja, odnosno turbulencija krvi (A); spektralna krivulja prikazuje turbulenciju krvi amplitudama iznad i ispod bazalne krivulje - krv teče u oba smjera (B).

PICTURE 11

Longitudinal Color Doppler view of AAA - inside the lumen the mixing of colors is visible, i.e. blood turbulence (A); spectral curve shows blood turbulence with amplitudes above and under the basal curve - blood flows in both ways (B).

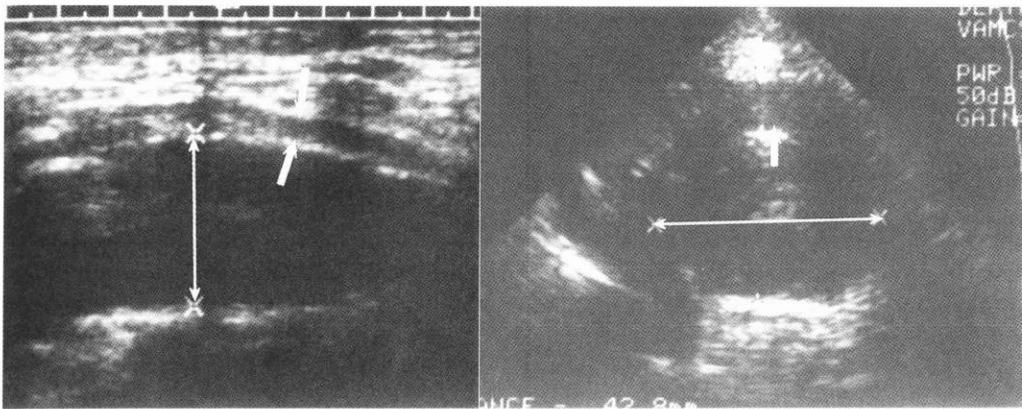


SLIKA 12.

Mogućnost određivanja točne lokalizacije, veličine, oblika i odnosa AAA prema renalnim i ilijačnim arterijama: spiralni CT (A), 3D CTA (B) i 3D MRA (C).

PICTURE 12

Capacity of determining accurate localization, size, shape and relation of AAA to renal and iliac arteries: spiral CT (A), 3D CTA (B), 3D MRA (C).

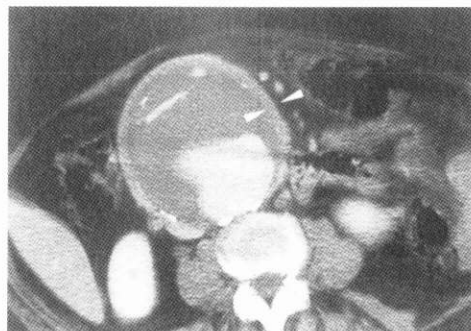

SLIKA 13.

Uzdužni (A) i poprečni (B) UZ prikaz inflamirane AAA - jasno vidljiva zadebljana i anehogena stijenka označena bijelim strjelicama. Dijametar označava lumen abdominalne aorte.

PICTURE 13

Longitudinal (A) and transversal (B) US view of inflamed AAA - clearly visible, thickened and anechogenic wall marked by white arrows. Diameter is indicating the lumen of the abdominal aorta.

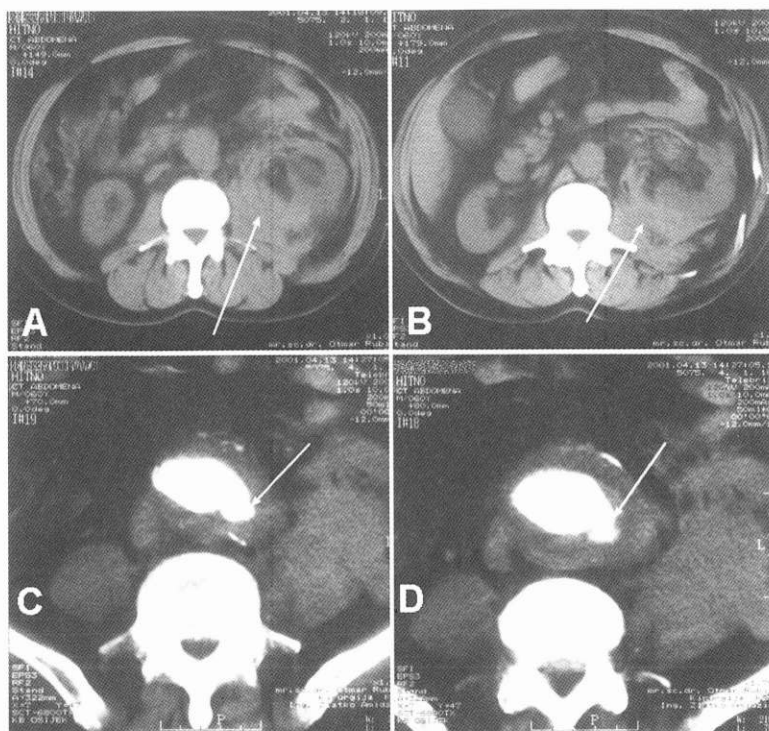


SLIKA 14.

Postkontrastni CT prikaz inflamirane AAA. Strjelice označavaju zadebljanu stijenku AAA.

PICTURE 14

Post-contrast CT view of inflamed AAA. Arrows are indicating the thickened wall of AAA.

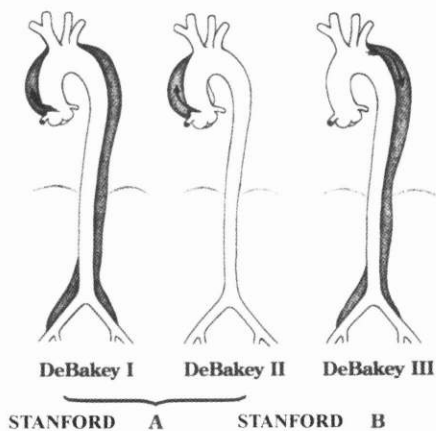


SLIKA 15.

Nativni CT prikaz rupturirane AAA - u lijevom perirenalnom prostoru vidi se krvni sadržaj koji potiskuje lijevi bubreg prema ventralno (strjelice, slika A i B). Postkontrastni CT prikaz - prekid kontinuiteta stijenke AAA (strjelica); višak kontrastnoga sredstva odgovara mjestu rupture (slika C i D).

PICTURE 15

Native CT view of ruptured AAA - in left perirenal space blood contents are visible, which are ventrally pressing the left kidney. (arrows, picture A and B). Post-contrast CT view - discontinuity of AAA wall (arrow); excess of contrast medium indicates the rupture location (picture C and D).

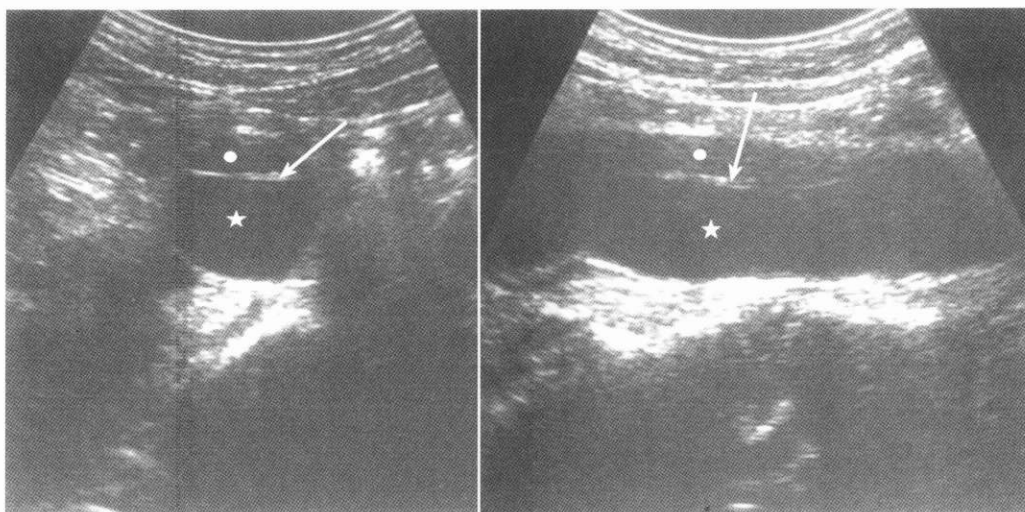


SLIKA 16.

Shematski prikaz tipova disekcije aorte po DeBakeyu i Stanfordsu.

PICTURE 16

Schematic view of types of aortic dissection according to DeBakey and Stanford.

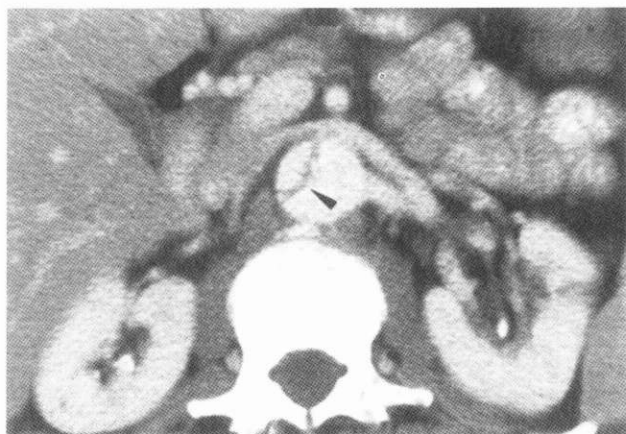

SLIKA 17.

Poprečni (A) i uzdužni (B) UZ prikaz disekcije abdominalne aorte na kojima se vidi intimalni flap (strjelica), pravi lumen (zvjezdica) i lažni lumen (kružić).

PICTURE 17

Transversal (A) and longitudinal (B) US view of the abdominal aortic dissection, on which the intimal flap (arrow), the true lumen (asterisk) and the false lumen (little circle) are visible.

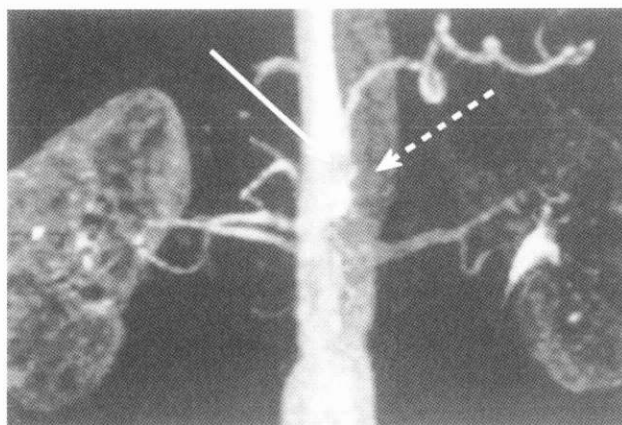


SLIKA 18.

Postkontrastni CT prikaz disekcije abdominalne aorte s jasno vidljivim intimalnim flapom (strjelica).

PICTURE 18

Post-contrast CT view of the abdominal aortic dissection with clearly visible intimal flap (arrow).

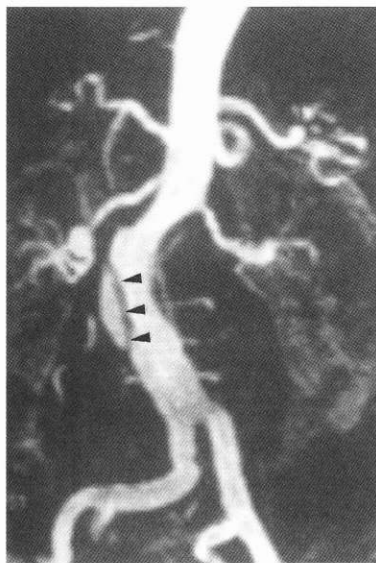


SLIKA 19.

MRA disekcije abdominalne aorte s jasno vidljivim pravim lumenom višega intenziteta signala (puna strjelica) i lažnim lumenom nižega intenziteta signala (isprekidana strjelica). Na slici se jasno vide ishodišta renalnih arterija.

PICTURE 19

MRA dissections of the abdominal aorta with clearly visible true lumen of higher signal intensity (full arrow) and false lumen of lower signal intensity (dotted arrow). The origins of the renal arteries are clearly visible in the picture.



SLIKA 20.

MRA rijetkog slučaja izolirane disekcije abdominalne aorte (strjelice).

PICTURE 20

MRA of rare case of isolated abdominal aortic dissection (arrows)

	Stenoze Stenoses	Okluzije Occlusions	Aneurizme Aneurysms	Disekcije Dissections	Rupture AAA Ruptures AAA	Retroperitonealna fibroza Retroperitoneal fibrosis
UZ/US	-	-	++	+	+/-	-
CD	+++	+++	++	+	+/-	-
CT	-	+	+++	+++	+++	+++
MRI	-	+	+++	+++	-	-

TABLICA 1.

Usporedni prikaz primjenljivosti pojedinih metoda kod različitih patoloških promjena na abdominalnoj aorti

TABLE 1

Parallel view of applicability of certain methods in various pathological alterations of the abdominal aorta

nih ograna pa sve do početnoga dijela ilijačnih arterija (Slika 16.) (4,6,7,8).

Disekciju abdominalne aorte moguće je prikazati UZ metodom, pri čemu se jasno vide intimalni flap (razdor) te pravi i lažni lumen (Slika 17.).

Znatno bolji prikaz disekcije abdominalne aorte postiže se CT-om i MR angiografijom (Slika 18, 19. i 20.).

ZAKLJUČAK

Ultrazvučna pretraga predstavlja metodu izbora za screening i praćenje aneurizmi abdominalne aorte te za dijagnozu disekcije. Prednosti su ove metode jednostavnost, pristupačnost, ponovljivost i niska cijena koštanja same pretrage.

Colour Doppler prvenstveno je metoda izbora za dijagnozu hemodinamski značajne stenoze i okluzije.

CT je metoda izbora za dijagnozu rupture AAA, retroperitonealne fibroze i disekcije te za preciznu dijagnostiku aneurizme abdominalne aorte (promjer, lokalizacija i odnos prema renalnim, odnosno ilijačnim arterijama). Nedostaci su metode visoka cijena koštanja i iradijacija.

MR može poslužiti za točnu dijagnozu AAA i disekcije abdominalne aorte. Nedostaci su ove metode vrlo visoka cijena koštanja i dužina trajanja pretrage.

LITERATURA

1. Bartolozzi C, Neri E, Caramella D. CT in vascular pathologies. Eur Radiol 1998; 8(5): 679-84.
2. Brkljačić B. Doppler krvnih žila. Zagreb: Medicinska naklada; 2000. str. 51-5.
3. Debatin JF, Wildermuth S. RSNA categorical course in vascular imaging. Syllabus 1998; 77-92.
4. Ferko A, Krajina A. Arterijalni aneurizmata. ATD Hradec Kralove 1999; 49-51.
5. Gaa J, George M. Non-invasive imaging of abdominal vascular pathologies. Eur Radiol 1998; 8(1): 507-16.
6. Rumack CM, Wilson SR, Charboneau JW. Diagnostic ultrasound. St. Louis: Mosby; 1998. str. 453-86.
7. Stark DD, Bradley WG. Magnetic Resonance Imaging. Mosby, St. Louis, 1999; 373-83.
8. Wegener OH. Whole Body Computed Tomography. Oxford - London: Blackwell; 1992. str. 467-85.
9. Wells PNT. Ultrasound in vascular pathologies. Eur Radiol 1998; 8(6): 849-57.

NON-INVASIVE DIAGNOSTICS OF ABDOMINAL AORTA PATHOLOGY

Zdravko Ivezic and Damir Stimac
University Hospital Osijek

ABSTRACT

The article describes non-invasive diagnostic radiological methods of imaging concerning the pathology of the abdominal aorta. In patients suffering from renal insufficiency or if there is a greater risk of complications provoked by application of contrast medium, invasive diagnostic radiological methods are contraindicated. Ultrasound is method of choice for detecting and monitoring the development of the abdominal aorta aneurysms and for the dissection diagnosis.

Color Doppler is method of choice for diagnosis of haemodynamically significant stenosis and occlusion.

CT is method of choice for diagnosis of aneurysm rupture, but as well as MR imaging can be used for more accurate diagnosis of aneurysm (location, length, width, relation to renal and iliac arteries)

The mentioned diagnostic methods represent non-invasive alternative to conventional contrast angiography.

Key words: abdominal aorta, non-invasive diagnostics