

## Rekonstrukcija defekta nosnog krila u bolesnika s paralizom ličnog i trigeminalnog živca prilikom trigeminalnog trofičkog sindroma

Stjepan Grabovac, Vesna Malčić-Dalipi, Ivan Cikoja i Juraj Piškorić

Djelatnost za bolesti uha, nosa i grla; Opća bolnica Bjelovar

Prikaz bolesnika

UDK 616.212-089.844:616.833.15

Prispjelo: 5. srpnja 2001.

Nosno krilo predstavlja važan izražajni detalj ljudskog lica čija rekonstrukcija predstavlja pravi izazov za kirurga. U radu se željelo prikazati mogućnosti rekonstrukcije potpunog defekta nosnog krila kod bolesnika s paralizom ličnog i trigeminalnog živca u sastavu trigeminalnog trofičkog sindroma. Pri rekonstrukciji se koristio otočasti transpozicijski režanj kože zdrave strane čela na subkutanoj peteljci koji posjeduje vlastitu vaskularizaciju i inervaciju, čije preživljenje ne ovisi o primajućoj regiji. Ovaj režanj pokazao se izuzetno pogodnim prilikom rekonstrukcije defekata nosnog krila u bolesnika s paralizom ličnog i trigeminalnog živca, jer donosi zdravo tkivo u neurološki mrtvu regiju.

**Ključne riječi:** defekt nosnog krila, paraliza ličnog i trigeminalnog živca, trigeminalni trofički sindrom

### UVOD

Nosno krilo predstavlja važan funkcionalni, estetski i izražajni detalj ljudskog lica. Njegova trodjelna građa, povezanost s mišićima i problem rekonstrukcije odaju svu složenost nadoknade gubitka nosnog krila. Brojne metode nadomještja samo dokazuju svu složenost ovog problema, tako da niti za jednu ne možemo reći da odgovara rješenju istog. Koja metoda će se uporabiti ovisi o općim i lokalnim čimbenicima, kao što su veličina defekta te kvaliteta okolnih možebitnih davajućih regija, što podrazumijeva i dobru vaskularizaciju i inervaciju davajuće, ali i primajuće regije (4, 8, 9).

Poseban problem čini nedostatak nosnog krila kod bolesnika s paralizom osjetnih i motornih živaca lica, jer da bi rekonstrukcija u cijelosti uspjela, režanj kojim to činimo ili regija koja ga prima mora biti dobro prokrvljena i dobro proživčevljena. Paraliza ličnog i trigeminalnog živca s vremenom dovodi do atrofičnih promjena mišića lica, ali i kože i potkožja zahvaćene strane te ju čini nepogodnom za korištenje u bilo kakvim rekonstrukcijama (1, 7). Transpozicijski otočasti režanj kože čela na subkutanoj peteljci ima dvije značajke koje ga čine pogodnim u rekonstrukciji nosnog krila kod bolesnika s takvom paralizom lica. Prva je, da tkivo koje će biti implantirano u defekt ima peteljku koja mu daje život s tijelom općenito, a druga je, da ne moramo voditi računa o primajućoj regiji, koja je neurološki insuficijentna a samim tim nepovoljna za preživljenje transplantata ukoliko isti ne posjeduje vlastitu žilnu i živčanu potporu (2, 10).

### MATERIJAL I METODA RADA

Problem nadomještja potpunog defekta nosnog krila u bolesnika s paralizom ličnog i trigeminalnog živca riješili smo pomoću transpozicijskog otočastog reznja kože zdrave strane čela, vezanog na potkožnu peteljku koja mu je davala žilnu i živčanu potporu. Otočasto, kožno tkivo koje je ulazilo u defekt bilo je promjera oko 40 mm, a počivalo je na subkutanoj peteljci širine oko 15 mm, dugoj oko 40-50 mm, koja se širila prema svom kraju i sadržavala potkožno i mišićno tkivo u koje je bila

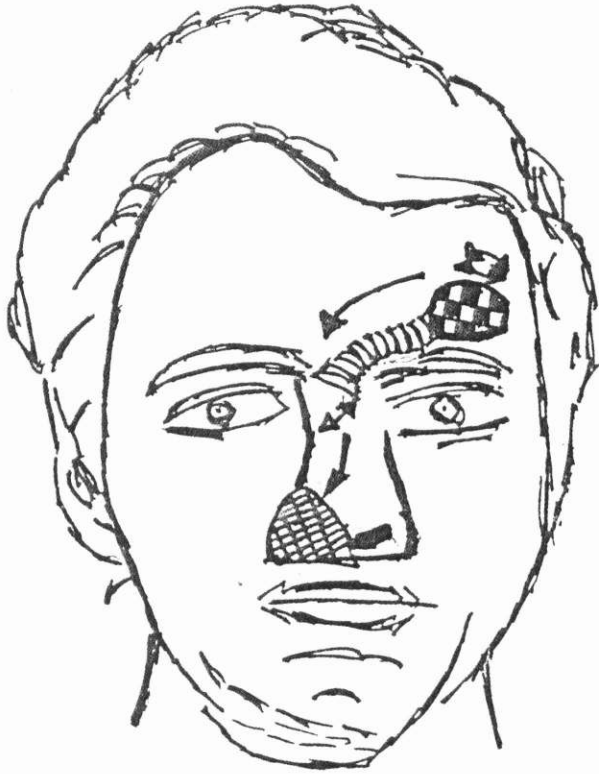
uključena i supratrohlearna arterija s pratećim živcem. Da bi se sačuvala arterija, režanj smo odizali zajedno s periostom (Slika 1.)

Kada je režanj bio dovoljno pokretan, previnuli smo kožni otok, kako bi se dobile dvije kožne plohe koje tvore vanjsku i unutarnju stranu novog nosnog krila. Zbog sigurnosti ishrane nismo se odlučili za provlačenje peteljke kroz potkožni tunel na nosu, već smo incidirali kožu i tako režanj plasirali na mjesto. Defekt kože čela primarno smo zatvorili, a veći dio ožiljka bio je skriven kroz obrvu. Trećeg dana režanj je postao blago ljubičast, ali vitalnost mu nije bila upitna (Slika 2.). Šave smo postupno odstranjivali 5-7 dana.

### RASPRAVA

Pri rekonstrukciji defekta nosnog krila u bolesnika s paralizom ličnog i trigeminalnog živca iste strane poželjno je koristiti tkivo čije preživljenje ne ovisi o primajućoj regiji. Transpozicijski otočasti režanj kože čela zdrave strane na potkožnoj peteljci pokazao se pogodnim jer daje dovoljno tkiva za ispunjenje defekta, a što je najvažnije posjeduje vlastitu vaskularizaciju i inervaciju koja mu omogućuje preživljenje u nepovoljnoj sredini (2, 4, 8, 9, 10).

Pri oblikovanju reznja nije nužno znati pripadajuću mu vaskularnu potporu, premda je poželjno da i ona bude uključena u peteljku, iako sama prehrana reznja dobrim dijelom ovisi i o potkožnoj anastomotskoj mreži. Odizanje reznja odvija se u dvije razine. Prva je odmah potkožno. Druga je iznad duboke fascije ili periosta, a ako je moguće poželjno je da i te strukture zbog bolje prokrvljenosti budu inkorporirane u režanj. Peteljka reznja mora biti pažljivo odizana šireći se prema bazi koliko je to moguće kako ne bi bila ugrožena njena cirkulacija. Kreiranje reznja ima dvije značajke. Prva je tkivo koje će nadomjestiti defekt, a druga je peteljka koja čini životni spoj reznja s tijelom općenito. Zahtjev koji se postavlja pred ovaj režanj su kvantiteta ali i kvaliteta tkiva koje će biti transplantirano. Tijekom kreiranja reznja mora se voditi briga o debljini i građi tkiva, njegovoj elastičnosti i osjetljivosti pri čemu se pozornost mora posvetiti očuvanju potkožnog i mišićnog tkiva. Sama peteljka



režnja pruža i krvnu i limfnu i inervacijsku potporu tako da koža koja pokriva peteljku, osim možda zaštite vitalnih struktura, nema veću ulogu. Pri prijenosu režnja, koža koja pokriva peteljku može prema nekima predstavljati ekstrapetabolički zahtjev koji otežava preživljenje cijelog režnja (3, 5, 6, 11, 12). Jedna od manje prihvatljivijih odlika ovog režnja je dužina incizije pri oslobađanju peteljke, koja može ostavljati ožiljak koji se teško sakrije.

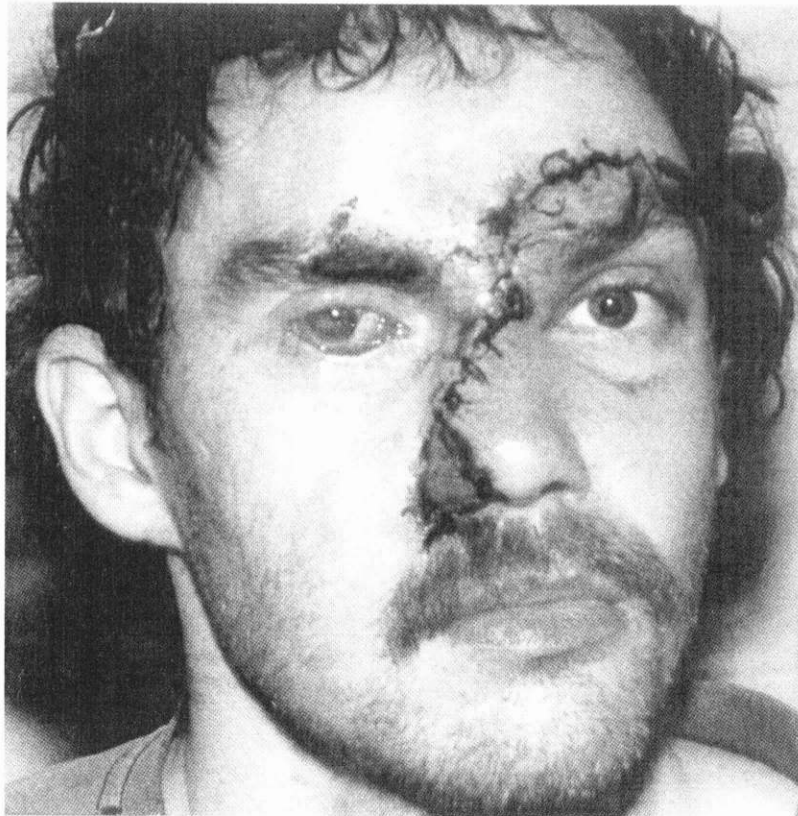Kako bi se to izbjeglo, veći dio incizije učinjen je kroz obrvu, osim samog kožnog otoka. Uzroci propadanja režnja mogu biti loše i nepažljivo odizanje koje dovodi do kongestije i nekroze režnja, kao i kvaliteta tkiva od kojeg je režanj građen čemu doprinose opći čimbenici i stanje bolesnika (1, 7).

Sam režanj i okolno tkivo moraju biti ušiveni bez tenzije, a poslijeoperacijska antibiotska zaštita nije neophodna.

### ZAKLJUČAK

Defekt nosnog krila u bolesnika s paralizom ličnog i trigeminalnog živca iste strane postavlja pred kirurga poseban zahtjev,

**SLIKA 1.**  
Shematski prikaz odizanja režnja  
**FIGURE 1.**  
Lobe lifting scheme



**SLIKA 2.**  
Izgled bolesnika tri dana poslije rekonstrukcije  
**FIGURE 2.**  
Patients appearance three days after the reconstruction

jer tkivo koje će se koristiti u rekonstrukciji mora imati vlastitu neurovaskularnu potporu da bi preživjelo u denerviranoj sredini. Uporabljen je transpozicijski otočasti režanj kože čela koji ima vlastitu peteljku u koju je uključena supratrohlearna arterija. Kožu, koja pokriva peteljku reznja, samo smo incidirali te nakon odizanja peteljke primarno sašili bez tenzije. Kako bi se smanjila kongestija reznja, nismo ga provlačili kroz subkutani tunel kože nosa, već smo kožu incidirali i tako smjestili režanj. Većina reza načinjena je kroz obrvu, kako bi ožiljak bio što prihvatljiviji. Godinu dana nakon operacije koža nosnog krila ima zdravu ružičastu boju dok je ostalo lice i dalje suho i ljuskasto kao i prije operacije.

#### LITERATURA

1. Abyholm F E, Eskeland G. Defect of the ala nasi following trigeminal denervation. *Scand Plast Reconstr Surg* 1977; 11: 87.
2. Burget G C, Menick FJ. *Aesthetic reconstruction of the nose*. Saint-Louis: Mosby; 1994. str 615.
3. Jost G, et al. Nasal defect repair. *Facial Plast Surg* 1983; 1: 75-80.
4. Jourdain A, Darsonval V, Laccourreye L, Huguier V. Les indications du lambeau frontotemoral de Schmid-Meyer dans la reconstruction nasale. A propos de quatre cas cliniques. *Ann Chir Plast Esthet* 2000; 45: 24-30.
5. Larrabee W F, Sutton D. The biomechanics of advancement and rotation flaps. *Laryngoscope* 1981; 91: 726-34.
6. Mc Laren L R. Nasolabial flap repair for alar margin defect. *Br J Plast Surg* 1963; 16: 234.
7. McLean N R, Watson A C H. Reconstruction of defect of the ala nasi following trigeminal anaesthesia with an innervated forehead flap. *Br J Plast Surg* 1982; 35: 201-3.
8. Meyer R. Aesthetic aspects in reconstructive surgery of the nose. *Aesth Plast Surg* 1988; 12: 195-201.
9. Meyer R, Kesselring UK. Reconstructive surgery of the nose. *Clin Plast Surg* 1981; 8: 435-69.
10. Orticochea M. Reconstruction of the ala nasi and tip of the nose by means of an alarcolumellar flap. *Br J Plast Surg* 1986; 39: 161-6.
11. Orticochea M. Repair of defects of the ala nasi with a flap from the columella and nasal septum. *Br J Plast Surg* 1978; 31: 176-9.
12. Winton G B, Salasche S J. Use of rotation flaps to repair small surgical defects on the ala nasi. *J Dermatol Surg Oncol* 1986; 12: 2.

### RECONSTRUCTION OF ALA NASI DEFECT IN PATIENTS WITH FACIAL AND TRIGEMINAL NERVE PARALYSIS CAUSED BY TRIGEMINAL TROPHIC SYNDROME

Stjepan Grabovac, Vesna Malčić-Dalipi, Ivan Cikoja and Juraj Piškorić  
Department of otorhinolaryngology; General Hospital Bjelovar

#### ABSTRACT

Ala nasi represents a significant expressive detail of human face, whose reconstruction represents a real challenge for a surgeon. The intention of the paper was to present the options for reconstruction of total ala nasi defect in patients with facial and trigeminal nerve paralysis in the pattern of the trigeminal trophic syndrome. During the reconstruction, the insular transposition flap was used from the healthy side of the forehead on the subcutaneous stalk, which possesses its own vascularization and innervation, and whose survival does not depend on the recipient area. This flap proved itself extremely suitable during the reconstruction of the ala nasi defects in patients with facial and trigeminal nerve paralysis, because it brings healthy tissue in the neurologically dead area.

**Key words:** Ala Nasi Defect, Facial and Trigeminal Nerve Paralysis, Trigeminal Trophic Syndrome