

Klinička ekspresija Duchenneove i Beckerove mišićne distrofije s obzirom na promjene u području Xp21.2 - lokusu koji kodira sintezu distrofina

Silvija Pušeljić¹, Vesna Milas¹, Mirna Sipl¹ i Ivo Pušeljić²

Klinika za pedijatriju¹, Zavod za radiologiju², Klinička bolnica Osijek

Pregledni rad

UDK 616.8-009.5

Prispjelo: 10. listopada 2002.

Opisuje se uloga distrofina u ekspresiji kliničke slike mišićnih distrofija. Distrofin je vrlo kompleksan protein, a gen koji kodira njegovu sintezu jedan je od najvećih gena ljudskog organizma, te zauzima oko 1% cijeloga X kromosoma. Delecije, duplikacije ili točkaste mutacije pojedinog segmenta tog velikog gena mogu dati sasvim blagu kliničku sliku u obliku brzog mišićnog zamaranja, dok promjene u nekom drugom segmentu rezultiraju vrlo teškim i letalnim oblicima Duchenneove distrofije.

Ključne riječi: distrofin, Duchenneova i Beckerova mišićna distrofija, područje Xp21.2 - lokus

Duchenneova mišićna distrofija (pseudohipertrofična mišićna distrofija) opisana je još 1868. godine. To je letalna nasljedna bolest kojoj je glavna karakteristika napredujuća slabost mišićnog tkiva koje degenerira i biva zamijenjeno masnim i vezivnim tkivom. Najčešća je od svih oblika mišićne distrofije u djece, s incidencijom 1 na 3500 dječaka.

Nasljeđivanje je X-vezano recesivno, a u 30% bolesnika bolest nastaje zbog nove mutacije (1).

Genski se lokus nalazi na Xp21.2. Gen Duchenneove mišićne distrofije obuhvaća oko 2500 kb (dva i pol milijuna parova baza) i sadržava oko 80 egzona te je najveći dosad poznati gen u ljudskom genomu. Čini više od 1% DNK čitavog X-gonosoma (2). Oko 60% bolesnika ima deleciju jednog ili više egzona, oko 30% ima duplikaciju dijelova gena, a svega 10% ima točkaste mutacije. Uz intragenske egzonske promjene moguće su u tako ogromnom genu s velikom evolucijskom stabilnošću i promjene u intronima unutar kojih skriveni egzoni, čak i mali geni, mogu imati točkaste mutacije (3).

Genski sastojak jest distrofin. Otkrio ga je Hoffman sa suradnicima 1986. godine, a kompletnu sekvencu distrofinske cDNA definirao je Koenig sa suradnicima 1988. To je protein koji se sastoji od 3685 aminokiselina, ima molekularnu masu od 427 kilodaltona te je jedan od najvećih proteina u ljudskom tijelu. Po strukturi je sličan drugim citoskeletnim proteinima - beta-spektrinu i alfa-aktinu. Sastavljen je od 4 funkcionalna dijela:

1. NH₂ - terminalni dio je strukturno sličan alfa-aktinu, sastoji se od 240 aminokiselina;
2. najveći segment koji čine 2700 aminokiselina sastoji se od 26 spektrinu sličnih ponavljajućih tripleta;
3. cisteinom bogati kraj sastoji se od 280 aminokiselina, a nije homologan niti jednom drugom proteinu;
4. C-terminalni segment sastavljen je od 429 aminokiselina, a vezan je za staničnu membranu glikoproteinskom strukturom s kojom tvori jedinstveni distrofinsko-glikoproteinski kompleks (DPG) (4).

Kada se distrofin odvoji od sarkolemske frakcije, udružuje se u velik oligomerni kompleks sa sarkolemskim proteinima i glikoproteinima, tzv. distrofinsko-glikoproteinski kompleks (DGC). Prvi ga je opisao Campbell sa suradnicima i nazvao dystrophin-associated complex (DAPs) (5). Komponente DGC uključuju nekoliko proteina s citoplazmatske strane (distrofin, sintrofin i

distrobrevin) i dva transmembranska glikoproteinska kompleksa (distroglikan i sarkoglikan). Građa DGC razlikuje se u pojedinim tkivima. DGC je tijesno "pakiran" između citoskeleta i ekstracelularnog matriksa. N-terminalni dio distrofina vezan je na citoskeletni F-aktin.

Distroglikanski kompleks sastoji se od alfa-distroglikana - velikog ekstracelularnog laminina koji veže glikoprotein te od transmembranskog glikoproteina beta-distroglikana. U nemišićnim tkivima alfa-distroglikan je ekstracelularni protein koji je vezan (vjerojatno šećernim lancem) uz laminin, sastavnicu ekstracelularnog matriksa.

Sarkoglikanski kompleks je transmembranski glikoprotein koji se sastoji od alfa-, beta-, gama- delta-, epsilon-sarkoglikana. Alfa i gama-sarkoglikan nisu izraženi u glatkim mišićnim stanicama, a epsilon-sarkoglikan nije izražen u skeletnim mišićima.

Sintrofinski citoplazmatski kompleks sastoji se od alfa-, beta1-, beta2- gama1- i gama2-sintrofina. Alfa-sintrofin je intracelularni protein specifičan za mišić, beta1-sintrofin je osnovni protein sintrofinskog kompleksa, a beta2-sintrofin je lokaliziran na neuromuskularnoj membrani. U sastav DGC-a ulaze još i transmembranski protein sarkospan te jedan veliki protein koji je vezan za F-aktin (6). Sarkospan povezuje sarkoglikanski kompleks s alfa-distroglikanom (7).

Slika 1. prikazuje smještaj distrofina i distrofinsko-glikoproteinskog kompleksa na mišićnoj membrani.

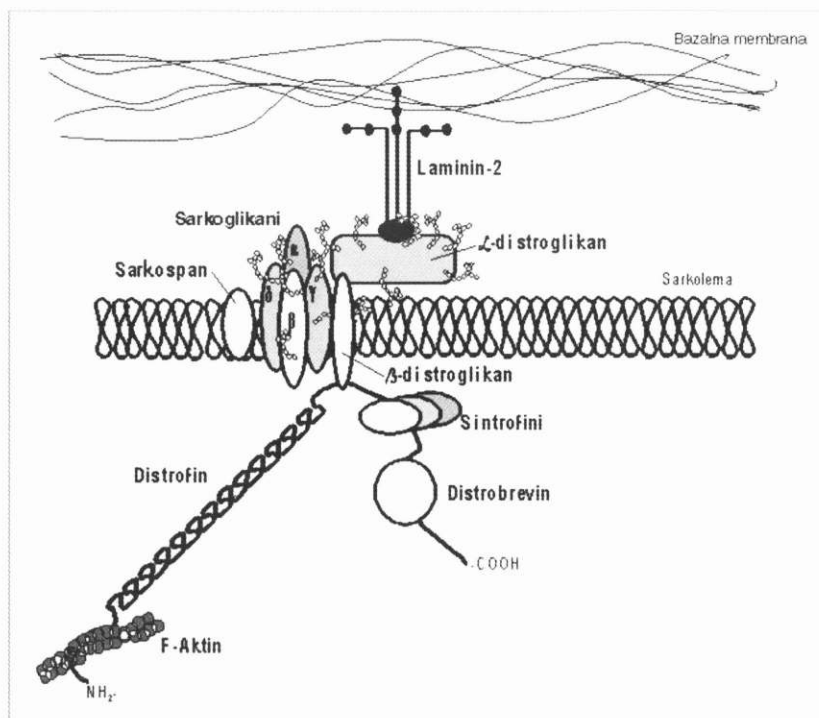
Distrofin izgleda poput heksagonalne rešetke koja je vezana za staničnu membranu skeletnih i srčanog mišića, posebno za t-tubule miofibrila. Pri oštećenju DMD-gena prestaje ili se mijenja sinteza distrofina, pa sarkoplazmatske membrane pucaju. Kroz oštećene membrane ulazi u sarkoplazmu kalcij te se aktiviraju unutarstanične proteaze koje razaraju strukturne proteine miofibrila. Konačni rezultat jest smrt stanice (2).

Slika 2. prikazuje distrofinski protein u prostoru.

Biopsijom mišića zahvaćenih distrofijom nalazi se nejednaki promjer mišićnih vlakana, od izrazito povećanog do jako reduciranog s umnažanjem endomizija i infiltracijom perimizija masnim stanicama. Jezgre mišićnih vlakana smještene su u sredini vlakna umjesto subsarkolemalno.

Na slici 3. prikazan je bioptat mišića vastusa lateralis obilježen monoklonskim protutjelima.

Da bi se prikazao distrofinsko-glikoproteinski kompleks, bioptat

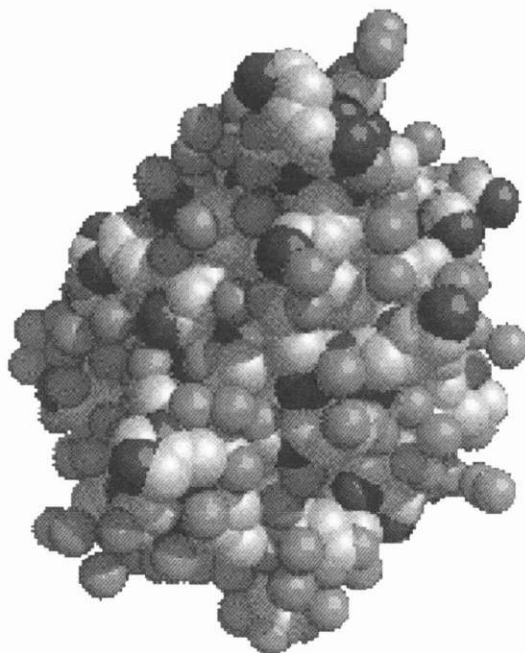


SLIKA 1.

Shematski prikaz smještaja distrofina i distrofinsko-glikoproteinskog kompleksa na mišićnoj membrani (6)

FIGURE 1.

View of the position of dystrophin and the dystrophin-glycoprotein complex on muscle membrane (6)



SLIKA 2.

Prikaz distrofinskog proteina u prostoru (8)

FIGURE 2.

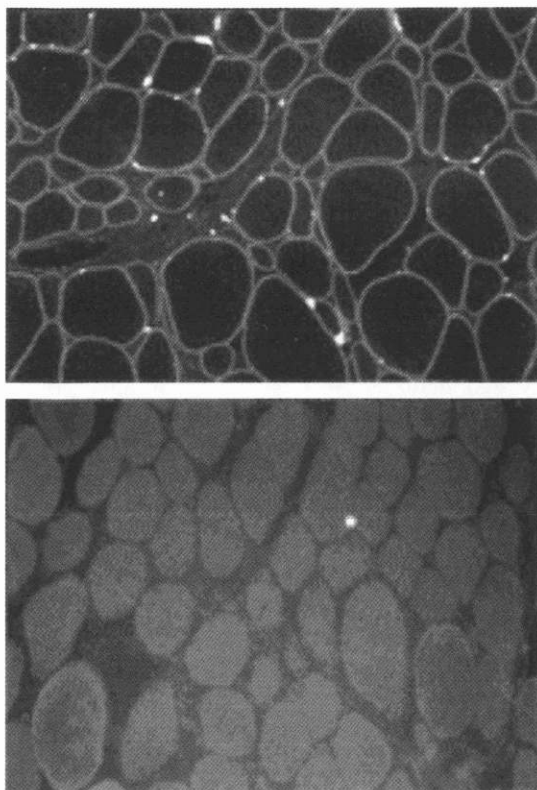
Three-dimensional presentation of dystrophin protein molecule

(8).

mišića se pretražuje imunofluorescentnom tehnikom. Za obilježavanje se upotrebljavaju specifična monoklonska ili poliklonska protutijela na određeni segment distrofina, najčešće na N-terminalni dio. Nedostatak imunoreaktivnosti gotovo je sigurna potvrda nedostatka distrofina. Biokemijskim metodama, tzv. imunoblottingom može se odrediti molekularna masa abnormalnog proteina ukoliko je očuvan barem manji segment. Ta je metoda bitnija za dokazivanje Beckerove distrofije, kao blaže varijante DMD (10).

Do danas je poznato više od deset kliničkih oblika mišićne distrofije s vrlo sličnom kliničkom slikom. Svaki oblik DMD posljedica je specifičnog genskog oštećenja. Upravo je heterogenost gena za DMD razlog dijagnostičkim problemima pri detekciji specifičnog molekularnog oštećenja.

1. Delecija prve trećine distrofinskog gena daje kliničku sliku koja počinje u djetinjstvu i prezentira se mišićnom slabošću, ali nema progresije. Tehnikom Western blot nalazi se manja, ali funkcionalno sposobna molekula distrofina.
2. Delecija 1824 para baza u 3'-kraju gena koji determinira cisteinski dio proteina dovodi do razvoja pune kliničke slike DMD.
3. Delecija koja obuhvaća egzone 3 - 6 daje sliku atipične Beckerove distrofije s nešto povoljnijom prognozom (11).
4. Delecija fragmenta koji nastaje djelovanjem restriktijskog enzima HindIII u području egzona 45-48 prezentira se mišićnim zamorom, mialgijama i povremenim epizodama hemoglobinurije (12).
5. Delecija u području centromere, uz sam DMD-lokus prezentira se ozbiljnom kliničkom slikom dilatativne kardiomiopatije. To je tzv. X-vezana dilatativna kardiomiopatija (XLCM). Uporabom antidistrofinskih protutijela na



SLIKA 3.

Biopat mišića vastusa lateralis obilježen fluorescentnim monoklonskim protutijelima. Gore, uredan nalaz: između mišićnih vlakana vidi se distrofin koji fluorescira (žute točkice). Dolje, mišić bolesnika s Duchenneovom distrofijom: prošireni su prostori između mišićnih vlakana na račun vezivnog tkiva, a tek na jednom mjestu uočava se fluorescencija (žuta točkica) distrofina (9).

FIGURE 3.

Biopsy of muscle vastus lateralis marked with fluorescent monoclonal antibody. Upper, normal muscle: between muscle fibre dystrophin expressed like fluorescent yellow points. Down, muscle of patient with Duchenne dystrophy: broadened area between muscle fibres, with multiplying connective tissue. Dystrophin expressed like fluorescent yellow point only in one place (9).

N-terminalni kraj distrofina nalazi se vrlo oskudna količina srčanog distrofina dok je distrofin skeletnih mišića očuvan (13).

6. Mentalna retardacija, koja je gotovo uvijek blažeg stupnja, nalazi se otprilike u 30% bolesnika s DMD. Pronalaskom distrofinске mRNA u mozgu došlo se do prvih spoznaja o mogućoj vezi između ekspresije DMD-proteina, funkcije neurona i mentalne retardacije. Distrofin u mozgu zapravo je izoforma distrofina skeletnih mišića i nalazi se u postinaptičkoj pukotini. Delecije u području distalnog dijela DMD-gena mnogo su češće u bolesnika s mentalnom retardacijom nego delecije u proksimalnom dijelu (14).
7. Delecija u području segmenta Dp140 daje punu kliničku sliku DMD udružene s mentalnom retardacijom. Rjeđa je

varijanta delecija tog segmenta s ekspresijom kliničke slike Beckerove distrofije (BMD) i mentalne retardacije (15).

8. Dvije multicentrične studije, koje su obuhvatile ukupno 473 bolesnika s DMD/BMD, pokazale su da je odnos proksimalne i distalne delecije gotovo 1:3. Proksimalne delecije vjerojatno su posljedica novih mutacija u ranoj fazi embriogeneze (16).
9. U 30% djece s punom kliničkom slikom DMD najčešći genetski defekt jesu delecije zbog intragenetskog loma u području egzona 44 koji se sastoji od 160 do 180 kb.
10. Duplikacije središnjeg dijela gena mogu se prezentirati vrlo šaroliko. To se područje može načelno podijeliti u tri dijela s obzirom na kliničku prezentaciju. Duplikacije u području egzona 53 rezultiraju sasvim blagom slikom BMD, one u proksimalnom segmentu uopće ne daju kliničku sliku DMD nego se očituju kao jake mialgije i grčevi, ali bez progresije, a duplikacija središnjeg dijela može dati praktički urednu kliničku sliku, samo uz povišene aktivnosti kreatin-fosfokinaze (17).

ZAKLJUČAK

Istraživanja različitih genskih oštećenja i njihovog fenotipskog izražavanja u obliku različitih kliničkih oblika DMD nalaze svoj puni smisao u mogućnosti točnije kliničke dijagnostike, osobito prenatalnog prepoznavanja te nasljedne bolesti. Dok distrofinski gen i njegov genski sastojak nisu bili poznati, žene nositeljice abnormalnog DMD-gena mogle su odlučivati o eventualnom prekidu trudnoće samo na temelju spola ploda i povišenih aktivnosti CPK u serumu ploda i svom serumu. Ta razina prenatalne dijagnostike nije bila dovoljno osjetljiva niti pouzdana pa se sigurno žrtvovao i mnogi zdrav muški plod. Pobljšana tehnika detekcije DMD/BMD danas omogućuje odluku o materinstvu na temelju pouzdane genetičke informacije (1). Genska terapijska primjena modificirane, ali u cijelosti funkcionalne molekule distrofina iskušava se na transgeničnim miševima. Injiciranjem adenovirusa kao prijenosnika mikro-distrofinske molekule u imunokompetentnih miševa u mišićima nalazimo malu distrofinsku molekulu koja u cijelosti omogućava mišićnu aktivnost, stoga u skoroj budućnosti očekujemo mogućnost genske terapije ove teške i letalne nasljedne bolesti (18).

LITERATURA

1. Durrigl V, i sur. Bolesti živčanog sustava i mišića. U: Zergollern Lj, Reiner-Banovac Ž, Barišić I, Richter D, Votava-Raić A. Pedijatrija 1 i 2. Zagreb: Naprijed; 1994.
2. Brown J.K. Disorders of central nervous system. U: Campbell A.G.M., McIntosh N. Textbook of Pediatrics. London: Churchill Livingstone; 1992.
3. Škarpa D: Bolesti živčanog sustava i mišića. U: Mardešić D, i sur. Pedijatrija. Zagreb: Školska knjiga; 2000.
4. Koenig M, Monaco AP, Kunkel LM. The complete sequence of dystrophin predicts a rod-shaped cytoskeletal protein. Cell 1988(Apr 22);53(2):215-26.
5. Campbell KP, Crosbie RH. Muscular dystrophy. Utrophin to the rescue. Nature 1996 (Nov 28);384(6607):308-9.
6. The Dystrophin-associated glycoprotein complex(DGC). Leiden muscular dystrophy pages; modified 2002. URL: <http://www.dmd.nl/dap.html>.
7. Straub V, Duclas F, Venzke DP, Lee JC, Cutshall S, Lewille CJ, Campbell KP: Molecular pathogenesis of muscle degeneration in the delta-sarcoglycan-deficient. Am J Pathol 1998;153(5):1623-30.
8. Cell biology lab. UNSW Embriology. DNA human dystrophin;

- last modified 1999. URL: <http://www.anatomy.med.unsw.edu.au/cbl/embryo/DNA/images/dystrophin.gi>.
9. San LP, Ling WL, Tut OH, Sim LP, Tai S. Project genetic engineering in treatment of: Duchenne muscular dystrophy (DMD). Dept of Paediatrics Lab, NUS; 2001; URL: http://www.202.172.233.11/site/biomed/indeks_jan.htm.
 10. Zubrzycka E, Korczak B, Sarzala MG, Drabilowski W. Location of the peripheral protein in sarcoplasmic reticulum vesicles. FEBS Lett 1988(Jun 15);90(2):215-7.
 11. Gospe SM Jr, Lazaro RP, Lava NS, Garootscholten PM, Scott MO, Fischbeck KH. Familial X-linked myalgia and cramps: a nonprogressive myopathy associated with a deletion in the dystrophin gene. Neurology 1989;39(10):1277-80.
 12. Minetti C, Tanji K, Chang HW, Medori R, Cordone G, DiMauro S, Bonilla E. Dystrophinopathy in two young boys with exercise-induced cramps and myoglobinuria. Eur J Pediatr 1993;152(10):848-51.
 13. Towbin JA, Hejtmancik JF, Brink P, Gelb B, Zhu XM, Chamberlain JS, McLabe ER, Swift M. X-linked dilated cardiomyopathy. Molecular genetic evidence of linkage to the Duchenne muscular dystrophy (dystrophin) gene at the Xp21 locus. Circulation 1993;87(6):1854-65.
 14. Bushby RM, Appeltson R, Anderson LV, Welch JL, Kelly P, Gardner-Medwin D. Deletion status and intellectual impairment in Duchenne muscular dystrophy. Dev Med Child Neurol. 1995;37(3):260-9.
 15. Bardoni A, Sironi M, Felisari G, Comi GP, Bresolin N. Absence of brain Dp140 isoform and cognitive impairment in Becker muscular dystrophy. Lancet 1999(Mar 13);353(9156):897-8.
 16. Passos-Bueno MR, Bolker E, Kneppers AL, Takata RI, Rapaport D, den Dunnen JT, Zatz M, van Ommen GJ. Different mosaicism frequencies for proximal and distal Duchenne muscular dystrophy (DMD) mutations indicate difference in etiology and recurrence risk. Am J Hum Gen 1992(Oct 1);44(3):382-4.
 17. Boyce FM, Beggs AH, Feener C, Kunkel LM. Dystrophin is transcribed in brain from a distant upstream promoter. Proc Natl Acad Sci USA 1991(Feb 15);88(4):1276-80.
 18. Harper SQ, Hauser MA, DelloRusso C, Duan D, Crawford RW, Phelps SF, Harper HA, Robinson A.S, Engelhardt JF, Brooks SV, Chamberlain JS. Modular flexibility of dystrophin: implication for gene therapy of Duchenne muscular dystrophy. Nature Med 2002;8:253-61.

CLINICAL EXPRESSION OF DUCHENNE AND BECKER MUSCULAR DYSTROPHY WITH RESPECT TO MANIFESTATION IN THE AREA OF Xp21.2 - LOCUS WHICH CODIFIES DYSTROPHIN SYNTHESIS

Silvija Pušeljić¹, Vesna Milas¹, Mirna Sipl¹ and Ivo Pušeljić²
Pediatric Clinic¹, Institute of Radiology², Clinical Hospital Osijek

ABSTRACT

The role of dystrophin in various clinical presentations of muscular dystrophy is described. Dystrophin is a very complex protein, and the gene coding its synthesis is one of the largest ones in the human genome, occupying about 1 percent of the X-chromosome. Deletions, duplications or point mutations of this huge gene may result in various clinical manifestations ranging from mild muscular fatigue to lethal forms of Duchenne muscular dystrophy.

Key words: dystrophin, Duchenne and Becker muscular dystrophy, area of Xp21.2-locus