

## Gastrointestinalni stromalni tumor (GIST)

Aleksandar Včev i Ivana Begić

Klinika za unutarnje bolesti Kliničke bolnice Osijek

Stručni rad

UDK 616.33-006

Prispjelo: 10. svibnja 2003.

Stromalni / mezenhimalni tumori su dugo unosili konfuziju u klasifikaciji kao i prognostici biološkog ponašanja.

Gastrointestinalni stromalni tumor uglavnom se javlja u srednjoj i starijoj životnoj dobi, s primarnom lokalizacijom 70% u želucu te 20% u tankom crijevu.

Obično ostanu klinički pritajeni sve dok ne dosegnu veći promjer te izazovu simptome rupturiranjem, krvarenjem ili opstrukcijom.

Terapija GIST-a je prototip liječenja zasnovanog na načelu "single target molecule" gdje je ciljani enzim abnormalni protein tirozinkinazne aktivnosti, tzv. KIT protein.

**Ključne riječi:** gastrointestinalni stromalni tumor (GIST)

### UVOD

Gastrointestinalni stromalni tumor (GIST) najčešći je mezenhimalni tumor probavnog sustava, a obuhvaća 1% svih neoplazmi gastrointestinalnog trakta (1). Distribucija lokalizacije pokazuje neujednačenost: 60-70% primarnih lokalizacija je u želucu, 20-25% u tankom crijevu, te 5% u kolorektalnom dijelu, no težina kliničkih manifestacija i biološko ponašanje tumora ne mora uvijek biti u proporcionalnom odnosu s učestalošću primarne lokalizacije jer i promjerom manji tumor tankog crijeva pokazuje veću vjerojatnost za brzi rast i diseminaciju od većeg tumora primarne lokalizacije u želucu (1).

Gastrointestinalni stromalni tumor gotovo jednako pogađa muškarce i žene s incidencijom 2-3/100000 i medijanom starosti između 55 i 65 godina (5).

Na temelju isključivo patohistološke analize nije moguće sa sigurnošću svrstati gastrointestinalne tumore u kategorije malignosti i benignosti niti predvidjeti njihov biološki dignitet, nego je tek imunofenotipsko i citogenetičko suptipiziranje omogućilo preciznije razvrstavanje mezenhimalnih tumora (8).

Maligni GIST predstavlja manifestaciju sarkoma mekih tkiva kao mezodermalnih tumora s rjeđom lokalizacijom u probavnom traktu koja može obuhvatiti područje od jednjaka do rektuma (3). Osnovni čimbenik rizika za razvoj malignog GIST-a je Mb. von Recklinghausen, Gardnerov sindrom, Wernerov sindrom, tuberozna skleroza, Li-Fraumeni sindrom (mutacija p53) (1).

### HISTOLOŠKE I IMUNOFENOTIPSKE ZNAČAJKE GIST-a

Gastrointestinalni tumori i su zbog svoga mezodermalnog podrijetla i najčešće submukozna smještaja često u prošlosti, dok nisu usavršene metode imunofenotipizacije, pogrešno kategorizirani u grupu leomioma, leomiosarkoma, schwannoma i drugih mezodermalnih tumora (1).

Godine 1996. Rosai je svrstao GIST na temelju predominacije stanica u histološkoj slici u glatkomišićnu, neuralnu, miješanu i neodređenu kategoriju (8).

Smatra se da 70-80% GIST-a pokazuje mikroskopsku histološku građu mezenhimalnih vretenastih stanica raspoređenih u kratke fascikule različite arhitekture te 20-30% pokazuje epiteloidnu

diferencijaciju (8). Ove procjene su utemeljene na imunohistokemijskim analizama pri čemu su kao markeri poslužili vimentin, CD-34 (antigen progenitorskih hematopoetskih stanica), c-kit (CD117) kao tirozin kinazni receptor faktora rasta, desmin, NSE, S-100 (5).

GIST se može smatrati i tumorom podrijetla Cajalovih stanica koje su interkalirane kao stanice predvodnice između neuralnih autonomnih plexusa i intestinalnih glatkih mišićnih stanica.

One pokazuju svojstva i glatkomišićnih i neuralnih stanica.

Prema ovome se GIST ponekad naziva i GIPACT (gastrointestinal pacemaker cell tumor) (5).

Cajalove stanice normalno pokazuju pozitivnu imunoreaktivnost na c-kit protoonkogen koji kodira za transmembranski tirozinkinazni receptor (CD117), a ta pozitivnost služi kao temeljni parametar u klasifikaciji tumora u GIST te je primjer integracije genske analize u postojeće metode za patološku evaluaciju kao i mogućnost za ciljanu terapiju (Imatinib, Gleevec) (6).

### PRIMARNA LOKALIZACIJA, VODEĆI SIMPTOMI I BIOLOŠKI DIGNITET GIST-a

Većinom GIST-i nastaju u želucu ili tankom crijevu s tendencijom da budu primarno intramuralni tumori, uključujući submukozu i muskularis propriu te se često u kontinuitetu protežu na mezenterij i subserozu, dok rijetko metastaziraju u limfne čvorove (3).

Duodenalni GIST uglavnom se pojavljuje u drugoj polovini duodenuma odakle često infiltrira tkivo pankreasa (1). Tumori ove primarne lokalizacije, kao i drugi GIST-i smješteni u području male zdjelice, imaju višu razinu rizika da manifestiraju malignu prirodu procesa u usporedbi sa želučanim GIST-ima koji su uglavnom niže razine rizika (low-risk) u pogledu biološkog ponašanja (3).

Procjenjuje se da 10-30% GIST-a ispoljava svojstva malignosti, pri čemu je glavni parametar prosudbe takvog ponašanja bio broj mitozu (8).

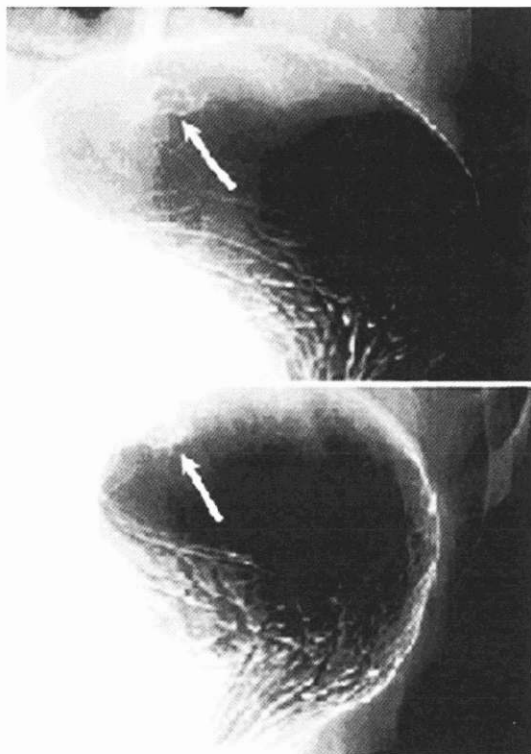
Iako se priroda GIST-a ne može predvidjeti isključivo na temelju preoperativnog kliničkog pregleda niti na rutinskim hemalaun-eozin bojanim preparatima bioptičkih proba, neki pokazatelji mogu poslužiti kao prediktori biološkog ponašanja: veličina tumora, celularnost, mitotički indeks (9).

SLIKA 1.

GIST, rendgenološki prikaz elevirane lezije na velikoj krivini s centralnom kavitacijom

PICTURE 1

GIST, X-ray image Elevated lesion on the large gastric flexure with central cavitation



Primjerice, egzogastrični rast, dijаметar veći od 5 cm, centralne nekroze, širenje per continuitatem u susjedne organe i metastaziranje, povećana ekspresija bcl-2 proteina koji koči apoptozu stanica upućuju na malignost GIST-a (5).

U slučajevima primarne lokalizacije GIST-a unutar male zdjelice 65% je egzoenteričke, 15% intramuralne, 10% intraluminalne i 5% pedunkulirajuće prirode (1).

Simptomi ovise prvenstveno o tumorskoj veličini i primarnoj lokalizaciji te se tako 50-70% manifestira prvenstveno bolovima, 20-50% krvarenjem iz probavnog trakta, a GIST u tankom crijevu nerijetko dovodi i do opstrukcije, dok se ezofagealni može manifestirati disfagičnim tegobama (1).

Prilikom postavljanja prognostičkih prosudbi uvijek je dvojbena ne pokazuju li ipak svi GIST-i neki stupanj maligniteta (5).

Veličina tumora je najvažniji faktor u predviđanju biološkog ponašanja tumora, no čak i kompletna resekcija tzv. "high grade" tumora ne eliminira u potpunosti rizik mogućih recidiva (9).

Zapravo, većina reseciranih primarnih tumora polako razvije rekurirajući GIST (9).

Ponekad rupturiranjem primarnog GIST-a, naročito u peritoneum, nastaje predispozicija za rekurirajući GIST s medijanom pojavljivanja prosječno 1.5-2 godine pri čemu je vjerojatnost izlječenja konvencionalnom terapijom izrazito reducirana (10%) (10).

Ipak, većina GIST-a pripada tzv. "sivoj zoni" bez jasne kategorizacije prema malignom ili benignom (5).

Prognostički povoljnim su se pokazali sljedeći parametri: vretenasti tip stanica, promjer tumora manji od 5 cm, manje od 3

TABLICA 1.

Distribucija primarne lokalizacije gastrointestinalnih stromalnih tumora

TABLE 1

Distribution of primary localisation of gastrointestinal stromal tumours

JEDNJAK ESOPHAGUS	<5%
ŽELUDAC STOMACH	39-70%
TANKO CRIJEVO SMALL INTESTINE	20-35%
KOLON I REKTUM COLON AND RECTUM	5-15%
OMENTUM I MEZENTERIJ OMENTUM AND MESENTERY	<9%
Izvor / Source: Human Pathology 2001;32:578-82.	

mitoze/30HPF (4). Distribucija primarne lokalizacije gastrointestinalnih stromalnih tumora prikazana je u tablici 1.

#### RADIOLOŠKI PRIKAZ GIST-a I SMJERNICE U TERAPIJSKOM ZBRINJAVANJU

Primarni tumor veličine do 3 cm na rendgenskim snimkama imponira gustoćom mekih česti, homogene nodularne strukture pa se na temelju takvog nalaza, kao ni na temelju MR-signala, ne može pouzdano razgraničiti GIST u odnosu na limfome i leiomome iste lokalizacije (2).

Radiološki kriteriji koji bi ukazivali na malignitet GIST-a su infiltracija u susjedne organe i dokaz udaljenih metastaza (1).

S obzirom da kao submukozni i intramuralni ekspanzivni proces GIST zahtijeva neko vrijeme prije nego što klinički postane izražen, često se razvije središnja nekroza tumorske mase s rubom varijabilne perfundiranosti, što se može pokazati slikovnim metodama (2).

U slučajevima GIST-a primarne lokalizacije u jednjaku, želucu i tankom crijevu koristi se prikaz CT-om prema Sellnik tehnici. Slično se upotrebljava i MR uz oralna kontrastna sredstva čime se primjerice vrlo dobro mogu nadzirati uspjesi terapije imatinibom, jer dokaz cističnih promjena u tumorskom tkivu i redukcija njegove perfuzije ukazuju na dobar odgovor (6). Na slici 1. dan je rendgenski prikaz elevirane lezije na velikoj krivini s centralnom kavitacijom.

Terapijski pristup se svodi na dvije osnovne razine: kiruršku i medikamentoznu.

Ovisno o primarnoj lokalizaciji varijabilne su i kirurške metode: GIST želuca obično dozvoljava djelomičnu resekciju, uključujući 2 cm zdravog rubnog tkiva, dok se kod afekcije tankog crijeva obavlja segmentna resekcija sa sigurnosnim rubom od 2 do 5 cm (4). Opsežne resekcije limfnih čvorova nisu potrebne jer GIST rijetko pokazuje tendenciju širenja u regionale limfne čvorove zahvaćenog organa, no zbog česte infiltracije u susjedne organe nužna je i multivisceralna resekcija (primjerice rektuma, lijeve fleksure kolona) (1).

Porazna je činjenica da gotovo 50% bolesnika s novodijagnosticiranim GIST-om već imaju udaljene metastaze s najčešćom lokalizacijom u jetri i peritoneumu, a također unatoč kirurškoj obradi lokalni recidivi nisu rijetkost (3).

Kao palijativna terapija kod bolesnika s metastazama u jetri nametnula se embolizacija hepatalne arterije, jer ovi tumori

TABLICA 2.  
Prognostičke razlike s obzirom na značajke primarnog tumora  
TABLE 2  
Prognostic differences according to primary tumour characteristics

Prognoza Prognosis	povoljna favourable	intermedijarna intermediary	nepovoljna unfavourable
Histološki tip Histology phenotype	Vretenaste stanice Spindle cell type	Epiteloidna građa Epithelioid cell type	Miješani Tip Mixed cell type
Broj mitozâ/HPF* Mitotic count/HPF*	<3cm	3-15	>15cm
KIT mutacija KIT mutation	Missence mutacija egzona 11 Missence mutation of exon 11	Delecija, insercija egzona 11 Deletion, insertion of exon 11	Mutacije egzona 9 ili 13 Mutation of exon 9 or 13
Tumorska veličina Tumour size	<5cm	5-11 cm	>10
spol gender	ženski female		muški male

\*HPF=high power field  
Izvor / Source: International Journal of Surgical Pathology 2002;10(2):81-9.

pokazuju tendenciju hipervaskularizacije, a svoju irigaciju izvode upravo iz hepatalne arterije (1).

Medikamentozni pristup terapiji GIST-a pokazuje nove smjernice u preciznom farmakološkom djelovanju lijekova utemeljenom na dobrom poznavanju ključnih faktora onkogeneze GIST-a.

Naime, Cajalove stanice eksprimiraju KIT-protein, enkodiran protoonkogenom, što je poslužilo ne samo kao marker histogeneze, nego i kao supstrat za ciljano liječenje (6).

Takozvane "gain of function" mutacije KIT gena u mnogim GIST-ima, te konstitutivna aktivacija KIT-proteina (CD117) koji predstavlja tirozinkinazni receptor, omogućuju stimulaciju proliferacije tumorskih stanica i inhibiraju apoptotičku smrt istih (7).

Imatinib mesilat (Gleevec), koji je u svibnju 2001. odobren za liječenje kronične mijeloične leukemije, specifično blokira abnormalni enzim koji ima bitnu ulogu u tumorskom rastu te je FDA odobrila Gleevec za terapiju GIST-a (6,7).

Nažalost, konvencionalna kemoterapeutska sredstva poput doksorubicina i ifosfamida imaju samo minimalni pozitivni učinak u bolesnika koji su razvili metastazirajući oblik GIST-a (10). Prognostičke razlike s obzirom na značajke primarnog tumora prikazane su u tablici 2.

#### USPJEH GLEEVECA U TERAPIJI CML I GIST-a

FDA je odobrila Gleevec, (patentiran od strane Novartisa) 10. svibnja 2001. godine za terapiju kronične mijeloične leukemije, u liječenju bolesnika s blastičnim krizama, akceleriranim fazama ili u kroničnoj fazi kad je vidljiva rezistencija na terapiju interferonom-alfa (1).

Učinkovitost Gleeveca se odražava u hematološkim i citogenetskim odgovorima koji sugeriraju da je Gleevec, kao primjer lijeka koji ciljano djeluje na specifičan enzim uključen u onkogenezu (ciljna molekula je enzim tirozin kinaza, c-kit koja posreduje transmisiju mitotičkog signala), daleko uspješniji od dotada standardne terapije zasnovane na interferonu i kemoterapeutici-ma (citarabin) (6).

Naime, pokazano je da je preživljenje bolesnika s blastnom krizom CML-e značajno produženo u usporedbi s gotovo sigurnim fatalnim ishodom za 4-6 mjeseci bez terapije (7).

"Follow-up" studija u razdoblju od 14 mjeseci pokazala je da se u 68% bolesnika liječenih Gleevecom nije mogla otkriti

leukemija, u usporedbi sa 7% bolesnika liječenih Interferonom, što govori u prilog deseterostruko prednosti Gleeveca (7).

Još jedna prednost jest i bolje toleriranje Gleeveca i manje popratnih pojava. Primjerice, za interferon je karakteristično da nerijetko izaziva umor i malaksalost u liječenih bolesnika što nije zamijećeno tijekom primjene Gleeveca (7).

Problematična je cijena terapije koja se procjenjuje na iznos od 25000 dolara godišnje, a postaje još dramatičnija kad se u obzir uzme činjenica da je kod nekih mladih ljudi potrebno primjenjivati lijek kontinuirano kroz život (6).

Terapijsku nadmoć Gleevec pokazuje i u bolesnika s GIST-om, koja naročito dolazi do izražaja ako se usporedi s iznimno slabim odgovorom GIST-a na standardnu kemoterapiju - u svega 5% slučajeva (10).

Stoga je u veljači 2002. godine FDA odobrila uporabu Gleeveca (imatinib mesilat) za terapiju bolesnika koji su bili KIT (CD 117) pozitivni, te tumorska masa GIST-a nije bila operabilna ili su se razvili metastatski procesi, a medijan preživljenja je bio procijenjen na svega 10-12 mjeseci, s kirurškom obradom kao jedinim palijativnim tretmanom (6,7). U jednoj studiji 147 bolesnika koji su ispoljavali gore navedene značajke, bilo je randomizirano tako da je dnevno oralno uzimalo 400 ili 600 mg Gleeveca u razdoblju od 24 mjeseca. Pozitivan odgovor zabilježen je u prosječno 38% slučajeva (7).

Pokazano je da je bilo moguće zaustaviti tumorsku progresiju ili, što je još interesantnije, u preko 60% slučajeva došlo je do smanjenja tumorske mase za više od polovice ishodišne vrijednosti, za razliku od skorog fatalnog ishoda bez terapije.

Ipak, ostaje činjenica da u 12% bolesnika nema odgovora na Gleevec i GIST nastavlja ekspanzivan rast (7).

Prednosti Gleeveca i manje popratnih pojava počivaju na njegovom svojstvu da kao inhibitor transdukcije signala u staničnu jezgru ciljano djeluje na abnormalni enzimski put u kancerogenim klonovima stanica, a s obzirom da je ekspresija ovih proteinskih sastojaka limitirana na te tumorske stanice, Gleevec, za razliku od standardnih kemoterapeutika, citostatika, ne utječe na biološko ponašanje zdravih stanica s visokim mitotičkim indeksom (6,8).

Od popratnih pojava treba navesti tendenciju retencije tekućine s posljedičnim pleuralnim efuzijama, ascitesom, plućnim edemom, a pretpostavlja se da je težina slike proporcionalna dozi te

da je učestalija prilikom terapije blastne krize, odnosno akcelerirane faze (7).

Neki stručnjaci sugeriraju da je kombinacija Gleeveca s interferonom ili ARA-C uspješnija nego izolirana primjena Gleeveca (6,7).

#### LITERATURA

1. Berman J, O'Leary TJ. Gastrointestinal stromal tumor workshop. *Hum Pathol* 2001;32:578-82.
2. Sharp RM, Ansel HJ, Keel SB. Best cases from the AFIP: gastrointestinal stromal tumor. *Armed Forces Institute of Pathology. Radiographics* 2001;21:1557-60.
3. Thompson W. Focal small Bowel disease. *Afip Notes* 2002.
4. Shikuwa S, Matsunga K, Osabe M, Ofukuji M, Omagari K, Mizuta Y, i sur. Esophageal granular cell tumor treated by endoscopic mucosal resection using a ligating device. *Gastrointest Endoscopy*, 1998;47(6):529-52.
5. Fletcher CD, Berman JJ, Corless C, Gorstein F, Lasota J, Longley BJ, i sur. Diagnosis of gastrointestinal stromal tumors: a consensus approach. *Int J Surg Pathol* 2002;10(2):81-9.
6. Joensuu H, Roberts PJ, Sarlomo-Rikala M, Andersson LC, Tervahartalo P, Tuveson D, i sur. Effect of the tyrosine kinase inhibitor STI571 in a patient with a metastatic gastrointestinal stromal tumor. *N Engl J Med* 2001;344(14):1052-6.
7. Demetri GD, von Mehren M, Blanke CD, Van den Abbeele AD, Eisenberg B, Roberts PJ, i sur. Efficacy and safety of imatinib mesylate in advanced gastrointestinal stromal tumors. *N Engl J Med* 2002;347(7):472-80.
8. Miettinen M, Sarlomo-Rihala M, Lasota J. Gastrointestinal stromal tumors: recent advances in understanding of their biology. *Hum Pathol* 1999;30(10):1213-20.
9. Schwartz DL, Einck J, Bellon J, Laramole GE. Fast neutron radiotherapy for soft tissue and cartilaginous sarcomas at high risk for local recurrence. *Int J Radiat Oncol Biol Phys* 2001;50(2):449-56.
10. Patel SR, Vadhan-Raj S, Burgess MA, Plager C, Papadopolous N, Jenkins J, i sur. Results of two consecutive trials of dose-intensive chemotherapy with doxorubicin and ifosfamide in patients with sarcomas. *Am J Clin Oncol* 1998;21(3):317-21.

### GASTROINTESTINAL STROMAL TUMOUR (GIST)

Aleksandar Včev and Ivana Begić  
Clinic for Internal Diseases, Clinical Hospital Osijek

#### ABSTRACT

Stromal/mesenchymal tumours of the gastrointestinal tract have long been a source of confusion regarding their classification and prognostic implications. GISTs predominantly occur in middle-age and older persons, primarily localized in the stomach (70%) and small intestine (20%).

Usually GISTs remain silent until they reach a large size and thus provoke symptoms by rupturing, bleeding or causing obstruction. GISTs therapy serves as prototype pattern of treatment based on the principle of "single target molecule" mechanism targeting KIT protein as abnormal enzyme with tyrosinkinase activity expressed by many GISTs.

**Key words:** gastrointestinal stromal tumour (GIST)