

## Liječenje keratoakantoma u području glave i vrata

**Bruno Popić, Dinko Leović, Vedran Zubčić**

Odjel za kirurgiju lica, čeljusti i usta, Klinička bolnica Osijek

Stručni članak

UDK 616.5-006-089:611.92/93

Prispjelo: 10. ožujka 2006.

Keratoakantomi su relativno česti kožni tumori s ishodištem u pilosebacealnim žlijezdama. Karakterizira ih brz rast tijekom nekoliko tjedana, a zatim, u većini slučajeva, slijedi spontana regresija za 4-6 mjeseci. Klinički i patohistološki vrlo ih je teško razlikovati od dobro diferenciranoga planocelularnog karcinoma. S obzirom da keratoakantomi na glavi i vratu cijele estetski neprihvatljivim ožiljkom, te na činjenicu da ih je teško razlučiti od planocelularnog karcinoma, najprihvatljivije liječenje keratoakantoma je kirurška ekscizija.

**Cljučne riječi:** keratoakantom, kirurška terapija, neoplazme glave i vrata

### UVOD

Keratoakantomi su kožni tumori koji nastaju od folikula dlake. Hutchinson 1889. godine prvi opisuje tumor pod nazivom "facial crateriform ulcer", a Freudenthal prvi put upotrebljuje naziv keratoakantom 1936. godine. Prema epidemiološkim podacima keratoakantomi su relativno česti tumori s incidencijom od 103 na 100 000, javljaju se kao solitarni tumori u starijoj životnoj dobi (1), muškarci obolijevaju češće, naročito bijelci, dok je kod crnaca bolest rijetka (2). Kao važan etiološki čimbenik navode se UV-zrake obzirom da se većina keratoakantoma javlja na fotoekspoziranim dijelovima tijela. Naime 74% tumora javlja se na licu i vratu (3,4), 17% na šakama i podlakticama, a ostatak na drugim dijelovima tijela (4). Kao ostali etiološki čimbenici navode se izloženost kemijskim karcinogenim tvarima, katranima i smolama (4,5), trauma (6), humani papilomavirus (7,8,9) te genetski čimbenik (10,11). Inflammatorne kožne lezije kao kronični ekcem, seboroični dermatitis, psorijaza mogu stimulirati mitotičku aktivnost epitela, te dovesti do nastanka keratoakantoma (12). U kliničkoj slici dominira solitarna, boje kože do ružičaste, papula koja je u središnjem dijelu ulcerirana i ispunjena keratinskim masama (volcano shaped). Keratinska masa u središnjem dijelu može prominirati poput roga (13). Tumor u svom nastanku ima tri faze: brz rast, maturaciju i spontanu regresiju iza koje ostaje nepravilan udubljen ožiljak (13,14). Kompletni ciklus, od rasta do spontane regresije, traje do 6 mjeseci (9). Keratoakantome je često teško klinički i histološki razlikovati od dobro diferenciranoga planocelularnoga karcinoma (14,15). Keratoakantomi se mogu smatrati abortivnim oblikom karcinoma, koji rijetko progredira u planocelularni karcinom (15). Autori u ovom radu predstavljaju vlastita iskustva u liječenju keratoakantoma glave i vrata.

### ISPITANICI I METODE

U razdoblju od 1. siječnja 1992. godine do 31. prosinca 2001. godine na Odjelu za kirurgiju lica čeljusti i usta Kliničke bolnice Osijek operativno je liječeno 6803 tumora u 5245 pacijenata. Uvidom u medicinsku dokumentaciju i patohistološke nalaze operiranih pacijenata od ukupnoga broja tumora u 1981 slučaju (30%) radilo se o malignim kožnim tumorima, a u 4822 slučaja o benignim kožnim tumorima (70%). Patohistološka dijagnoza

keratoakantoma postavljena je kod 91 pacijenta. Svi pacijenti liječeni su operativno, tj. kirurškom ekscizijom tumora sa sigurnim rubovima od 5 mm, te su poslijeoperativno praćeni najmanje dvije godine.

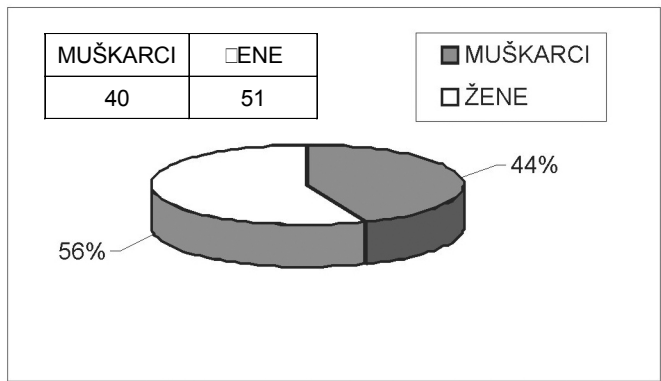
### REZULTATI

U desetogodišnjem razdoblju na Odjelu za kirurgiju lica, čeljusti i usta operativno je liječeno 6803 kožna tumora u području glave i vrata. Od ukupnoga broja operiranih kožnih tumora, udio keratoakantoma iznosi 1,3% s obzirom da je patohistološka dijagnoza postavljena kod 91 pacijenta. U odnosu na ostale benigne kožne tumore udio keratoakantoma iznosi 1,88%. Prema spolnoj raspodjeli tumor se nalazi u 51 žene, što čini 56% pacijenata, i kod 40 muškaraca, što čini 44% pacijenata u omjeru 1,27 : 1 (dijagram 1.).

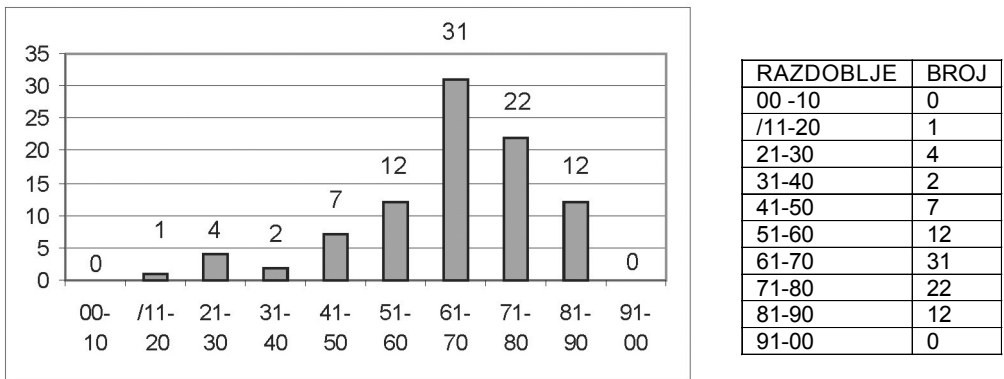
Prema dobnim skupinama keratoakantomi se najčešće javljaju u starijoj životnoj dobi, što je i vidljivo iz dobne raspodjele naše serije pacijenata. Udio je keratoakantoma prema dobnim skupinama sljedeći: 0-10 god. 0%, 11-20 god. 1%, 21-30 god. 4%, 31-40 god. 2%, 41-50 god. 8%, 51-60 god. 13%, 61-70 god. 35%, 71-80 god. 24%, 81-90 god. 13%, 91-100 god. 0%. Do četvrtoga desetljeća javlja se svega u 7% pacijenata, s vrhom incidencije u sedmom i osmom desetljeću u 59% pacijenata (dijagram 2.).

S obzirom na lokalizaciju keratoakantoma u području glave i vrata najzastupljenija je lokalizacija lice u 49 pacijenata (53,84%), čelo u 13 pacijenata (14,28%), nos u 12 pacijenata (13,18%), usne u 9 pacijenata (9,89%), vrat u 4 pacijenta (4,39%), brada u 3 pacijenta (3,29%), te uške u 1 pacijenta (1,09%) (dijagram 3.).

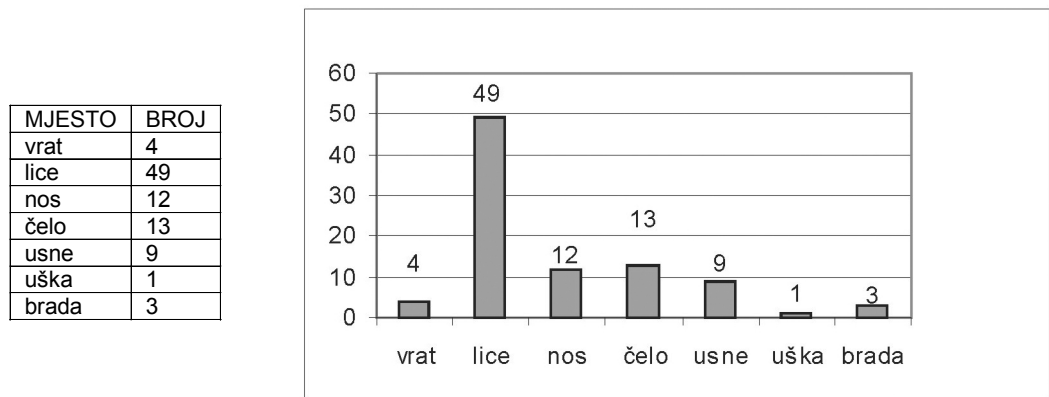
Svi pacijenti, njih 91, koji su operativno liječeni na Odjelu za kirurgiju lica, čeljusti i usta Kliničke bolnice Osijek, poslijeoperativno su redovito kontrolirani tijekom najmanje dvije godine te nisu imali recidiva tumora. Kod naših pacijenata nije utvrđen ni jedan slučaj multiplih keratoakantoma.



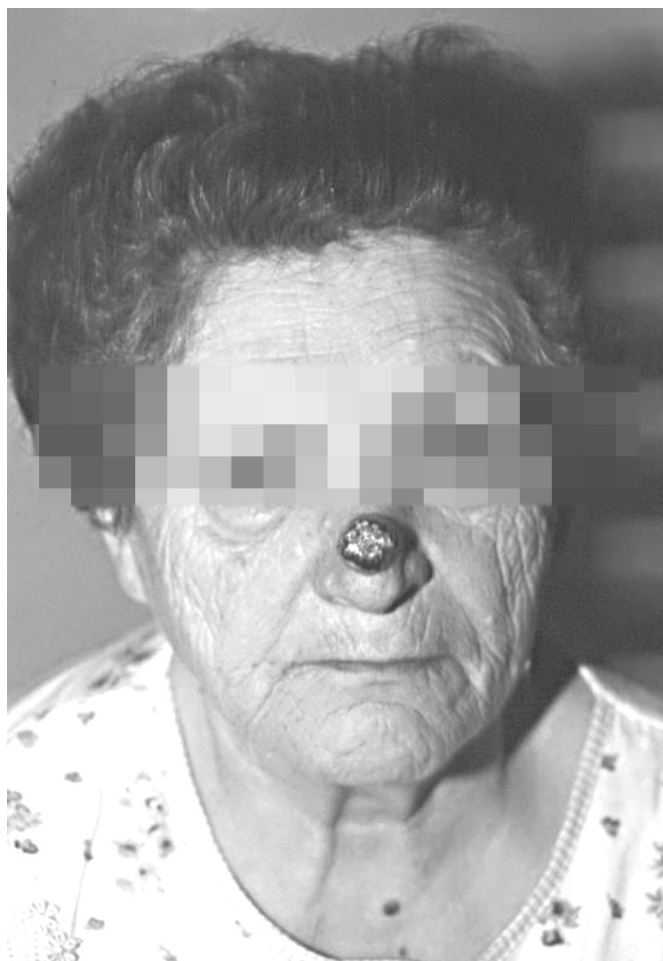DIJAGRAM 1.  
 Raspodjela keratoakantoma prema spolu  
 DIAGRAM 1.  
 Keratoacanthoma - gender distribution  
 (muškarci / male, žene /female)



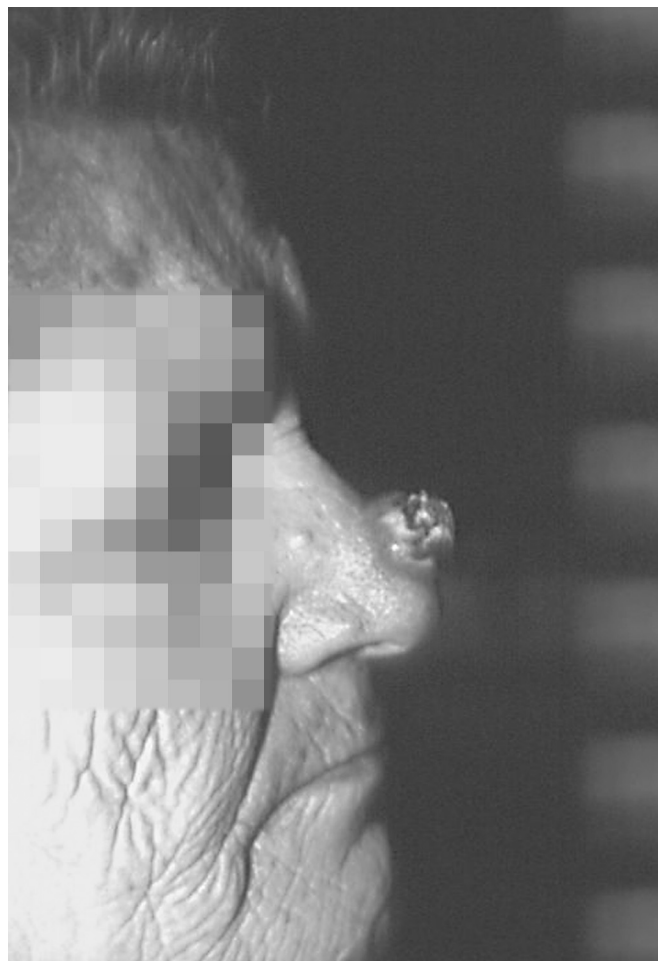DIJAGRAM 2.  
 Raspodjela keratoakantoma prema dobi  
 DIAGRAM 2.  
 Keratoacanthoma - age distribution  
 (razdoblje / period, broj / number)



DIJAGRAM 3.  
 Raspodjela keratoakantoma prema lokalizaciji  
 DIAGRAM 3.  
 Keratoacanthoma - site distribution  
 (mjesto/site, broj/number, vrata/neck, lice/face, nos/nose, čelo/forehead, usne/lip, uška/ear, brada/beard)



SLIKA 1.a  
Keratoakantom nosa - en face  
FIGURE 1.a  
Keratoacanthoma of the nose - en face



SLIKA 1.b  
Keratoakantom nosa - profil  
FIGURE 1.b  
Keratoacanthoma of the nose - profil

### RASPRAVA

Keratoakantomi, slično kao i planocelularni karcinomi kože, nastaju na fotoeksponiranim dijelovima tijela, što upućuje na ultraljubičasto zračenje kao mogući etiološki čimbenik (3). Uobičajeno su prisutni kao solitarni tumori koji se javljaju u starijoj životnoj dobi u osoba svijetle puti (1,2), što je i slučaj s našom serijom pacijenata u kojoj je vrh incidencije u sedmom i osmom desetljeću s ukupno 59% pacijenata. Prema podacima iz literature bolest je učestalija u muškaraca (2,15) za razliku od neznatno veće učestalosti u žena kod naših pacijenata, omjer je muškarci : žene 1:1,27. Općenito, bolest se javlja podjednako u oba spola, ali razlike su vjerojatno uvjetovane različitom izloženosti sunčevim zrakama.

Ghadijally navodi da se većina keratoakantoma nalazi na eksponiranoj koži, oko 74% u području lica i vrata (4), što se podudara s učestalošću lokalizacije od 53,84% na licu i 4,39% na vratu u naših pacijenata, naravno uzevši u obzir da su na našem odjelu liječeni samo keratoakantomi u području glave i vrata.

U kliničkoj slici dominira solitarna papula koja je u središnjem dijelu invaginirana i ispunjena keratinskim masama (slika 1.a),

koje mogu prominirati iz tumefakta poput roga (slika 1.b), te izgledom podsjeća na krater. Promjena je obično veličine od jednoga do nekoliko centimetara (3,13).

U svom nastanku keratoakantomi imaju tri klinička stadija: fazu proliferacije ili brzoga rasta, fazu maturacije i fazu involucije ili spontane regresije (9).

Faza brzoga rasta traje 4-8 tjedana, a tumor dosegne veličinu 1-2,5 cm i tada izgledom podsjeća na krater. Promjena rijetko dosegne veličinu 5-7 centimetara. Tijekom narednih 6-8 tjedana tumor spontano regredira ostavljajući nepravilan udubljen ožiljak (13,14). Kompletan ciklus, od rasta do spontane regresije, traje do 6 mjeseci (9). Unatoč postojanju atipične proliferacije pločastih stanica i njezine ekstenzije, histološki postoji razlika između keratoakantoma i planocelularnoga karcinoma u smislu gubitka invazivnosti, u minimalnoj anaplaziji te u gubitku pleomorfizma. Prema nekim teorijama keratoakantom i planocelularni karcinom različite su manifestacije istoga tumorskoga entiteta (14).

Klinički se keratoakantomi mogu manifestirati kao solitarne lezije, što je i najčešće, (1) ili kao multiple tumorske lezije. Postoje i varijante keratoakantoma:

- keratoacanthoma giganteum - ne dolazi do spontane regresije, može biti destruktivan i davati metastaze, najčešće lokaliziran na nosu i očnim kaptima
- keratoacanthoma centrifugum marginatum - tumor koji se širi periferno, dok u središnjem dijelu regredira, može biti veći od 20 cm, lokaliziran tipično na dorzumu šaka
- generalizirani eruptivni keratoakantomi Grzybowski - karakteriziraju ga multiple lezije po licu, trupu i sluznici usta koje pokazuju malu usmjerenost k spontanoj regresiji, javlja se u starijoj životnoj dobi, podjednako u oba spola; opsežne lezije po licu dovode do ektropiona i izobličenja lica (16,17).
- keratoakantomi Ferguson Smith tipa - karakteriziraju ih multiple lezije koje se javljaju u ranoj odrasloj dobi, naročito na licu, polako spontano regrediraju, te se periodično ponavljaju godinama; bolest se nasljeđuje autosomalno dominantno (10,11,18).
- Muir-Torre syndrom - karakteriziraju multipli sebacealni tumori uz multiple keratoakantome koji se javljaju s jednim ili više visceralnih karcinoma, a najčešće karcinomom kolona (19).

Dijagnozu keratoakantoma nije moguće postaviti samo na osnovi kliničke slike, s obzirom da je potrebno razlučiti između keratoakantoma i planocelularnoga karcinoma. Za odgovarajuću dijagnozu i potvrdu kliničke slike potrebno je učiniti ekscizijsku biopsiju i patohistološku pretragu. S obzirom da je ponekad teško postaviti dijagnozu i na osnovi histološkoga nalaza, koriste se i druge dijagnostičke metode: DNA citometrija, imunohistokemija, indirektna imunofluorescencija, elektronska mikroskopija.

Liječenje keratoakantoma obuhvaća nekoliko modaliteta terapije: spontana regresija tumora, operativno liječenje, radioterapija, kemoterapija, primjena isotretinoina (retinoida), primjena interferona.

Iako keratoakantomi spontano regrediraju, kirurška je terapija mogućnost izbora u liječenju, naročito solitarnih keratoakantoma (9,15). Spontana regresija tumora danas se rijetko prakticira iz razloga što nemamo odgovarajući dokaz - preparat, kojim bi potvrdili dijagnozu keratoakantoma, potom regresija traje i do nekoliko mjeseci, ostavlja estetski neprihvatljive ožiljke, naročito na licu, ali, istina rijetko, tumor može progredirati u planocelularni karcinom kože (20). Kirurška terapija ima smisla kako zbog verifikacije patohistološke dijagnoze, tako i zbog estetskoga izgleda, jer se na taj način izbjegava nepravilan udubljeni ožiljak na licu kao posljedicu spontane regresije tumora. Kao mogućnost liječenja keratoakantoma jest iradijacija u dozi kao za planocelularni karcinom ili kemoterapija u smislu intralezionalne aplikacije 5-fluorouracila (5-FU), bleomicina ili glukokortikoida (21). Nedostatak je iradijacijske terapije kako estetski - atrofičan depigmentiran areal kože na mjestu zračenja, tako i višekratno provođenje terapije do potrebne doze zračenja. Gledano i s ekonomskoga motrišta provođenje radioterapije i kemoterapije znatno je skuplje od kirurškoga zahvata koji je učinkovitiji dijagnostički i terapijski.

Svi oblici terapije za solitarne keratoakantome mogu se primi-

jeniti i kod multiplih keratoakantoma. Izbor terapije ovisi o broju i lokaciji tumora, a isto tako i o dostupnosti metode liječenja, te iskustvu liječnika.

Kod multiplih keratoakantoma rezultati liječenja nisu zadovoljavajući, iako je primjena retinoida učinkovita. Sustavna terapija uključuje davanje methotrexata, interferona-alfa i ranitidina. Pacijenti na takvoj terapiji često imaju recidive bolesti, te mnogo estetski neprihvatljivih ožiljaka (21).

## ZAKLJUČAK

Keratoakantome kao benigne kožne tumore teško je klinički, a ponekad i patohistološki razlikovati od dobro diferenciranih planocelularnih karcinoma kože. Iako mogu spontano regredirati, najprihvatljivija terapija keratoakantoma u području glave i vrata kirurška je ekscizija. Kod 91 pacijenta operiranoga zbog keratoakantoma na Odjelu za kirurgiju lica, čeljusti i usta Kliničke bolnice Osijek nismo u dvogodišnjem poslijeoperativnom praćenju imali nijedan recidiv tumora, što govori o dobroj prognozi nakon operativnoga zahvata.

## LITERATURA

1. Beham A, Regauer S, Soyer HP, Beham-Schmid C. Keratoacanthoma: a clinically distinct variant of well differentiated squamous cell carcinoma. *Adv Anat Pathol.* 1998;5(5):269-80.
2. Chapman RH, Burton JL, Burns DA, Breathnach SM. *Textbook of dermatology.* 6. izd. vol 2. Oxford Blackwell Scientific. 1998. str. 1662-4.
3. Kumar V, Cotran RS, Robbins SL. *Pathologic basis of disease.* 6. izd. Philadelphia: W.B. Saunders. 1999. str. 1181.
4. Ghadially R, Ghadially FN. *Fitzpatrick's dermatology in clinical medicine.* 5. izd. Vol. 1. New York: McGraw-Hill. 1999. str. 865-71.
5. Letzel S, Drexler H. Occupationally related tumors in tar refinery workers. *J Am Acad Dermatol.* 1998;39(5 Pt 1): 712-20.
6. Tamir G, Morgenstern S, Ben-Amitay D, Okon E, Hauben D. Synchronous appearance of keratoacanthomas in burn scar and skin graft donor site shortly after injury. *J Am Acad Dermatol.* 1999;40:870-1.
7. Haas N, Schadendorf D, Henz BM, Fuchs PG. Nine-year follow-up of a case of Grzybowski type multiple keratoacanthomas and failure to demonstrate human papillomavirus. *Br J Dermatol.* 2002;147(4):793-6.
8. Lu S, Syrjanen SL, Havu VK, Syrjanen S. Known HPV types have no association with keratoacanthomas. *Arch Dermatol Res.* 1996;288(3): 129-32.
9. Skidmore RA, Flowers FP. Nonmelanoma skin cancer. *Med Clin North Am.* 1998;82(6):1309-23.
10. Ferguson Smith MA, Wallace D, James ZH, Renwick JH. Multiple self-healing squamous epithelioma. *Birth Defects Orig Artic Ser.* 1971;7:157-63.
11. Goudie DR, Yuille MAR, Leversha MA, Furlong RA, Cater NP, Lush MJ, i sur. Multiple self-healing squamous epitheliomata (ESS1) mapped to chromosome 9q22-q31 in families with common ancestry. *Nat Genet.* 1993;3:165-9.
12. Okuyama R, Takahashi K, Ohi T, Tagami H. Keratoacanthoma developing in prurigo nodularis treated with cryotherapy. *Dermatology.* 1997;194:290-92.
13. LeBoit P. Can we understand keratoacanthoma? *Am J Dermatopathol.* 2002;24:166-8.
14. Hamilton S, Dickson W, O'Brien C. Keratoacanthoma developing in a split skin graft donor site. *Ann Plast Surg.* 1997;50:560-1.
15. Schwartz RA. Keratoacanthoma. *J Am Acad Dermatol.* 1994; 30(1):1-19.
16. Schwartz RA, Blaszczyk M, Jablonska S. Generalized eruptive keratoacanthoma of Grzybowski: follow-up of the original description and 50-year retrospect. *Dermatology.* 2002; 205:348-52.

17. Consigli JE, Gonzalez ME, Morsino R, Guidi A, Chappuis JM, Papa M, i sur. Generalized eruptive keratoacanthoma (Grzybowski variant). *Br J Dermatol.* 2000;142:800-3.
18. Kato N, Ito K, Kimura K, Shibata M. Ferguson Smith type multiple keratoacanthomas and a keratoacanthoma centrifugum marginatum in a woman from Japan. *J Am Acad Dermatol.* 2003;49:741-6.
19. Schwartz RA, Torre DP. The Muir-Torre syndrome: a 25-year retrospect. *J Am Acad Dermatol.* 1995;33(1):90-104.
20. Halliday GM, , Patel A, Hunt MJ, Tefany FJ, Barnetson RS. Spontaneous regression of human melanoma/nonmelanoma skin cancer: association with infiltrating CD4+ T cells. *World J Surg.* 1995;19:352-8.
21. Sanders S, Busam KJ, Halpern AC, Nehal KS. Intralesional corticosteroid treatment of multiple eruptive keratoacanthomas: case report and review of a controversial therapy. *Dermatol Surg.* 2002;28:954-8.

## THE TREATMENT OF HEAD AND NECK KERATOACANTHOMA

Bruno Popić, Dinko Leović, Vedran Zubčić  
Department of Maxillofacial Surgery, University Hospital Osijek

### ABSTRACT

Keratoachantoma are rather common skin tumors that originate in pilosebaceous glands. Their characteristics are fast growth during first few weeks, followed by, in most cases, spontaneous regression in four to six months. It is difficult to distinguish them, both clinically and patohistologicly, from well differentiated squamose cell skin cancer. Since head and neck keratoacanthoma heal with cosmetically unacceptable scar, and being hard to distinguishe from skin squamous cell cancer, surgical excision is preffered treatment.

**Key words:** head and neck neoplasms, keratoacanthoma, surgical procedures

