

Sklerozirajući peritonitis nakon bubrežnoga presađivanja - prikaz slučaja

Lada Zibar, Goran Samardžija, Marko Jakić, Marijana Bilandžija, Jerko Barbić,
Dubravka Mihaljević, Marija Minažek, Goran Kondža, Jasmina Rajc

Klinički bolnički centar Osijek, Osijek, Hrvatska

Prikaz bolesnika

UDK 616.346.2-002-089.168:616.61-089.882

Prispjelo: 4. svibnja 2010.

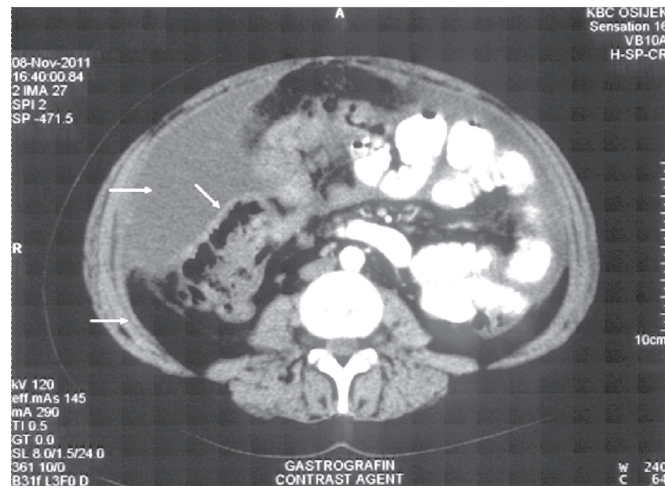
Sklerozirajući peritonitis (SP) rijetka je i po život opasna (smrtnost 30-93%) komplikacija peritonejske dijalize (PD). Javlja se u 0,6-3,3 % bolesnika na PD-u. Bubrežno presađivanje (transplantacija, TX) nakon PD-a povisuje rizik nastanka SP-a (prevalencija 7,5%). Etiopatogeneza nije jasna, a epidemiološki pokazatelji ukazuju na rizične čimbenike (PD per se, trajanje PD-a, hiperosmolarnu otopinu za PD, smanjenje ultrafiltracije-UF, beta blokatori-BB) od kojih neki mijenjaju citokinsku ravnotežu u potrbušnici, povisujući profibrotični transformirajući čimbenik β (TGF- β). Pretpostavlja se da smanjena odteredba (engl. clearance) fibrina nakon prekida PD-a koji uslijedi nakon bubrežne TX uz imunosupresivne (IS) lijekove (od kojih kalcijneurinski inhibitori, CNI, djeluju profibrotično) povisuju rizik za SP. Klinički se javlja slika crijevne opstrukcije, a dijagnoza se potvrđuje kompjutoriziranom tomografijom trbuha (zadebljanje potrbušnice) i patohistološkim pregledom bioptata potrbušnice. Preporučuju se preventivni postupci u rizičnih bolesnika, uključivo specifičan izbor IS lijekova nakon TX. Prikazujemo slučaj bolesnice sa SP-om u prvoj godini nakon bubrežne TX. Rizični čimbenici za SP bili su PD u trajanju od 7 godina, smanjena UF, hiperosmolarnu otopinu za PD, bubrežna TX, beta blokatori i IS kalcijneurinskim inhibitorima. Liječenje je, uz kirurško, uključivalo isključivanje CNI i BB, uz primjenu IS mTOR inhibitorima i tamoksifen.

Ključne riječi: Sklerozirajući peritonitis; Peritonejska dijaliza; Bubrežno presađivanje; TGF- β ; mTOR inhibitori; Tamoksifen

UVOD

Sklerozirajući peritonitis (SP), prema definiciji International Society of Peritoneal Dialysis, klinički je sindrom s perzistentnom, intermitentnom ili rekurentnom pojavom crijevne opstrukcije sa znakovima upale ili bez tih znakova uz zadebljanje, sklerozu, kalcifikaciju i enkapsulaciju potrbušnice vidljivu makroskopski ili radiološki (1). Prvi put se spominje 1907. (Owtschnikow), a 1980. u vezi s peritonejskom dijalizom (PD)(Gandhi) (2,3). Prevalencija je u bolesnika na PD-u prema različitim literaturnim navodima od 0,6 do 0,9 %. (4-8) Nakon bubrežnoga presađivanja (transplantacija, TX) objavljeno je tek tridesetak slučajeva SP-a u prethodno liječenih peritonejskom dijalizom (9-12). Radi se o rijetkoj, ali po život opasnoj, komplikaciji PD-a (smrtnost 20-93 %, najčešće od sepse, a poslijetransplantacijska smrtnost 50%) (4-7). Kliničkom slikom dominiraju simptomi i znakovi crijevne opstrukcije: anoreksija, mučnina, povraćanje, proljev, konstipacija, abdominalna distenzija, vrućica, gubitak težine, bol u trbuhu, palpabilna masa u trbuhu, hemoragični ascites i malnutricija (4-5,8,9-12). Etiopatogeneza još uvijek je nepoznata, ali se čini da nije

samo posljedica remodeliranja potrbušnice zbog PD-a. Uz PD smanjeno je stvaranje fosfolipida u mezotelnim stanicama, što mijenja sekreciju citokina iz mezotelnih stanica. Vjerojatno prevaga TGF- β stimulira odlaganje izvanstaničnoga matriksa. Zbog toga je terapijsko medikamentozno liječenje uglavnom zasnovano na izbjegavanju lijekova koji potiču djelovanje TGF- β , odnosno primjenu onih koji to djelovanje koče (13). Nakon TX smanjena je odteredba (engl. clearance) fibrina zbog izostanka lavaže (nakupljanje profibrotičnih i proupalnih tvari) (14,15). Na etiopatogenezu navode epidemiološki prepoznati rizični čimbenici, koji nisu isključivo vezani za PD. SP se može, naime, naći i idiopatski, odnosno i u osoba bez PD-a (14,16). Do danas prepoznati, ne uvijek jednoznačno priznati i tumačeni, rizični čimbenici za SP jesu brojni. Peritonejska dijaliza per se, peritonejski kateter u trbušnoj šupljini, duljina PD-a, prekid PD-a, mlađa životna dob, loša ultrafiltracija (UF), nekompatibilne hiperosmolarnu otopine, icodextrin, klorheksidin u alkoholu i povidon jod za steriliziranje konekcija katetera i plastične vrećice i cijevi za PD (imunosna reakcija na plastiku, poticanje lučenja IL-1) mogući su rizik za SP (6,13,15,17,18). Neki navodi upućuju na peritonitise



SLIKA 1.

Nalaz kompjutorizirane tomografije trbuha: zadebljana potrbušnica i gušći tekući sadržaj u trbuhu.

FIGURE 1

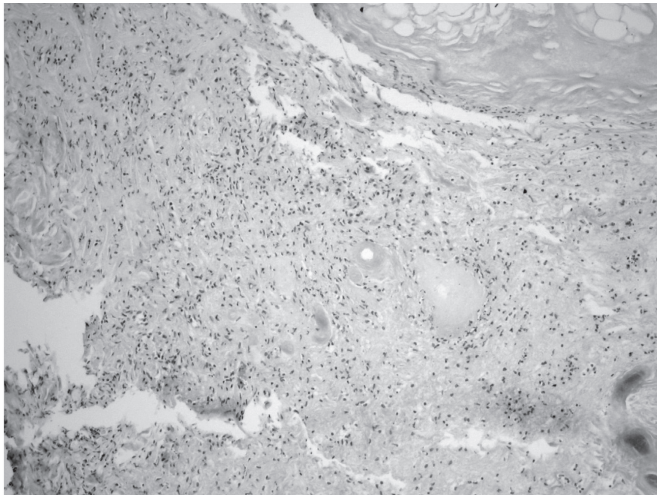
Abdominal CT scan: peritoneal thickening and dense liquid contents in abdomen

kao rizični čimbenik za SP, zbog perzistentnoga izražaja mRNA za TGF- β (13,17). Epidemiološki je SP nađen češće u onih s anamnezom *Staphylococcus aureus*, *Pseudomonas aeruginosa* i *Haemophilus influenzae* kao uzročnika peritonitisa. Ponavljani peritonitis dovodi do gubitka mezotela i slabljenja fibrinolize. Intraperitonejska primjena antibiotika vankomicina, cefalotina, cefuroksima i tobramicina može izazvati kemijski peritonitis. (13) Bubrežno presađivanje predstavlja dodatni rizik za SP, najčešće unutar prve 3 godine, vjerojatno zbog prekida peritonejske dijalize i zbog kalcijneurinskih imunosupresiva koji potiču djelovanje TGF- β (10,19,20). U bolesnika koji nisu na PD-u, rizični su čimbenici uzimanje beta blokatora, prethodni kirurški zahvati u trbuhu, malignomi (želuca, jajnika, gušterače, crijeva, limfomi, bubrega). Idiopatski slučajevi opisani su u mladih žena, a genski, familijarni, u žena suptropskih područja. (16,21) Novija istraživanja razlikuju jednostavnu peritonejsku sklerozu (engl. simple peritoneal sclerosis, SSP) od enkapsulirajućega sklerozirajućega peritonitisa. U SSP-u se nalazi samo makroskopsko zadebljanje potrbušnice, a bez kliničkoga je značenja (22,23). Enkapsulirajući SP opisuje se u anglosaksonskoj literaturi od 1978. godine kao abdominal "cocoon", od engleskog izraza za čahuru, slikovito opisujući nalaz crijevnih vijuga „začahurenih“ u krutom oklopu zadebljane potrbušnice, koja se uspoređuje s kožom cipela (24). U enkapsulirajućem SP-u nalazi se histološki progresivna sklerozna potrbušnice s upalnim infiltratima, kalcifikacije, uz tipične promjene na krvnim žilama (25). Upalne promjene i promjene na krvnim žilama važne su u diferencijalnoj dijagnozi SP-a (26).

Kompjutoriziranom tomografijom (CT) trbuha nalazi se zadebljanje potrbušnice, čvrste napete priraslice (engl. tethering, sapeti) uz lokalizirano nakupljanje tekućine između crijevnih vijuga koje su dilatirane u različitom stupnju, sve do ileusa (4,15,27,28).

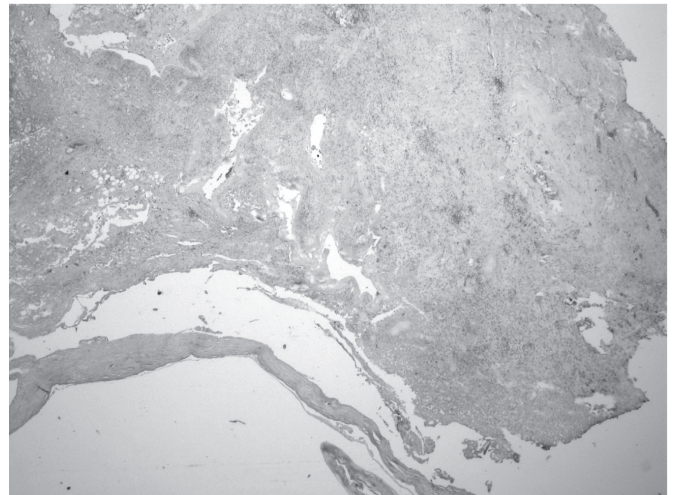
PRIKAZ SLUČAJA

Mlada 27-godišnja žena liječena je peritonejskom dijalizom tijekom 7 godina zbog završnoga stupnja kroničnoga bubrežnoga zatajenja izazvanoga kroničnim glomerulonefritisom. Tijekom PD-a imala je jedan peritonitis. Posljednjih godina imala je smanjenu ultrafiltraciju, zbog čega je rabila hiperosmolarne otopine za PD, uključujući i icodextrin. Zbog arterijske hipertenzije unatrag 7 godina liječi se blokatorima beta adrenergičkih receptora. Kao nastavak bubrežnoga nadomjesnoga liječenja, učinjeno joj je bubrežno presađivanje od nesrodnoga umrloga davatelja, a tijekom TX odstranjen je peritonejski kateter. Funkcija bubrežnoga presatka odmah je uspostavljena. Radi imunosupresije u indukciji dobila je basiliximab, a IS liječenje bilo je standardno trojno: kalcijneurinski inhibitor takrolimus, mikofenolat i kortikosteroidi. U ranom poslijetransplantacijskom razdoblju imala je ponavljane infekcije mokraćnoga sustava (prouzročeno *Escherichia coli* pa *Klebsiella pneumoniae*), produljenu sekreciju iz perirenalnoga prostora i limfocelu. Tri i pol mjeseca nakon TX ultrazvučno se nađe ascites. Laparocentezom evakuira se 2 litre žutoga seroznoga sadržaja, koji je bio sterilan, a po sadržaju eksudat. Mjesec dana potom ponovo se nalazi tekućina



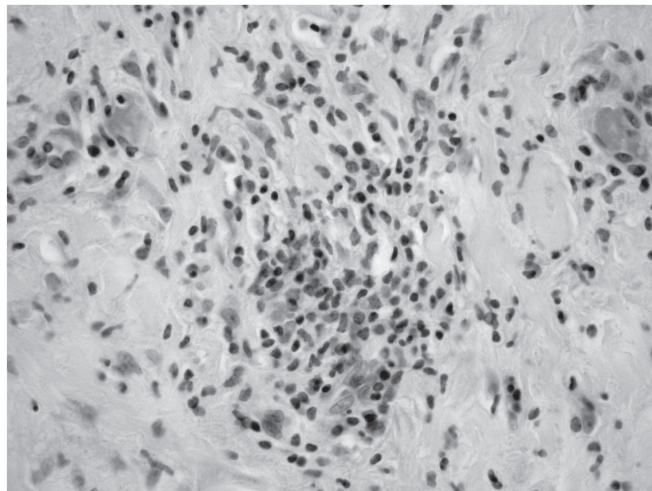
SLIKA 2A.

FIGURE 2A



SLIKA 2B.

FIGURE 2B



SLIKA 2C

Slika 2. Patohistološki nalaz tkiva potrbušnice dobivenoga biopsijom: A) debeli sloj kolagenoga veziva s brojnim fibroblastima, zadebljale stijenke krvnih žila, sitna žarišta kalcifikata; B) nedostatak mezotela, debeli sloj kolagenoga veziva; C) žarište upalnoga infiltrata limfocita, plazma stanica i granulocita, sa stvaranjem manjega apscesa.

FIGURE 2C

Figure 2 Pathohistological finding of peritoneal tissue acquired by biopsy: A) thick layer of collagenous connective tissue with numerous fibroblasts, thickened walls of blood vessels, small foci of calcification; B) absence of mesothelium, thick layer of collagenous connective tissue; C) focus of infection with infiltrate of lymphocytes, plasma cells and granulocytes, followed by smaller abscess formation

u trbušnoj šupljini, ponovi se laparocenteza i dobije serohemoragičan sterilan sadržaj. Uskoro se bolesnica hospitalizira zbog boli u trbuhu, nagona za povraćanjem i vrućice, uz povišenje C-reaktivnoga proteina. Antibiotško liječenje primijenjeno je ex iuvantibus, unatoč sterilnim nalazima bakteriološke analize krvi, mokraće i ascitesa, tazeobaktamom, vankomicinom i

metronidazolom tijekom 2 tjedna. Tjedan dana poslije prekida antibiotske terapije ponovo se javlja vrućica i bol u trbuhu, uz ponovo visok CRP i UZV znakove gušćega tekućega sadržaja u trbuhu. CT-om se nađe zadebljanje potrbušnice i lokalizirane nakupine tekućega sadržaja u trbuhu oko crijevnih vijuga, koje su upućivale na purulentni peritonitis. Učini se laparotomija i

nađe obilniji, sterilan, ali serohemoragičan sadržaj. Potrbušnica je bila vidljivo zadebljana, a crijevne vijuge stisnute čvrstim priraslicama. Učinjena je lavaža i drenaža trbušne šupljine te biopsija potrbušnice. Svi mikrobiološki nalazi su i dalje bili sterilni, pa je ponovo uvedena ex iuvantibus terapija vankomicinom, meropenemom i ketokonazolom. Pražnjenje crijevnoga sadržaja cijelo je vrijeme bilo uredno, povraćanje rijetko i prehrana na usta moguća u većini vremena. Patohistološki nalaz tkiva potrbušnice pokazao je izražen nedostatak mezotela, ispod površine deblji sloj skleroziranoga veziva s brojnim fibroblastima, žarištima kalcifikacije te srednje obilnim upalnim infiltratom limfocita, plazma stanica i makrofaga, na više mjesta žarišne nakupine neutrofilnih granulocita, koji mjestimično stvaraju manje apscese, više krvnih žila zadebljane stjenke, a u nekoliko manjih žarišta i nakupine granulacijskoga tkiva. Postavljena je dijagnoza sklerozirajućega peritonitisa. Iz terapije je isključen takrolimus i beta blokator, a doza kortikosteroida povećana je (40 mg prednizolona dnevno). Uveden je tamoksifen, 20 mg dnevno. Nastavljeno je liječenje mikofenolatom i inhibitorom angiotenzinskih receptora. Nakon završetka cijeljenja poslijeoperacijske rane, u imunosupresivnu terapiju uključen je mTOR inhibitor (sirolimus). Nije bilo potrebe za parenteralnom prehranom. Funkcija bubrežnoga presatka bila je stabilna (kreatininemija oko 100 μ mol/l). Bolesnica je mjesec dana nakon laparotomije dobrog kliničkoga stanja, bez znakova upale, bez probavnih poteškoća, uredne funkcije bubrežnoga presatka. Na terapiji je uobičajenim dozama sirolimusa i mikofenolata, prednizolonom (40 mg dnevno), tamoksifenom (20 mg dnevno) i ACE inhibitorom.

RASPRAVA

Sklerozirajući je peritonitis rijetka, ali po život opasna komplikacija peritonejske dijalize. Prikazana bolesnica imala je nekoliko manje ili više vjerojatnih rizičnih čimbenika za SP- ženski spol, mlađa životna dob, 7 godina PD, smanjena UF, hiperosmolarne otopine za PD, uključujući icodextrin, liječenje beta blokatorom, bubrežno presađivanje (dakle, prekid PD-a) i imunosupresiju CNI - takrolimusom. Dijagnoza je postavljena na temelju kliničke slike, nalaza CT-a, makroskopskoga nalaza pri eksploraciji trbušne šupljine, isključenja infektivnoga peritonitisa, a potvrđena je patohistološkim nalazom potrbušnice. Primijenjeni su terapijski postupci u skladu s dijagnozom. Takrolimus je isključen zbog nepoželjnoga stimulirajućega utjecaja na TGF- β , a zamijenjen imunosupresivom mTOR inhibitorom, zbog njegovih antiproliferacijskih svojstava (29). Zbog inhibicijskoga utjecaja na cijeljenje

rane, ovaj je lijek uveden odgođeno u odnosu na trenutak postavljene dijagnoze SP-a. Zbog pretpostavljenoga inhibicijskoga učinka na TGF- β , u terapiju je uveden i tamoksifen, selektivni modulator estrogenskih receptora (10,30,31). Arterijska hipertenzija kontrolirana je inhibitorom ACE koji također ima i antiproliferacijski učinak putem inhibicije faktora rasta. Prognoza SP-a, a osobito nakon TX, neizvjesna je, a naša bolesnica je za sada klinički dobrog ishoda. Uz ovakav terapijski postupak zabilježen je dobar odgovor u nekih bolesnika, ali i smrtni ishod (8,32). Unatoč kliničkoj slici primjerenoj SP-u, uz dijagnostički i histološki jasnu potvrdu SP-a, ona nije imala poremećaja pražnjenja stolice, niti značajnoga povraćanja. Literaturni navodi ističu potrebu za totalnom parenteralnom prehranom (17). Parenteralnu prehranu nismo primijenili. Malnutricija nije zabilježena, a nema više niti laboratorijskih znakova kronične upale. U slučaju stabilnoga tijeka, planira se postupno smanjivati dozu kortikosteroida, a terapiju tamoksifenom prekinuti nakon ukupno 3 do 4 mjeseca liječenja. Imunosupresija mTOR inhibitorom i mikofenolatom planira se nastaviti trajno.

Recentna literatura predlaže prepoznavanje bolesnika na PD, rizičnih za SP (15). Uz već nabrojane rizike u uvodnom dijelu, predlaže se provoditi probir na orijaške stanice u peritonejskom efluentu, a za koje se drži da su povezane sa SP-om (33-35). Uz izbjegavanje hiperosmolarne otopine, osobito icodextrina, kao opće preventivne mjere, preporučuje se prevencija tamoksifenom, 10 mg dnevno, u bolesnika s lošom UF i/ili clearanceom i u onih koji su dulje od 5 godina na PD-u. Neki preporučuju prijelaz s PD-a na HD zbog duljine trajanja PD-a, no učinak je dvojben, jer postoje indicije da je sam prekid PD-a rizik za PD (17, 4-6, 15,18). Zbog povišenoga rizika za SP nakon bubrežne TX, potrebno je izbjegavati CNI, osobito takrolimus, te predvidjeti imunosupresiju mTOR inhibitorom. Također, nije preporučljivo rano ukidanje steroida u ovih bolesnika (36). Najnovija ZEUS studija, koja proučava učinke mTOR inhibitora everolimusa, savjetuje uvođenje mTOR inhibitora optimalno 4,5 mjeseca nakon TX, zbog veće učestalosti akutnoga odbacivanja u prvim mjesecima poslije TX uz mTOR inhibitor u odnosu na CNI (37).

Zaključno, SP je rijetka po život opasna komplikacija PD-a, na koju treba misliti i nakon bubrežne TX. Preporučuje se aktivno identificirati rizične bolesnike, primijeniti preventivne mjere, a u transplantiranih, prethodno liječenih peritonejskom dijalizom, predvidjeti imunosupresivno liječenje koje uključuje mTOR inhibitore, a izostavlja kalcijneurinske inhibitore.

LITERATURA

1. Kawaguchi Y, Kawanishi H, Mujais S, i sur. Encapsulating peritoneal sclerosis: definition, etiology, diagnosis, and treatment. International Society for Peritoneal Dialysis Ad Hoc Committee on Ultrafiltration Management in Peritoneal Dialysis. *Perit Dial Int.* 2000; 20(Suppl 4):S43-55.
2. Owtshnikow PJ. Peritonitis chronic fibrosa incapsulata. *Arch Klin Chir.* 1907; 83:623-4.
3. Gandhi VC, Humayun HM, Ing TS, i sur. Sclerotic thickening of the peritoneal membrane in maintenance peritoneal dialysis patients. *Arch Intern Med.* 1980; 140: 1201-3.
4. Nomoto Y, Kawaguchi Y, Kubo H, i sur. Sclerosing encapsulating peritonitis in patients undergoing continuous ambulatory peritoneal dialysis: a report of Japanese Sclerosing Encapsulating Peritonitis Study Group. *Am J Kidney Dis.* 1996; 28:420-7.
5. Afthentopoulos IE, Passadakis P, Oreopoulos DG. Sclerosing encapsulating peritonitis in continuous ambulatory peritoneal dialysis patients: One center's experience and review of the literature. *Adv ren Replace Ther.* 1998; 5:157-67.
6. Rigby RJ, Hawley CM. Sclerosing peritonitis: the experience in Australia. *Nephrol Dial Transplant.* 1998;13:154-9.
7. Summers AM, Clancy MJ, Syed F et al. Single-center experience of encapsulating peritoneal sclerosis in patients on peritoneal dialysis for end-stage renal failure. *Kidney Int.* 2005; 68(5):2381-8.
8. Eltoun MA, Wright S, Atchley J, i sur. Four consecutive cases of peritoneal dialysis-related encapsulating peritoneal sclerosis treated successfully with tamoxifen. *Perit Dial Int.* 2006; 26(2):203-6.
9. Korte MR, Yo M, Betjes MG, i sur. Increasing incidence of severe encapsulating peritoneal sclerosis after kidney transplantation. *Nephrol Dial Transplant.* 2007; 22(8):2412-4.
10. Mohamed AO, Kamar N, Nogier MB, i sur. Tamoxifen therapy in kidney-transplant patients presenting with severe encapsulating peritoneal sclerosis after treatment for acute humoral rejection. *Exp Clin transplant.* 2009;7(3):164-7.
11. Morrow EH, Gallo AE, Melcher ML. Sclerosing peritonitis after kidney transplantation: a not-so-silky cocoon. *Dig Dis Sci.* 2011;56(2):307-10.
12. Adamidis KN, Zachariou CA, Kopaka M, i sur. Sclerosing peritonitis presenting 2 years after renal transplantation in a former CAPD patient. *Renal Failure* 2011; 33(2):246-8.
13. mhtml:file://C:\Users\int_lada\AppData\Local\Temp\Rar\$DI43.320\PDI.mht (pristupano 17.11.2011.)
14. Ping Xu, Li-Hua Chen, You-Ming Li. Idiopathic sclerosing encapsulating peritonitis (or abdominal cocoon): a report of 5 cases. *World J Gastroenterol.* 2007; 13(26):3649-51.
15. Brown EA, Van Biesen W, Finkelstein FO, i sur. Length of time on peritoneal dialysis and encapsulating peritoneal sclerosis: position paper for ISPD. *Perit Dial Int.* 2009; 29:595-600.
16. Dehn TC, Lucas MG, Wood RF. Idiopathic sclerosing peritonitis. *Postgrad Med J.* 1985; 61:841-2.
17. Kim BS, Choi HY, Ryu DR, i sur. Clinical characteristics of dialysis related sclerosing encapsulating peritonitis: multicenter experience in Korea. *Yonsei Med J.* 2005; 46:104-11.
18. Araki Y, Hataya h, Tanaka Y, I sur. Long-term peritoneal dialysis is a risk factor of sclerosing encapsulating peritonitis in children. *Perit Dial Int.* 2000; 20:445-51.
19. Giordano A, Romano S, Mallardo M, I sur. FK506 can activate transforming growth factor-beta signaling in vascular smooth muscle and promote proliferation. *Cardiovasc Res.* 2008; 79(3):519-26.
20. van Westerhengen R, Aten J, Hajji N, I sur. Cyclosporine A induces peritoneal fibrosis and angiogenesis during chronic peritoneal exposure to a glucose-based, lactate-buffered dialysis solution in the rat. *Blood Purif.* 2007; 25(5-6):466-72.
21. Harty RF. Sclerosing peritonitis and propranolol. *Arch Intern Med.* 1978; 138:1424-6.
22. Rubin J, Herrera GA, Collins D. An autopsy study of peritoneal cavity from patients on continuous ambulatory peritoneal dialysis. *Am J Kidney Dis.* 1991; 18:97-102.
23. Yates PJ, Kitchen JP, Kaushik M, i sur. Surgical management of peritoneal dialysis peritonitis: the impact of peritoneal sclerosis. *Word J Surg.* 2009;33(7):1392-4.
24. Foo KT, Ng KC, Rauff A, i sur. Unusual small intestinal obstruction in adolescent girls: the abdominal cocoon. *Br J Surg.* 1978; 65:427-30.
25. Garosi G, Di Paolo N. Peritoneal sclerosis- an overview. *Adv Perit Dial.* 1999;15:185-92.
26. Garosi G, Di Paolo N. Inflammation and gross vascular alterations are characteristic histological features of sclerosing peritonitis. *Perit Dial Int.* 2001; 21(4):420-1.
27. Stafford-Johnson DB, Wilson YE, Francis IR, i sur. CT appearance of sclerosing peritonitis in patients on chronic ambulatory peritoneal dialysis. *J Comput Assist Tomogr.* 1998; 22:295-9.
28. Ti JP, Al-Arabi A, Conlon PJ, i sur. Imaging features of encapsulating peritoneal sclerosis in continuous ambulatory peritoneal dialysis patients. *AJR.* 2010;195:W50-W54.
29. Duman S, Bozkurt D, Sipahi S, i sur. Effects of everolimus as an antiproliferative agent on regression of encapsulating peritoneal sclerosis in a rat model. *Adv Perit Dial.* 2008; 24:104-10.
30. Carmichael PL, Pole JC, Neven P. Modulation of endometrial transforming growth factor beta by tamoxifen. *Eur J Cancer.* 2000; 36(suppl 4):S42-3.
31. Payne WG, Ko F, Anspaugh S, i sur. Down-regulating causes of fibrosis with tamoxifen: a possible cellular/ molecular approach to treat rhynophima. *Ann Plast Surg.* 2006; 56(3):301-5.
32. Korte MR, Sampimon DE, Lingsma HF, i sur. Risk factors associated with encapsulating peritoneal sclerosis in Dutch Multicenter EPS Study. *Perit Dial Int.* 2011;31:269-78.
33. Yamamoto T, Izumotani T, Otoshi T, i sur. Morphological studies of mesothelial cells in CAPD effluent and their clinical significance. *Am J Kidney Dis.* 1998; 32:946-52.
34. Izumotani T, Ishimura E, Yamamoto T, i sur. Correlation between peritoneal mesothelial cell cytology and peritoneal histopathology with respect to prognosis in patients on continuous ambulatory peritoneal dialysis. *Nephron.* 2001; 89:43-9.
35. Sampimon DE, Korte MR, Barreto DL, i sur. Early diagnostic markers for encapsulating peritoneal sclerosis: a case-control study. *Perit Dial Int.* 2010;30(2):163-9.
36. Garosi G. Peritoneal dialysis: a time-limited therapy because of encapsulating peritoneal sclerosis? No, but better approaches are available. *G Ital Nephrol.* 2010;27(5):456-63.
37. Budde K, Becker T, Arns W, Sommerer C, Reinke P, Eisenberger U, i sur. Everolimus-based, calcineurin-inhibitor-free regimen in recipients of de-novo kidney transplants: an open, label, randomized, controlled trial. Dostupno na URL adresi: www.thelancet.com Vol 377 March 5, 2011.

SCLEROSING PERITONITIS AFTER KIDNEY TRANSPLANTATION – A CASE REPORT

Lada Zibar, Goran Samardžija, Marko Jakić, Marijana Bilandžija, Jerko Barbić, Dubravka Mihaljević,
Marija Minažek, Goran Kondža, Jasmina Rajc

University hospital centre Osijek, Osijek, Croatia

Case report

ABSTRACT

Sclerosing peritonitis (SP) is rare and life threatening (mortality 30-93%) complication of peritoneal dialysis (PD). It appears in 0.6-3.3% of PD patients. Kidney transplantation (TX) increases the risk for SP (prevalence 7.5%). Etiopathogenesis is unclear, while epidemiological data indicate risk factors (PD per se, long duration, hyperosmolar solutions for PD, reduced ultrafiltration-UF, beta blockers-BB) that change peritoneal cytokines equilibrium, increasing profibrotic transforming factor- β (TGF- β). Reduced fibrin clearance, considered to follow PD cessation, along with immunosuppressive (IS) drugs (calcineurin inhibitors, CNI, among them having profibrotic properties), increases the risk for PD after kidney TX. SP clinically presents by symptoms and signs of intestinal obstruction, and the diagnosis is being confirmed by abdominal computerized tomography, CT, (peritoneal thickening) and pathohistological analysis of peritoneal tissue. Preventive measures in the patients at risk are recommended, including specific IS after kidney TX. We present a case of a female patient with SP in the first year after kidney TX. Risk factors for SP in the patient were PD lasting for 7 years, reduced UF, hyperosmolar PD solutions, kidney TX, BB and CNI IS. The treatment, apart from surgery, included CNI and BB therapy cessation and mTOR inhibitor IS and tamoxifen introduction.

Key words: Sklerosing peritonitis; Peritoneal dialysis; Kidney transplantation; TGF- β ; mTOR inhibitors; Tamoxifen