

Morbus Caroli u devetogodišnjeg djeteta

Zlatko Mandić, Zdenka Kručaj, Ljerka Pinotić i Snježana Angebrandt

Klinička bolnica Osijek

Stručni rad

UDK 616.366-053.2

Prispjelo: 25. kolovoza 1999.

U radu smo opisali nasljednu cističnu dilataciju intrahepatičnih žučnih vodova (Morbus Caroli) u devetogodišnjeg djeteta. Primijenjena je tehnika pregleda ultrazvukom. Prvi simptomi bolesti bili su obilno krvarenje iz varikoziteta jednjaka. Navedeni simptomi, kao prvi znakovi bolesti, su, zapravo, neuobičajeni u tako male djece. Ultrazvučnom tehnikom prikazana je povećana jetra, s neopstruktivnim difuzno cistično proširenim intrahepatičkim bilijarnim sustavom. Bubrež je bio također malformiran (spongiforman). Zbog toga što je jetra bila difuzno zahvaćena, kirurška intervencija bila bi bezuspješna.

Cljučne riječi: dijete, Morbus Caroli

Morbus Caroli je cistična dilatacija intrahepatičkih žučnih vodova, udružena s različitim stupnjem fibroze jetre (9). Bolest su prvi opisali Caroli (1958) i Corcosa (1964). Iako je funkcija jetre obično očuvana više godina, ipak ponekada možemo očekivati portalnu hipertenziju i u mlađoj dobi. Patološke promjene mogu se naći i na drugim parenhimskim organima, najčešće na bubrežima, pa renalna simptomatologija može dominirati kliničkom slikom (1). Ako bolesno dijete doživi odraslu dob, često se razvija kolangitis, a povećan je i rizik za nastanak karcinoma. Patogeneza cistične jetre nije sasvim razjašnjena, ali se pripisuje upali i opstrukciji aberantnih žučnih putova (2). Nasljeđivanje Morbus Caroli je najvjerojatnije autosomno recesivno (3,10).

PRIKAZ BOLESNIKA

Naš bolesnik je normalno razvijeno 9-godišnje muško dijete, bez subjektivnih simptoma, u koga je hepatosplenomegalija nađena slučajno u drugoj godini života. U toj ranoj dobi ultrazvukom je prikazan naglašeno povećan lijevi režanj jetre, uz dvostruko proširen koledokus i difuzno proširene intrahepatičke žučne vodove (slika 1).

Endoskopskom retrogradnom kolangiografijom (ERCP) prikazani su vrečasto dilatirani žučni putovi, što je karakteristika Morbus Caroli. Bolesnik je redovito kontroliran i normalno se razvijao bez znakova bolesti. U dobi od 9 godina primljen je iznenada u bolnicu zbog obilnog povraćanja svježe krvi. Dijete nije bilo ikterično, niti se žalilo na bolove u truhu. Ezofagoskopijom prikazani su varikoziteti jednjaka II-III. stupnja. CT abdomena potvrdili su već prije klinički nađenu hepatosplenomegaliju sa intrahepatičkom dilatacijom žučnih vodova, a prikazao se i spongiformni bubrež.

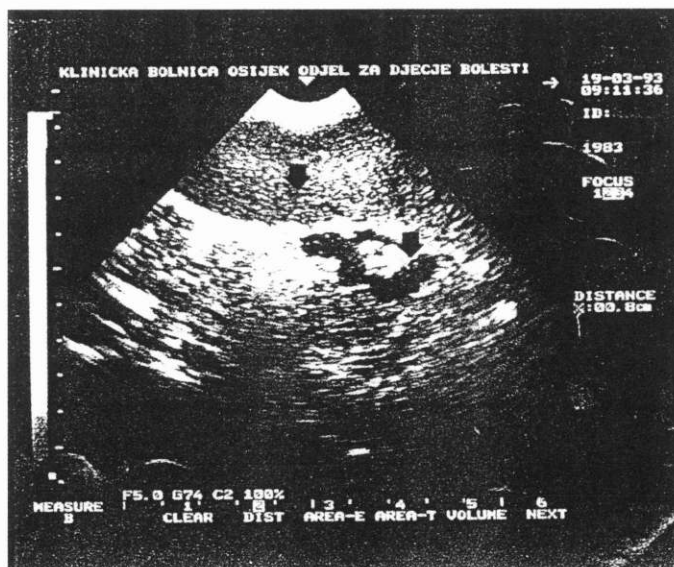
RASPRAVA

Morbus Caroli je rijetka strukturna anomalija koja samo nalikuje opstrukciji intrahepatičkih žučnih vodova.

Promjene mogu biti lokalizirane samo u jednom lobusu (tip I.), pa je ovdje moguća uspješna kirurška intervencija (4,8).

Ako su promjene difuzne (tip II.), tada se kirurškim zahvatom ne postiže zadovoljavajući rezultat. Naš bolesnik je imao difuzne promjene podjednako u oba lobusa jetre. Intrahepatalne cistične

promjene žučnih vodova često su udružene s dilatacijom duktusa koledoksa, koji je u našeg bolesnika bio gotovo dvostruko širi od normalnog. Portalna hipertenzija često je posljedica kongenitalne fibroze jetre (1). U našeg bolesnika nađeni su izraženi varikoziteti jednjaka II.- III. stupnja, iz kojih je obilno krvario. Ujedno je bolesno dijete imalo i spongiformni bubrež, što je također jedan od oblika Morbus Caroli.



SLIKA 1.

Ultrazvuk jetre prikazuje vrečasto proširenje koledokusa (širina 1,1 cm) i difuzno cistično proširene intrahepatičke žučne vodove (obilježeni strelicama)

FIGURE 1.

Ultrasonography of the liver. Note a sack-formed enlargement of the common bile duct (width 1.1 cm) and diffuse cystic dilations of the intrahepatic bile duct, both marked with arrows.

LITERATURA

1. Braga AC, Calheno A, Rocha H, Lourence-Gomes J. Caroli's disease with congenital hepatic fibrosis and medullary sponge kidney. *J Pediatr Gastroenterol Nutr* 1994;19:464-7.
2. Burt MJ, Chambers ST, Chapman BA, Strack MF, Troughton WD. Two cases of Caroli's disease diagnosis and management. *J Gastroenterol Hepatol* 1994;9:194-7.
3. Hodgson SV, Coonar AS, Hanston PJ, Cottrell S, Scriven PU, Jones T, et al. Two cases of 5g deletions in patients with familial adenomatous polyposis: possible link with Caroli's disease. *J Med Genet* 1993;30:369-755.
4. Knoop M, Keck H, Langrehr JM, Peter FJ, Ferslev B, Neuhaus P. Therapie des unilobularen Caroli-Syndroms durch Leberresection. *Chirurg* 1994;65:861-6.
5. Kumakura H, Ichikawa S, Tange S, Takayama Y, Hososi T, Koyama Y, et al. A case of Caroli's disease: usefulness of color Doppler sonography for evaluating the malformation of the intrahepatic bile duct. *Radiat Med* 1994;12:75-7.
6. Lee MG, Cho KS, Auh YH, Baek SY, Kim MH, Yu S. Hepatic arterial color Doppler signals in Caroli's disease. *Clin Imaging* 1992;16:234-8.
7. Pindos T, Xiol X, Herranz R, Figueras C, Catala I. Caroli's disease versus polycystic hepatic disease. Differential diagnosis with TC-99 m DISIDA scintigraphy. *Clin Nucl Med* 1993;18:664-7.
8. Segurola C, Bercedo Martinez J. Surgical treatment of congenital dilatation of the biliary system. *Hepatogastroenterology* 1993;40:134-8.
9. Veltri A, Serralanga M, Regge D, Grosso M, Besse F, Durazzo M. Association of congenital liver fibrosis, Caroli's disease and medullary renal cysts in 2 siblings (Italian). *Radiol Med (Torino)* 1994;88:162-4.
10. Yoshizawa K, Koyosowa K, Yabu K, Usuda S, Shimizu S, Fujimori Y, et al. Caroli's disease in three siblings. *Gastroenterol JPN* 1992;27:780-4.

CAROLI'S DISEASE IN A NINE-YEAR-OLD BOY

Zlatko Mandić, Zdenka Kručaj, Ljerka Pinotić and Snježana Angebrandt

Osijek Clinical Hospital

ABSTRACT

Aim: We describe an inheritable cystic dilatation of intrahepatic bile duct (Caroli's disease) in a nine-year-old boy. **Methods:** Imaging techniques ultrasonography.

Results: The disease presented with bleeding from the oesophageal varicosities, which is an unusual symptom in young children. Imaging methods showed an enlarged liver with non-obstructive, saccular dilatations of the whole intrahepatic biliary tree. The kidneys were also malformed (spongiform). **Conclusion:** In view of the diffuse affection of the liver, surgical intervention was impossible.

Key words: Caroli's disease, child.