

## Uporaba teleradiologije u CT dijagnostici u Općoj bolnici "Dr. Tomislav Bardek" Koprivnica

**Nevenka Mareković-Manojlović,  
Josip Večenaj, Zvonko Buhinjak,  
Ivan Šimunić, Ranko Ranilović i  
Ranko Sekulić**

Stručni rad  
UDK 616-073.75:621  
Prispjelo: svibanj 1998.

Opća bolnica "Dr. Tomislav Bardek" Koprivnica

Tijekom godinu dana radilo se na CT aparatu tvrtke SCHIMADZU povezanim TELERADIOLOŠKIM SUSTAVOM s Klinikom za neurokirurgiju Kliničkog bolničkog Centra Zagreb. Na 1500 pregleda učinili smo 50 konzultacija i bili suradnici interaktivnih komunikacija za vri-

jeme radnog vremena i u dežurstvu kada su se obrađivali hitni slučajevi. U interaktivnoj razmjeni odgovori su se dobivali odmah ili nakon 24 sata ovisno o hitnosti bolesnika, što je opravdalo djelotvornost i ekonomičnost komunikacije.

**Ključne riječi:** CT-dijagnostika, teleradiologija, OB "Dr. Tomislav Bardek" Koprivnica

### TELEMEDICINA

Telemedicina je medicina na daljinu ili daljinska medicina i predstavlja brzi pristup medicinskim ekspertizama primjenom telekomunikacijske medicinske tehnologije neovisno o udaljenosti bolesnika od zdravstvene ustanove. Telemedicina je zdravstveno informativna tehnologija i koristi se s ciljem protoka podataka, slike i glasa između dvojice sudionika: bolesnika i liječnika, liječnika i liječnika. Ona informira o dijagnozi i liječenju bolesnika od strane liječnika koji nije u neposrednom kontaktu s bolesnikom.

Teleradiologija je proces slanja radioloških slika od jedne točke do druge digitalnom transmisijom preko standardnih telefonskih linija koje su uzete kao telekomunikacijski medij.

Danas je telemedicina svakodnevna praksa u SAD gdje je stvorena vrlo gusta mreža telekomunikacija. Izvanbolnička praksa poznata je kao "home telemedicine" odnosno telemedicina u kućnom liječenju, a pokriva zdravstvenu njegu u 60 - 90 % slučajeva. U toj službi medicinske sestre i drugi zdravstveni djelatnici uspostavljaju kontakte između bolesnika i regionalnih zdravstvenih centara.

### METODE I BOLESNICI

CT aparat je priključen Analogom za radnu stanicu broj 1 (RS1) koja se nalazi u njegovoj neposrednoj blizini. Radna stanica prihvaća sliku s CT-a, omogućava protok

slike i podataka na radnu stanicu broj 2 (RS2) u konzultacijski centar u Zagrebu. Ove radne stanice omogućavaju teleradiološke komunikacije (Shema 1).

Tijekom rada koristili smo softver s dva programa pod nazivom PHAROS i ISSA tvrtke "Vizualni analizijski i mjesni sustavi" (VAMS) iz Zagreba kojima se prihvaća slika s CT aparata, razmjenjuju slike i podaci između dviju stanica i arhiviraju slike i podaci na disku (Tablica 1.).

U hitnim slučajevima koristila se interaktivna razmjena, kada se u vremenu dok bolesnik leži na aparatu na ekranu oba sudionika pojavljuje ista slika, sa svim podacima o bolesniku. Zaključak RS2 donosi se odmah i može biti tekstualno napisan ili govorno javljen.

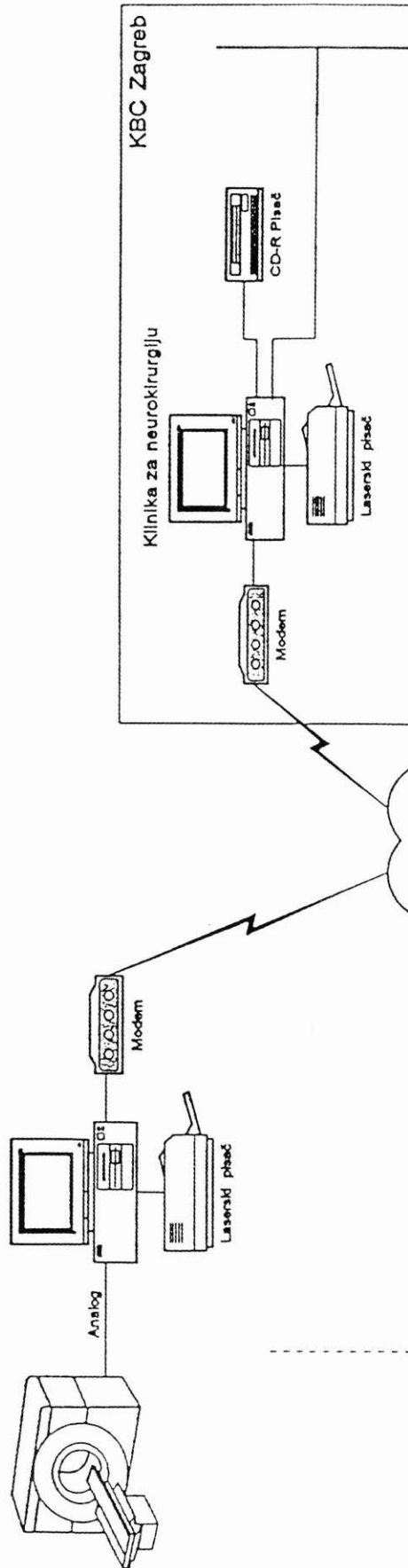
U manje hitnim slučajevima koristila se odgođena razmjena "time delay", kada se iz RS1 šalju svi podaci o bolesniku, klinički i radiološki status. U RS2 ovi se podaci obrađuju, oblikuje se mišljenje i šalje natrag u vidu konzilijarnog mišljenja.

Tijekom konzultacije slali smo obrađene slika s mjernim vrijednostima u cilju temeljitije radiološke analize i lakše uočljivog detalja (Tablica 2., Slika 1.).

U sustavu ISSA arhivirani su svi podaci i slike bolesnika koje se mogu koristiti u kasnijem vremenu.

### RASPRAVA

**HEMA 1.**  
Shema teleradiološkog sustava u kojem su povezani svi CT (MR) uređaji u hrvatskim kliničkim i županijskim bolnicama  
**HEME**  
The scheme of the teleradiological system connecting all CT (MR) scanners in Croatian clinical and County hospitals



·Analog / Analog ·Laserski pišač / Laser printer ·Modem / Modem ·Modem / Modem ·  
Klinika za neurokirurgiju / Clinic of Neurosurgery ·Laserski pišač / Laser printer ·CD-R  
pišač / CD-R printer ·KBC Zagreb / Clinical Hospital Centre, Zagreb

**TABLICA 1.**  
**TABLE 1.**

**RADNA STANICA-RS 1 OSIGURAVA TELERADIOLOŠKU KOMUNIKACIJU:**  
**WORKING STATION RS 1 ENSURES TELERADIOLOGICAL COMMUNICATION:**

1. Izravan i brz prihvata slike iz CT uređaja  
1. Direct and fast receiving of the image from CT scanner
2. Prihvata i prikaz slike koja zadovoljava dijagnostičke kriterije  
2. Receiving and displaying image to meet diagnostic criteria
3. Pohranjuje slike i podatke na tvrdi disk  
3. Saves images and data onto a hard disc
4. Pohranjuje slike i podatke na disketu  
4. Saves images and data onto a floppy disc
5. Priključuje radnu stanicu na javnu telefonsku mrežu  
5. Connects working station to the public telephone network
6. Ispisuje slike i podatke na laserskom pisaču  
6. Prints images and data on a laser printer

**RADNA STANICA-RS 2 OSIGURAVA:**  
**WORKING STATION RS 2 ENSURES:**

1. Prihvata i prikaz slike koja zadovoljava dijagnostičke kriterije  
1. Receiving and displaying image to meet diagnostic criteria
2. Priključuje sustav na javnu telefonsku mrežu  
2. Connects the system to the public telephone network
3. Pohranjuje slike i podatke na tvrdi disk  
3. Saves images and data onto a hard disc
4. Pohranjuje slike i podatke na disketu  
4. Saves images and data onto a floppy disc
5. Pohranjuje i vrši trajni zapis slike i podataka na optički disk  
5. Saves and stores permanently images and data onto a CD-ROM
6. Ispisuje slike i podatke na laserskom pisaču  
6. Prints images and data on a laser printer

**TABLICA 2.**  
**TABLE 2.**

**OBRADA SLIKE NA ISSA OMOGUĆAVA:**  
**IMAGE PROCESSING ON ISSA**

1. Povećanje slike  
1. Scale-up of images
2. Obradu slike unutar područja interesa  
2. Image processing within the area of interest
3. Označavanje detalja slike grafičkim simbolima i tekstom  
3. Marking image details by graphic symbols and text
4. Mjerenje površine, denziteta, duljine i kutova  
4. Measurement of the area, density, length and angles
5. Komparativni pregled slika  
5. Comparative image review
6. Pretraživanje arhive po proizvoljnom ključu  
6. Random archive search
7. Ispis nalaza sa slikom ili bez slike  
7. Printing of the findings with or without images
8. Ispis slika u različitim formatima  
8. Printing images in different formats
9. Eksport slika u različitim formatima  
9. Exporting images in different formats

**TABLICA 3.**  
**TABLE 3.**

**FINANCIJSKA KORIST TELEMEDICINE**  
**FINANCIAL BENEFIT OF TELEMEDICINE**

1. Telemedicina s monitoringom smanjuje cijene usluga  
1. Telemedicine with monitoring reduces the price of service
2. Rasterećuje bolesnika od ranog bolničkog liječenja  
2. Patients avoid early hospitalisation
3. Smanjuje interhospitalne dane 34%  
3. Reduction of intrahospital days by 34%
4. Smanjuje profesionalnu izolaciju  
4. Less professional isolation

**TABLICA 4.**  
**TABLE 4.**

OTVORENA PITANJA U VEZI S TELEMEDICINOM  
ISSUES OF TELEMEDICINE

1. Do danas nije dana opće priznata definicija telemedicine  
1. No generally accepted definition of telemedicine

2. Nije riješeno pitanje plaćanja usluga  
2. The issue of payment for services not settled

3. Otvoreno je pitanje profitabilnosti usluga  
3. The issue of the profitability of telemedicine

4. Tko snosi odgovornost za bolesnika:  
liječnik u neposrednom kontaktu ili specijalista udaljen 100 km?

4. Who does the responsibility for the patient lie on:

- the doctor directly in contact with the patient

- the specialist 100 km away

Ipak je odlučeno da liječnik u neposrednom kontaktu snosi odgovornost za svoje odluke kao i svi radnici u lancu telemedicine, svatko na svojoj razini.

It has been agreed that the doctor in the direct contact with the patient bears the responsibility for his decisions as do all participants in the chain of telemedicine, each at his/her own level.

Uvođenje telemedicine opravdava unapređenje zdravstvene zaštite u cijelosti, edukaciju kadra, prihvata onih bolesnika na kliniku koji po vrsti bolesti ne mogu biti liječeni u manjim bolnicama. Telemedicina se pokazala jednostavnom tehnologijom koja se lako svladava vrlo brzom tehnikom pa su neki dijagnostički i terapijski problemi rješavani u roku od 20 minuta do pola sata, što dokazuje njezinu djelotvornost.

Posebne koristi telemedicine su financijske jer bolesniku i njegovoj obitelji smanjuje troškove liječenja, te smanjuje i nacionalne troškove zdravstvene zaštite (Tablica 3.).

Uz telemedicinu postoji nekoliko pitanja koja ni do danas nisu riješena (Tablica 4.).

### REZULTATI

Učinili smo 50 konzultacija u cilju postavljanja točnije dijagnoze, dobivanja informacija o tijeku daljnjih pregleda i mogućih premještanja bolesnika na kliniku, te o daljnjem liječenju bolesnika.

Konzultacije su zadovoljavale naše potrebe: postizane su dijagnostičke konzultacije, predlagani su kontrolni CT pregledi u točno određenim vremenskim intervalima, davani su savjeti o daljnjem liječenju i ugovarano je točno vrijeme bolničkog liječenja za one slučajeve koji trebaju biti operirani na klinici (Slika 2.,3.).

Davani su savjeti i preporuke, bolesnici su upućivani u druge supspecijalističke klinike u Zagrebu ako je to zahtjevala određena bolest.

Rad na računalu ocjenjuje se jednostavnim, a znanje rukovanja prenosilo se usmeno inženjerima medicinske radiologije. Prijenos slike s CT na RS1 je trenutačan, s RS1 na RS2 je do 20 sekundi, a slike visoke rezolucije zadovol-

javale su naše dijagnostičke kriterije.

### ZAKLJUČCI

1. Telemedicina nam pomaže u dijagnostici, liječenju i prijemu bolesnika na kliniku u točno određene dane zbog daljnjeg liječenja i mogućih operacijskih zahvata.

2. Telemedicina nam daje sveobuhvatni pregled bolesti u našoj populaciji.

3. Telemedicina je jednostavnim i brzim radom opravdala svoju djelotvornost, a smanjenjem troškova smještaja, liječenja i skraćivanja bolničkog liječenja opravdala svoju ekonomičnost.

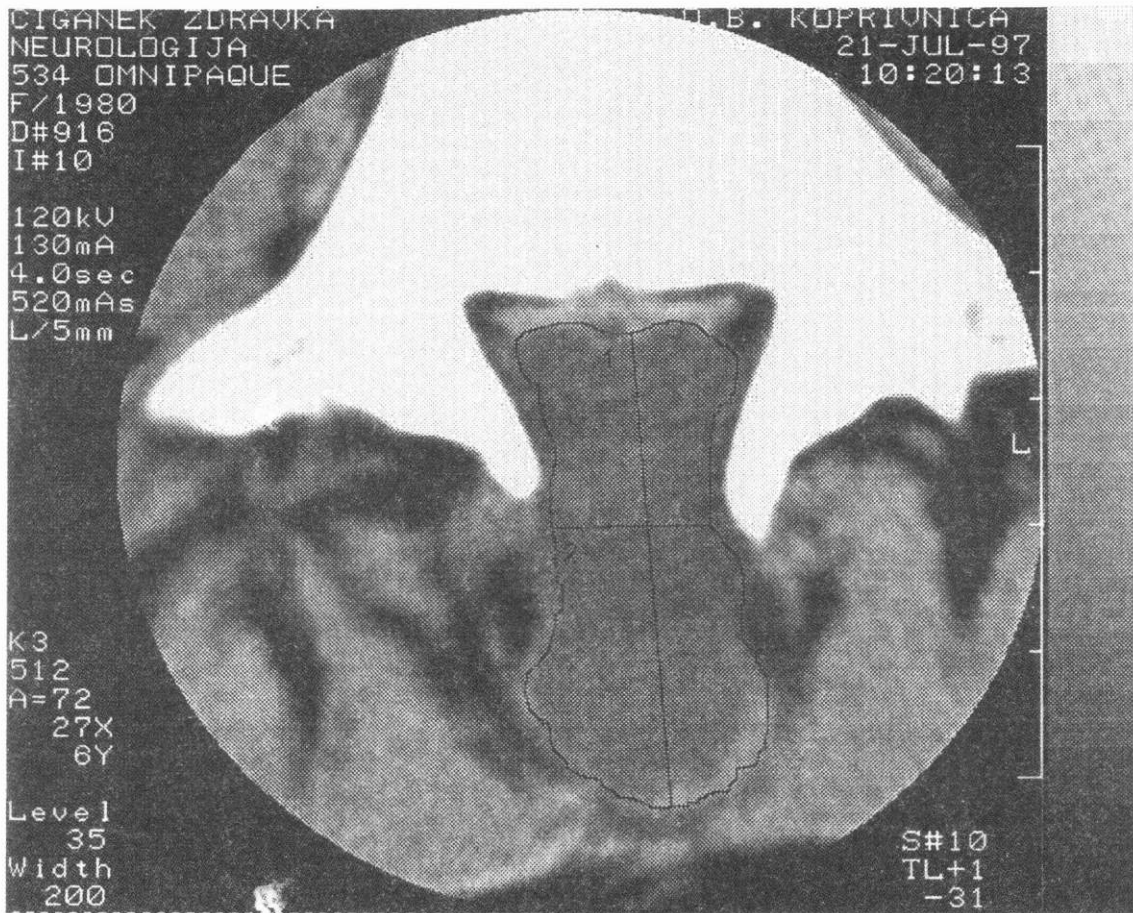
4. Telemedicina je potpora edukaciji liječnika početnika u CT dijagnostici.

5. Širenje telekomunikacija i stvaranje konzultacijskih centara s drugim supspecijalističkim zdravstvenim institucijama omogućili su razvoj telemedicine.

### LITERATURA

SLIKA 1.  
FIGURE 1.

ISSA - Opća bolnica "Dr. T. Bardek", Koprivnica



Pacijent:

Prezime i ime: CIGANEK ZDRAVKA

Datum rođenja: 17.04.80

Anamneza:

Rodjena sa meningoceleom a 1990 operirana u Institutu za tumore u Zagrebu.

DG.Lipoma lumbosacrale cum extrusion canalis spinalis, Rachischisis LS

Dysphunctio sphyncterum

Pred 7 tjedana napinjanje u lijevom stopalu pri hodu.

U statusu nalazim nedostatak vl refleksa hipotrofiju

muskulature oba donja ekstremiteta.

Neurološki defeciti u pogoršanju.

DR MARČEC TEREZIJA

Pregled:

Datum pregleda: 24.07.97

Liječnik: DR.NEVENKA MAREKOVIĆ

Datum nalaza:

Status:

Konzilijarno mišljenje: Nužno je učiniti pregled magnetske rezonance MRI cijelog neuroaksisa, radi pitanja udruženih

grešaka razvoja, potom kontrola u NRK ambulanti Rebro.

Liječnik (KM): Dr.Zdravko Heinrich

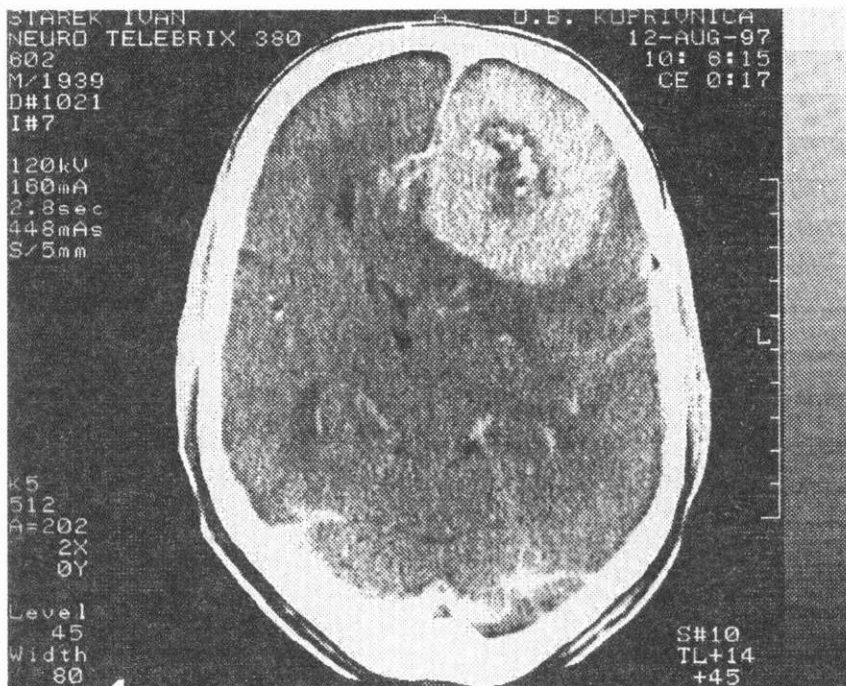
Datum (KM): 24.07.97

Mjerenja:

1	150,51	mm
2	48,33	mm

**SLIKA 2.**  
**FIGURE 2.**

ISSA - Opća bolnica "Dr. T. Bardek", Koprivnica



Pacijent:  
Prezime i ime: STAREK IVAN  
Datum rođenja: 28.10.931  
Mjesto rođenja: D.VELIKA  
Spol: m  
Adresa: DONJA VELIKA 59 A

Pregled:  
Red.br. pregleda: 88C:\n  
Datum pregleda: 12.08.97

Liječnik: DR.NEVENKA MAREKOVIĆ  
Ing/Teh.: ŠIMUNIĆ IVAN

Nalaz:  
Na CT presjecima kroz kranium otkriva se tumefakcija 55 X 68 X 120 MM u lijevom frontalnom režnju denziteta 58,4 HU sa centralnom nekrozom i grubljim kalcifikatima. Nakon davanja kontrasta tumor se opacficira sa vrijednostima debzitea 82,5 HU. Izražen pertumorozni edem koji tumoroznom sjenkom komprimira medijalne strukture u desno uz hernizaciju kroz falks. Konorni sistem lijevostrano nije prikazan a desnostrano nazanaka hidrocefalusa lateralnog ventrikla. CT zaključak govori za tumor u lijevom frontalnom režnju tipa cistoidnog meningeoma.  
Dr Mareković

Datum nalaza: 12.08.97  
Konzilijarno misljenje: DG: Meningeoma fossae c. niii anterior.

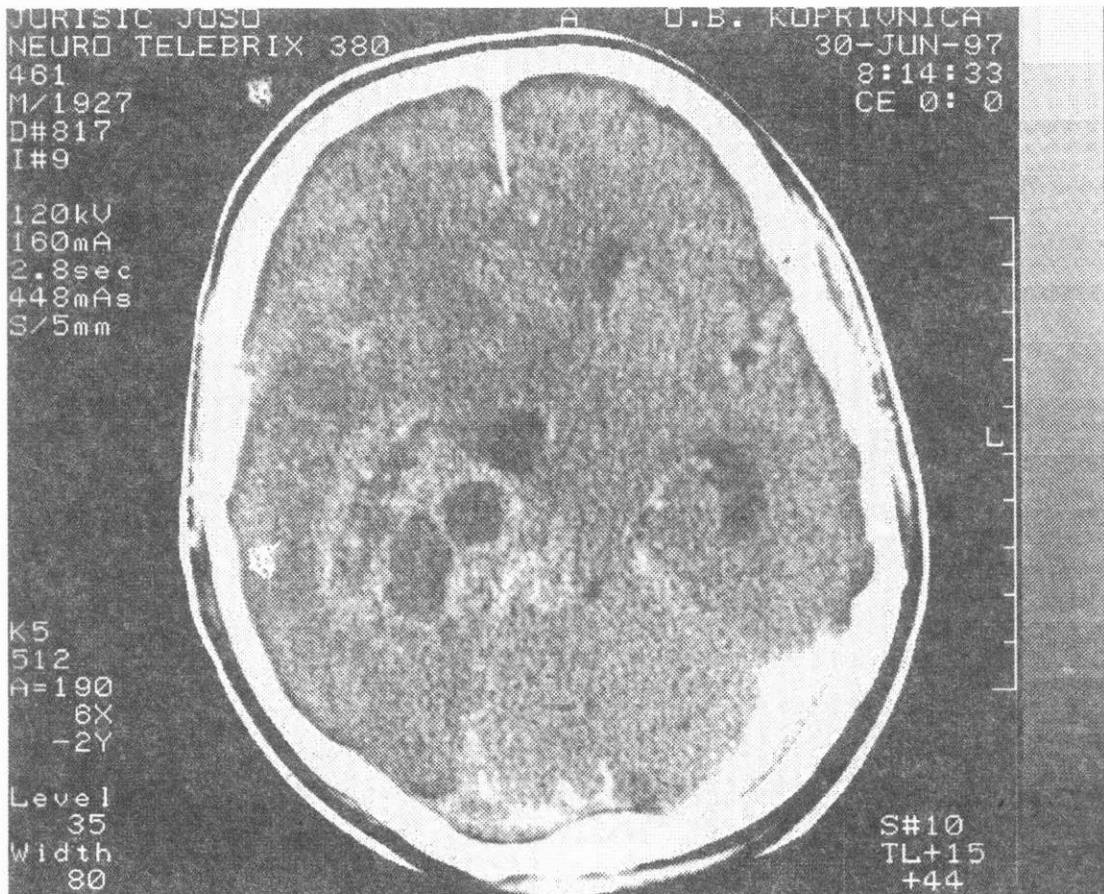
Pacijent je predviđen za prijem na Kliniku 19.8.1997 radi op.zahvata.  
Do tada antiedemska (Dexamethason 3x8 mg, Gastrol, Peptoran) th.  
Učiniti EKG i RTG pluća preopracijski.

Liječnik (KM): dr.Arte Melada  
Datum (KM): 12.0 .97

Komentar:

SLIKA 3.  
FIGURE 3.

ISSA - Opća bolnica "Dr. T. Bardek", Koprivnica



Pacijent:

Prezime i ime: JURIŠIĆ JOSO

Datum rođenja: 05.08.927

Anamneza: Pacijent se prima na hosp.zbog slabosti lijevih ekstremiteta nastale iznenada.

Prije mjesec dana pacijent liječen na odjelu psihijatrije zbog smetenog stanja i konfuznog ponašanja.

Od ostalih bolesti:do hosp.na odjelu psihijatrije

uglavnom zdrav.

Od rođenja pacijent ima na lijevoj potkoljenici melanozni madež vel.lešnjaka.

Pregled:

Datum pregleda: 16.09.97

Liječnik: Nepridjeljen pregled

Status: Lijevostrana hemipareza .Lijevostrana centralna faciopareza.

Smeten, dezorijentiran u vremenu i prostoru.

Na antedematoznu terapiju dolazi do

poboljšanja neurološkog statusa,

pareza postaje manje izražena-

Psihički status unatoč terapije ostao

nepromijenjen.

Konzilijarno mišljenje:CT neurokranija pokazuje veliki cistični ekspanzivni proces u području bazalnih ganglija desno.Prema neuroradiološkim karakteristikama radi se o glioblastomu. Obzirom na opsežnost, sjelo i narav procesa mišljenja smo da je isti neurokirurški inkurabilan. Stoga nema indikacije za operacijskim liječenjem.Th: konzervativna, simptomatska. Naše kontrole dalje nisu potrebne.

Liječnik (KM): Mr. sc. dr. N. Pirker

Datum (KM): 02.07.97

1. Danilović Ž, Džubur A, Seiwerth S. Telemedicina, Bilten Hrvatskog društva medicinske informatike. Zagreb, 1995; 5-13.
2. File (E) Download (Incoming) telerad. htm: 08/19/96 13:30:1  
Frequently Asked teleradiology Questions
3. <http://www.tecc.co.uk/bmi/archive/6991led.4.htm:teleradiology> Richard Wright, Claire Loughrey 15.9.1997. 22.02
4. TELEMEDICINE (Remote Care. htm: 15.9.1997. 22.29
5. HIGHWAY to Health: Transforming U.S. Health Care in the Information Age  
TELEMEDICINE -Main Trends htm: 15.9.1997. 22:43  
TELEMEDICINE
6. TELEMEDICINE/LESSONS REMAIN Unheeded htm: 15.9.1997. "":26  
Telemedicine: lessons remain unheeded  
Paul McLaren, CJ Ball

### Abstract

## APPLICATION OF TELERADIOLOGY IN CT DIAGNOSTICS IN THE KOPRIVNICA GENERAL HOSPITAL

Nevenka Mareković-Manojlović, Josip Večenaj, Zvonko Buhinjak, Ivan Šimunić, Ranko Ranilović and Ranko Sekulić

### Koprivnica General Hospital

We would like to present our one-year experience with the Schimadzu CT scanner in Koprivnica General Hospital connected by teleradiological system with the Department of Neurosurgery of the University Clinical Center, Zagreb. Interactive teleradiological consultation was needed in 50 out of 1500 CT examinations in emergency and non-emergency cases.

During interactive communication responses were obtained immediately or within 24 hours, depending on the patient's condition. We conclude that interactive teleradiological consultation is effective and cost saving.

**Key words:** CT diagnostics, teleradiology, Koprivnica General Hospital