

Ratne ozljede oka liječene u Medicinskom centru Virovitica

Vesna Augustinović, Mijo Fett, Marica Maras
i Katarina Stenek-Tankosić

Stručni rad
UDK 617.7-001
Prispjelo: 15. veljače 1993.

Medicinski centar Virovitica

U Medicinskom centru Virovitica na Djelatnosti za očne bolesti liječeno je 15 bolesnika s ratnim ozljedama oka. Obradeno je pet perforativnih ozljeda,

tri teže blast ozljede, jedna atrofija optikusa te šest lakših ozljeda prednjeg segmenta. Evaluiraju se rezultati.

Ključne riječi: ratne ozljede oka

UVOD

Ratna ranjavanja najčešće su politraumatska, a u 5 do 10 posto slučajeva zahvaćeno je i oko iako taj organ zauzima samo 0,1 posto površine čovjekova tijela (2,6). Petina ratnih ozljeda oka povezana je s penetrantnim ozljedama mozga, lubanje i lica. Ozbiljnost ratnih ozljeda oka pokazuje i podatak da čak polovinu čine penetrantne ozljede očne jabučice a četvrtinu frakture orbite.

UZORAK I METODE

Istraživanjem je obuhvaćeno 13 bolesnika liječenih u Medicinskom centru Virovitica na Djelatnosti za očne bolesti ranjenih eksplozivnim oružjem na bojištu. Prikazu su dodana i dva novija slučaja ranjavanja eksplozivnim oružjem iz neposredne blizine koja se nisu dogodila na bojištu.

Na svih 15 slučajeva analizirane su vrste ozljede, načini poduzetog liječenja te rezultati liječenja.

REZULTATI

Od 15 bolesnika 14 su muškarci u dobi između 14 i 40 godina, dvojica su mlađa od 20, devetorica imaju između 20 i 30 godina a četvorica imaju više od 30 godina. Jedina bolesnica ima 20 godina (tablica 1, tablica 2.).

TABLICA 1.

Podjela bolesnika prema dobi

TABLE 1.

Distribution of the patients according to age

dob/ godina age/year	N	%
<20	2	14
20 – 30	9	60
>30	4	26
ukupno total	15	100

U tijeku 1991. godine liječena su četiri bolesnika, kao i 1993. godine, a 1992. liječeno je 7 bolesnika (tablica 3.) Primarno smo obradili 10 bolesnika, a kod preostalih 5 nastavljeno je liječenje započeto u drugim ustanovama (tablica 4.) Definitivno smo obradili 12 bolesnika, a troje smo nakon primarne obrade poslali na liječenje u bolje opremljene ustanove.

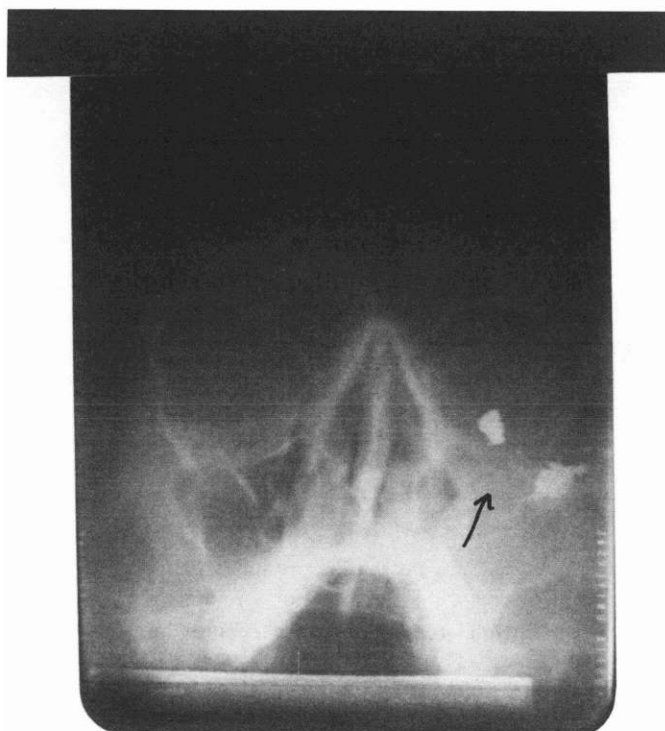
Prema vrstama ozljeda liječenu skupinu možemo podijeliti u četiri kategorije (tablica 5.). Šest bolesnika imalo je lakše ozljede prednjeg segmenta sa ili bez ozljeda adneksa – lakše kontuzije, površne ozljede rožnice i konjunktive te laceracije i površinska strana tijela. Teške neperforativne blast ozljede s ablacijom ili komocijom retine te laceracijom intraokularnih struktura i posttraumatskom kataraktom imala su tri bolesnika. Perforativne ozljede rožnice ili bjeloočnice zadobilo je pet bolesnika a jedan pacijent traume optikusa bez jasne atake na bulbus.

SLIKA 1.

Eksplzivna ratna ozljeda lijeve orbite s frakturom orbitalnog dna i intraorbitalnim stranim tijelima

FIGURE 1.

Explosive war injury of the left orbit with a fracture of orbital base and intraorbital foreign bodies



TABLICA 2.

Podjela bolesnika po spolu

TABLE 2.

Sex distribution of the patients

spol sex	N	%
muškarci male	14	94
žene female	1	6
ukupno total	15	100

TABLICA 3.

Podjela bolesnika po vremenu ozljede

TABLE 3.

Distribution of the patients according the time of the injuries

godina year	N	%
1991.	4	26
1992.	7	48
1993.	4	26
ukupno total	15	100

TABLICA 4.

Zahvati izvedeni na očima

TABLE 4.

Procedures performed on the eyes

postupci procedures	N	%
primarno liječenje primary treatment	10	67
sekundarno liječenje secondary treatment	5	33
ukupno total	15	100

TABLICA 5.

Najčešće dijagnoze na očima

TABLE 5.

The most common diagnoses on the eyes

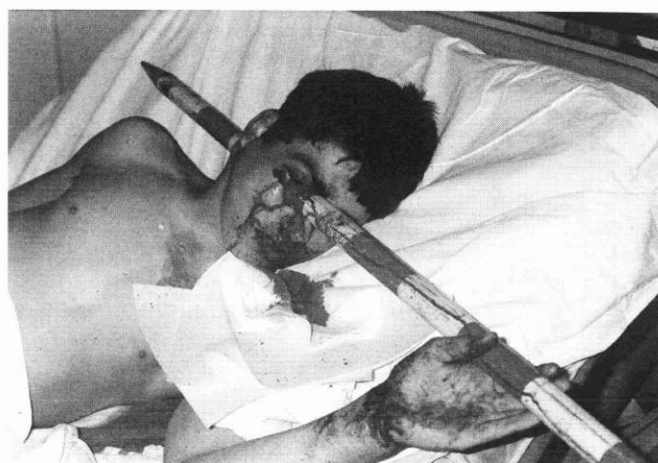dijagnoza diagnosis	N	%
escoriatio et corpora al. corneae et conj.	6	40
bez perforiranja commotio et ablatio retinae – no perforation	3	20
perforiranje perforation	5	33
traumatska neuropatija oka traumatic optic neuropathy	1	7
ukupno total	15	100

SLIKA 2.

Bizarna ozljeda geodetskim štapom ispunjenim dinamitom i montiranim na pušku samoranjavanje.

FIGURE 2.

Unusual injury inflicted by a dynamite-filled leg of a surveyor's level and mounted on a rifle – self wounding



TABLICA 6.
Vid prije ozljede (V1) i poslije liječenja (V2).
TABLE 6.

Vision before injuries (V1) and after the treatment (V2)

vid vision	N	%
V1 = V2	6	40
V1 > V2	6	40
amaurosis seu anophthalmus	3	20
ukupno total	15	100

Šest je bolesnika imalo jednaku oštrinu vida prije ranjavanja i poslije liječenja, a šest je imalo slabiju. Tri bolesnika ostala su slijepa ili bez ozlijeđenog oka (tablica 6.). Potrebno je istaknuti da smo enukleaciju ili evisceraciju očne jabučice obavili tek kad su bulbusi atrofirali. Postoperativnih infekcija (endofthalmitis) nismo imali.

RASPRAVA

U Medicinskom centru Virovitica od početka domovinskog rata do danas liječeno je na kirurškom odjelu 405 ranjenika. Broj očnih ratnih ozljeda je ispod donje granice prosječnog postotka očnih ozljeda u ratu koji se navode u literaturi – ukupno 15, odnosno 3,5 posto (3,4).

Ovako mala zastupljenost ozljeda oka može se protumačiti time što na virovitičkom području nije bilo dugotrajnijeg i težeg bojnog djelovanja eksplozivnim oružjem, a pripadnici Hrvatske vojske s virovitičkog područja ranjeni u ratnim operacijama na udaljenijim područjima liječeni su u drugim zdravstvenim ustanovama.

Dok se u literaturi navodi da je u prosjeku svaka druga ratna ozljeda oka perforativna ozljeda bulbusa, u nas je svaka treća. Međutim, dodamo li našim perforativnim ozljedama i teške blast ozljede sa značajnim narušavanjem strukture oka i slabljenjem vida, ukupni je postotak 53. To pokazuje koliko su ratne ozljede pogubne za organ vida i opravdava to što se po redu hitnosti liječe odmah nakon ozljeda koje ugrožavaju život (1,5,6).

ZAKLJUČAK

Evaluacija rezultata liječenja ratnih ozljeda oka u Medicinskom centru Virovitica potvrđuje da ratne ozljede organa vida moramo najozbiljnije shvatiti jer često zahtijevaju dugotrajno pa i višekratno kirurško liječenje. Definitivno narušavanje funkcije oka u 53 posto slučajeva ukazuje na potrebu maksimalnog angažiranja na što bržoj obradi ozljede te pravodobnom upućivanju ranjenika u specijalizirane ustanove.

LITERATURA

1. Cerovski B. Traumatsko oštećenje vidnog živca. *Acta Med Croat* 1992; 46:101-3.
2. Dufour D, Kroman Jensen S, Owen S, Salmela J. Surgery for victims of war. Geneva: International Committee of Red Cross 179-83.
3. Duke-Elder S. System of Ophthalmology, Vol XIV, part II, London, Henry Kimpton 1972.
4. Ledić I. Ozljede oka. U: Čupak K. Oftalmologija. Zagreb, Medicinska naklada, 1990; 587-90.
5. Šarić B, Katušić D, Šikić J, Klinger M. Promjene makularnog područja u kontuzijskih očnih ozljeda. *Ophthalmol Croat* 1992; 1:175-82.
6. Šikić J. Ratne ozljede oka s posebnim osvrtom na kirurški tretman ozljeda stražnjeg segmenta. U: Ratne ozljede glave i vrata. Zagreb, Hrvatska akademija medicinskih znanosti, Ministarstvo obrane Republike Hrvatske, 1991.

Abstract

WAR INJURIES TO THE EYE TREATED AT THE VIROVITICA MEDICAL CENTER

Vesna Augustinović, Mijo Fett, Marica Maras and Katarina Stenek-Tankosić
 Virovitica Medical Center

Fifteen patients with war injuries to the eye were treated at the Ophthalmologic Service of the Viro-

vitica Medical Center. Five perforating injuries, three heavier blast injuries, one optic nerve atrophy and six lighter injuries to the frontal segment were managed.

The evaluation of results are presented.

Key words: war injuries to the eyes