

Epilepsija kao prva manifestacija kasno otkrivenih intrakranijskih procesa

Borislav Vuković

Opća županijska bolnica Požega

Izvorni znanstveni rad

UDK 616.853-073

Prispjelo: 20. travnja 1993.

U radu je obrađena grupa od 83 bolesnika s epilepsijom koja je počela nakon 15-te godine života, traje dulje od godinu dana, sa stalnim fokalnim elektroencefalografskim promjenama. Patološki nalaz kompjuterizirane tomografije kranijuma imala su 42 (50,6%), a uredan nalaz kompjuterizirane tomografije 41 (49,4%) bolesnika. U 28 (33,7%) bolesnika otkriven je makrofaktor (intrakranijska lezija) kao uzrok epilepsije, od kojih su 10 (12,0%) tumori. Epileptički napadi su bili prvi simptomi, a konstantne fokalne elektroencefalografske promjene prvi znak razvoja makrofaktora.

U bolesnika s epilepsijom, kod kojih se registriraju stalne fokalne elektroencefalografske promjene, potrebno je metode za otkrivanje strukturalnih promjena ponavljati sve dotle dok se postojanje istih ne dokaže ili ne isključi. Uredan nalaz kompjuterizirane tomografije kranijuma ne isključuje postojanje makrofaktora. U oboljelih od epilepsije, koja je počela nakon 15-te godine života i koja traje dulje od godinu dana, a u kojih se registriraju stalne fokalne elektroencefalografske promjene, vjerojatnost nalaženja makrofaktora je u 18% bolesnika ($p < 0,01$).

Ključne riječi: Epilepsija, intrakranijski procesi

Epileptički napadi su dio simptomatologije intrakranijskih tumora i to nerijetko njihov prvi simptom. Često se tumori kasno otkrivaju, kada su mogućnosti radikalnog kirurškog liječenja limitirane. Učestalost epilepsije u slučaju tumora mozga ovisi o smještaju tumora, odnosno o regiji mozga u kojoj se tumor nalazi, te o histološkoj građi, odnosno o brzini rasta tumora. Epilepsija se javlja u 20-40% bolesnika s tumorima mozga, i to mnogo češće kod supratentorijalno smještenih tumora (2,3,8). Epileptički napadi se javljaju u 37% svih tumora mozga, a kad se izdvoje supratentorijalni tumori, njihova učestalost je 45% (20).

U izvještajima prije upotrebe CT u dijagnostici uzroka epilepsije u bolesnika preko 20 godina starosti, incidencija tumora mozga se kretala od 1% u izvještajima Krohna (17), 2% u izvještajima Lennox (18), 4% u izvještajima Juul-Jensena (14), 5% u izvještajima Gudmunssona (9). Nakon upotrebe CT u dijagnostici uzroka epilepsije u odraslih bolesnika, incidencija tumora se kretala 3-16% bolesnika (1,3,7,12,21).

Klinički oblik epileptičkog napada ne ovisi o vrsti lezije mozga, nego je simptom te lezije, bez obzira da li je ona uzrokovana makrofaktorom, mikrofaktorom ili metaboličkim promjenama.

Makrofaktori su u ovom radu podijeljeni, s obzirom na brzinu rasta, na: stacionarne (kalcifikacije, ciste, porencefalične šupljine, itd.) i nestacionarne (tumori). Makrofaktor je bioelektrički inaktivan, pa ne može biti izvor električne aktivnosti. Okolno tkivo je izvor patoloških EEG promjena uslijed mehaničkih, metaboličkih i toksičkih faktora (10,16,19). Različite EEG promjene se susreću kod ekspanzivnih intrakranijskih procesa, mada ni jedna nije specifična za makrofaktor.

Cilj ovog rada je ispitati učestalost makrofaktora u bolesnika s epilepsijom, koja je počela nakon 15-te godine života i koja traje dulje od godinu dana, a bolesnici imaju stalne fokalne EEG promjene.

MATERIJAL I METODE

U ovom radu izloženi su rezultati istraživanja provedenog u Zavodu za epilepsije Neurološke klinike KBC "Rebro" u Zagrebu. Ispitivanu grupu čine 83 bolesnika (42 muškog i 41 ženskog spola) oboljelih od epilepsije, koja je počela u dobi od 15. do 66. godine, a najučestalije između 20 i 40 godina starosti. Od epilepsije boluju dulje od godinu dana i

imaju stalne fokalne EEG promjene, a bili su najmanje tri puta pregledani. Prilikom prvog pregleda su imali uredan neurološki status, a, osim epileptičkih napada, nisu imali drugih simptoma. Svakom bolesniku je učinjen CT kraniuma.

EEG snimanje je izvršeno na 16 kanalnom aparatu marke Grass, uz razmještaj elektroda po sistemu 10-20. Uz standardno EEG snimanje, na svakom bolesniku je provedeno i EEG snimanje za vrijeme hiperventilacije kroz 3 minute.

CT kraniuma je učinjen na aparatima Somatom (2,SF,DR) tvrtke Siemens. Svim bolesnicima su učinjeni nativni snimci mozga debljine 4 ili 8 mm od baze do konveksiteta. U slučajevima nalaza abnormalnih promjena na nativnim presjecima aplicirano je i.v. tijekom pregleda kontrastno sredstvo.

Operativni zahvati su učinjeni na Klinici za neurokirurgiju KBC "Rebro" i Zavodu za neurokirurgiju KB "Sestara milosrdnica" u Zagrebu.

Epileptički napadi su svrstani prema Internacionalnoj klasifikaciji epilepsija (6).

U statističkoj obradi rezultata korištena je standardna pogreška proporcije.

REZULTATI

Od 83 bolesnika ispitivane grupe, u 28 (33,7%) je otkriven makrofaktor kao uzrok epilepsije. Između prve i pete godine od početka bolesti makrofaktor je otkriven u 11 (39,3%) bolesnika, a nakon pete godine u 17 (61,7%) bolesnika. Između prve i treće godine od početka bolesti otkriveno je 7 (25,0%) bolesnika s makrofaktorom. To su bili brzorastući tumori (glioblastom i neizdiferencirani tumor) i cisticerkoza, koji su, osim epileptičkih napada, ubrzo izazvali i druge simptome i znake. Od prvog epileptičkog napada do postavljanja etiološke dijagnoze proteklo je od jedne do dvadeset godina, u prosjeku 7,5 godina. Spororastući tumori (npr. slučaj jednog meningeoma, te neizdiferencirani tumor, najvjerojatnije kraniofaringeom) otkriveni su tek nakon jedanaest godina od početka bolesti. Kasno su otkriveni i drugi spororastući intrakranijski procesi (tablica 1). Kod nekoliko bolesnika su učinjeni GEG i CT kraniuma unutar prve godine od početka bolesti i bili su uredni.

Parcijalne epileptičke napade ili kombinaciju parcijalnih i generaliziranih epileptičkih napada, s konvulzivnom simptomatologijom, imalo je 60 (72,3%) bolesnika, a generalizirane epileptičke napade s konvulzivnom simptomatologijom imala su 23 (27,7%) bolesnika ispitivane grupe. Bolesnici s makrofaktorom kao uzrokom epilepsije imali su parcijalne epileptičke napade ili kombinaciju parcijalnih i generaliziranih epileptičkih napada, s konvulzivnom simptomatologijom u 20 (71,5%) slučajeva,

TABLICA 1.

Vrijeme (u godinama) proteklo od prvog epileptičkog napada do postavljanja etiološke dijagnoze

TABLE 1.

Time (in years) from the onset of epileptic seizures to setting on etiological diagnosis

Vrijeme (u godinama) proteklo od prvog epileptičnog napada do postavljanja etiološke dijagnoze Time (in years) from the onset of epileptic seizures to setting on etiological diagnosis	Broj Number	%
0-1	0	0,0
1-2	4	14,3
2-3	3	10,7
3-4	1	3,6
4-5	3	10,7
5-6	2	7,1
6-7	2	7,1
7-8	2	7,1
>8	11	39,3
Ukupno Total	28	100,0

a generalizirane epileptičke napade s konvulzivnom simptomatologijom imalo je 8 (28,5%) bolesnika (tablica 2).

Od 28 bolesnika s makrofaktorom kao uzrokom epilepsije, 18 (64,3%) bolesnika su imali makrofaktor stacionarnog tipa, a 10 (35,7%) bolesnika nestacionarnog tipa (tumor). Najviše je bilo tumora iz grupe glioma, a potom slijede meningeomi (tablica 3). Svi makrofaktori su bili smješteni supratentorijalno.

Patološke CT nalaze imala su 42 (50,6%), a uredne CT nalaze 41 (49,4%) bolesnik ispitivane grupe. Makrofaktor je otkriven u 28 (33,7%) bolesnika, a atrofične promjene mozga u 14 (16,9%) bolesnika. Bolesnici s parcijalnim epileptičkim napadima, ili kombinacijom parcijalnih i generaliziranih epileptičkih napada, s konvulzivnom simptomatologijom, imali su patološke CT nalaze u 69% slučajeva, a bolesnici s generaliziranim epileptičkim napadima s konvulzivnom simptomatologijom u 31% slučajeva.

Velika je podudarnost CT i patohistoloških nalaza. Samo u 2 bolesnika nije bilo moguće CT-om pobliže odrediti o kakvom se procesu radi. U jednom slučaju na CT je bilo vidljivo svježe krvarenje, a

TABLICA 2.
Vrsta epileptičkih napada bolesnika ispitivane grupe i bolesnika s makrofaktorom
TABLE 2.
Types of epileptic seizures in the examined group and in patients with macrofactor

Vrsta epileptičkih napada The type of epileptic seizure	Ispitivana grupa Examined group		Bolesnici s makrofaktorom Patients with macrofactor	
	Broj Number	% %	Broj Number	% %
1. Parcijalni napadi Partial attacks	38	45,8	12	42,8
a) S elementarnom simptomatologijom With elementary symptomatology	8	9,6	6	21,4
b) S kompleksnom simptomatologijom With complex symptomatology	13	15,7	3	10,7
c) Sa sekundarnom generalizacijom With secondary generalization	17	20,5	3	10,7
2. Generalizirani napadi Generalized attacks	23	27,7	8	28,6
Primarno generalizirani napadi Primary generalized attacks				
a) S konvulzivnom simptomatologijom With convulsive symptomatology	23	27,7	8	28,6
3. Hemigrand mal napadi Hemigrand mal attacks	2	2,4	1	3,6
4. Parcijalni + generalizirani napadi Partial + generalized attacks	20	24,1	7	25,0
elementarna + konvulzivna simptomatologija elementary + convulsive symptomatology	5	6,0	2	7,1
kompleksna + konvulzivna simptomatologija complex + convulsive symptomatology	15	18,1	5	17,9
Ukupno Total	83	100,0	28	100,0

patohistološki nalaz je bio glioblastoma. U drugom slučaju CT je ukazivao na ekspanzivni proces bez mogućnosti određivanja vrste tumorskog tkiva, a patološki nalaz je bio cholesteatoma. U druga dva slučaja nije bilo moguće korelirati nalaz CT (nediferencirani tumor - susp. kraniofaringeom i bolesnik s velikim ekspanzivnim intracerebralnim procesom koji je susp. na tumor, benignu cističnu tvorbu ili porencefaličnu šupljinu) i patohistološki nalaz, jer bolesnici nisu prihvaćali operativni zahvat. Neki nalazi CT (hipodenzne zone, postinzultna žarišta, parcijalna ageneza korpus kalozuma, itd.)

nisu zahtijevali neurokirurški, već konzervativni tretman, tako da je CT postavljena dijagnoza bila definitivna (tablica 4).

Na osnovu statističke obrade, u bolesnika s epilepsijom koja je počela nakon 15-te godine života, a traje dulje od godinu dana i kod kojih se registriraju stalne fokalne EEG promjene, možemo očekivati makrofaktor u 18% bolesnika ($p < 0,01$) (tablica 5).

TABLICA 3.
Vrsta makrofaktora (intrakranijskog procesa)
TABLE 3.
Types of macrofactors (intracranial processes)

	Vrsta makrofaktora The type of macrofactors	Broj Number	% %
MAKROFAKTOR NESTACIONARNOG TIPA NON-STATIONARY TYPE MACROFAC- TORS	Astroцитom Astrocytoma	2	7,1
	Glioblastom Glioblastoma	2	7,1
	Meningeom Meningioma	3	10,7
	Holesteatom Cholesteatoma	1	3,6
	Nediferencirani tumorski proces Undifferentiated tumor	2	7,1
MAKROFAKTOR STACIONARNOG TIPA STATIONARY TYPE MACROFACTORS	Cisticerkoza Cysticercosis	1	3,6
	Intracerebralna cista Intracerebral cyst	1	3,6
	Intracerebralna kalcifikacija Intracerebral calcification	3	10,7
	Arahnoidalna cista Arachnoidal cyst	1	3,6
	Porencefalična šupljina Porencephalic cavity	2	7,1
	Hidrocefalus Hydrocephalus	2	7,1
	Arteriovenska malformacija Arteriovenous malformation	1	3,6
	Postinzultna žarišta Post-stroke foci	1	3,6
	Hipodenzne zone Hypodense zones	5	17,9
	Parcijalna ageneza korpus kalozuma Partial agenesis of the corpus callosum	1	3,6
	Ukupno Total	28	100,0

PRIKAZI BOLESNIKA

Primjer 1: Bolesnik u 30-toj godini dobiva prvi parcijalni epileptički napad, s elementarnom simptomatologijom, koji se sekundarno generalizirao.

Deset dana kasnije, te nakon dvije godine, isti napad se ponovio. Klinički neurološki status prilikom prvog pregleda je bio uredan. EEG kod prvog, kao i kod kasnijih pregleda, bio je fokalno promijenjen lijevo frontocentroparijetalno (slika 1). Dvije

TABLICA 4. Odnos CT mozga i patohistološkog nalaza
TABLE 4. The relation of brain CT and pathological findings

CT mozga Brain CT	Patohistološki nalaz Pathohistological finding	Broj Number	% %
Svježe krvarenje Fresh bleeding	Glioblastom Glioblastoma	1	1,2
Astroцитom Astrocytoma	Astroцитom Astrocytoma	2	2,4
Meningeom Meningioma	Meningeom Meningioma	3	3,6
Ekspanzivni proces Expansive process	Holesteatom Cholesteatoma	1	1,2
Cisticerkoza Cysticercosis	Cisticerkoza Cysticercosis	1	1,2
Glioblastom Glioblastoma	Glioblastom Glioblastoma	1	1,2
Nediferencirani tumor Undifferentiated tumor	Nediferencirani tumor (odbija op. zahvat) Undifferentiated tumor (refuses an operation)	2	2,4
Porencefalična šupljina Porencephalic cavity		2	2,4
Hidrocefalus Hydrocephalus		2	2,4
Arteriovenska malformacija Arteriovenous malformation	Arteriovenska malformacija Arteriovenous malformation	1	1,2
Postinzultna žarišta Post-stroke foci		1	1,2
Parcijalna ageneza korpus kalozuma Partial agenesis of the corpus callosum		1	1,2
Arahnoidalna cista Arachnoidal cyst	Arahnoidalna cista Arachnoidal cyst	1	1,2
Intracerebralna kalcifikacija Intracerebral calcification		3	3,6
Hipodenzne zone Hypodense zones		5	6,0
Intracerebralna cista Intracerebral cyst	Intracerebralna cista Intracerebral cyst	1	1,2
Kortikalna atrofija Cortical atrophy		14	16,9
Uredan CT mozga Normal brain CT		41	49,4
Ukupno Total		83	100,0

TABLICA 5.

Proporcija makrofaktora u bolesnika s epilepsijom koja traje dulje od godinu dana, a koji imaju žarišne promjene u EEG-u.

TABLE 5.

The proportion of macrofactors in patients suffering from epilepsy for over a year, who have focal changes in EEG.

		f	p
Žarišne promjene uzrokovane Focal changes caused by	makrofaktorom a macrofactor	28	0,34
	ostalim other causes	55	0,66
Ukupno Total		83	1,00

godine od početka bolesti učinjeni su CT kraniuma i GEG i bili su uredni. Povremeno je dobivao parcijalne epileptičke napade. Pet godina od početka bolesti nastaje diskretna do lakša pareza desnog stopala.

Tada je ponovo učinjena obrada:

EEG: Fokalno promijenjen lijevo frontocentroparijetalno.

GEG: Žarišna hemisferalna lezija lijevo parijetalno, parasagitalno.

CT kraniuma: Kortikalno i supkortikalno parijetalno lijevo na konveksitetu zona svježeg krvarenja, dok je ostali morfološki nalaz uredan (slika 2).

Angiografija obje karotide: Postoje znaci avaskularnog ekspanzivnog procesa parijetalno-parasagitalno.

Učinjen je operativni zahvat. PHD: Glioblastoma.

Kako je bolest trajala pet godina prije operativnog zahvata, najvjerovatnije se radilo o benignom tumoru iz grupe glioma, ili o tranzicionalnom tumoru iz te grupe, prije nego o glioblastomu. Nakon iradijacije i kemoterapije, uz redovitu antiepileptičku terapiju, bolesnik vrlo rijetko (1-2 puta godišnje) dobiva parcijalne epileptičke napade. Kako je bolesnik i sada živ, eventualni operativni zahvat u slučaju recidiva tumora potvrdit će ili opovrgnuti gornju tvrdnju.

Primjer 2: Bolesnica u dobi od 46 godina liječena je na psihijatriji zbog promjene ponašanja: odlazi od kuće, luta po poljima uz povremene periode kada izražava agresivnost. U dobi od 54 godine dobiva učestale atake suženja svijesti, uz nekontrolirane radnje za vrijeme kojih je i agresivna. Amnestična je za ova zbivanja.

EEG je u nekoliko navrata bio žarišno promijenjen desno centroparijetotemporalno (slika 3).

Na CT kraniuma, učinjenom u 57 godini života bolesnice, vidljiva je visoko parijetalno desno veza-

no uz tabulu internu hiperdenzna zona veličine 10x6 mm, koja se iza aplikacije kontrasta intenzivno opacificira (na nativnom 105 HU a iza kontrasta 180 HU). Diskretno proširen ventrikularni sistem simetričan je i bez znakova dislokacije (slika 4). Učinjen je operativni zahvat. PHD: Meningeoma.

RASPRAVA

Epilepsija je dio simptomatologije ekspanzivnih intrakranijskih procesa (2,3,8), i to nerijetko prvi simptom (16,24) koji se ponekad otkriva kasno, kada su mogućnosti radikalnog liječenja limitirane, što potvrđuje i ovo istraživanje.


Različite EEG promjene se nalaze kod ekspanzivnih intrakranijskih procesa, mada ni jedna nije specifična za makrofaktor, iako se kod njega učestalo susreću (15,16,19). U ranom stadiju razvoja tumora mozga EEG je često normalan ili nespecifično promijenjen. Kod kortikalno smještenih tumora mozga nalaze se uglavnom žarišne EEG promjene, a kada je tumor udaljen od kortikalnih regija, vjerojatnost nalaženja žarišnih EEG promjena opada (16). Kao što Klass i suradnici (16) nalaze, tako i ovo istraživanje potvrđuje da fokalne EEG promjene, naročito ako epileptički napadi počinju u odrasloj dobi, zahtijevaju neuroradiološku obradu, jer je mogućnost otkrivanja makrofaktora vrlo realna. U bolesnika s cerebralnim tumorima, žarište šiljaka ili oštrih valova nalazi se u EEG-u u 20-30% bolesnika. Puno češće se susreće kod tumora nego kod vaskularnih lezija. Ova žarišna izbijanja dobro koreliraju s tendencijom epileptičkih napada. Međutim, 40% bolesnika s hemisferalnim tumorima, koji imaju epileptičke napade, nemaju epileptiformna izbijanja, dok drugi bolesnici s moždanim tumorima, bez epileptičkih napada, imaju paroksizmalna epileptička izbijanja (15). Žarište šiljaka ili zašiljenih valova može biti jedina abnormalnost u ranom stadiju moždanog tumora (5), što potvrđuju i rezultati ovoga rada. Paroksizmalna žarišna izbijanja nisu razvijena iznenada, nego se razvijaju tjednima i mjesecima. Ove promjene imaju veliki lokalizacijski stupanj pouzdanosti i indiciraju lokalne promjene u funkciji korteksa. Kod kroničnih procesa se javljaju iritativne abnormalnosti, kao šiljci i zašiljeni valovi (16), što potvrđuju i EEG nalazi bolesnika ispitivane grupe.

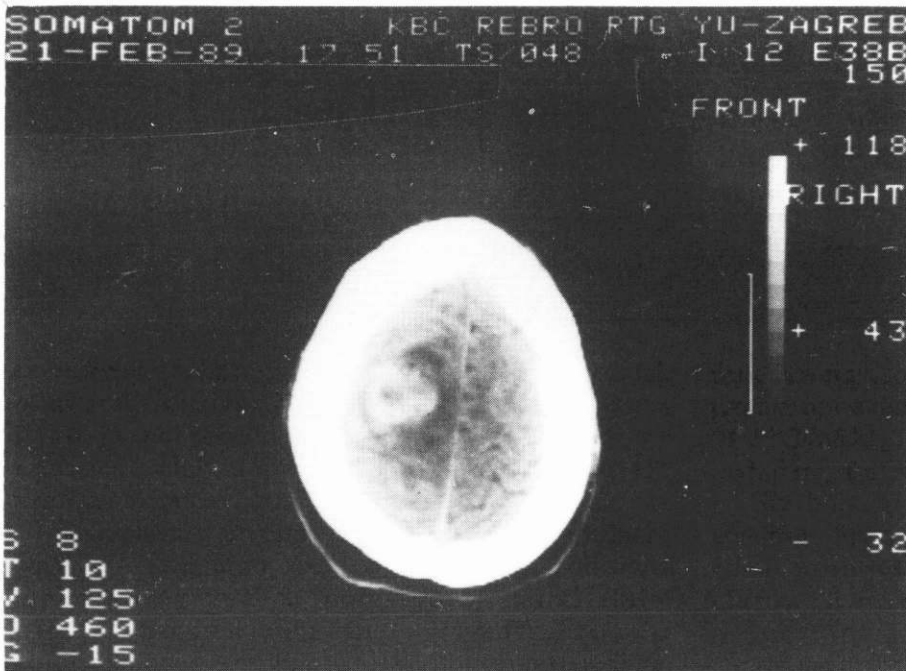
U istraživanjima različitih autora, bitno se razlikuje učestalost tumora kao uzroka epilepsije (4,7,11,22,23), što je uvjetovano različitim kriterijima pri odabiru bolesnika ispitivanih grupa. Gastaut H. i suradnici (7) u seriji od 500 bolesnika sa epilepsijom, u 13% bolesnika nalazi ekspanzivnu intra-kranijsku leziju. Smatra da CT otkriva tumor direktno i u svim slučajevima. Rezultati ovog

SLIKA 1.

EEG: Žarište srednjevoltaznih theta valova 5-7 Hz lijevo frontocentroparijetalno
FIG. 1.

EEG: The focus of middle-voltage theta-waves of 5-7 Hz is located frontocentroparietally left





SLIKA 2.

CT kraniuma: Kortikalno i supkortikalno parijetalno lijevo na konveksitetu zona svježeg krvarenja

FIG. 2.

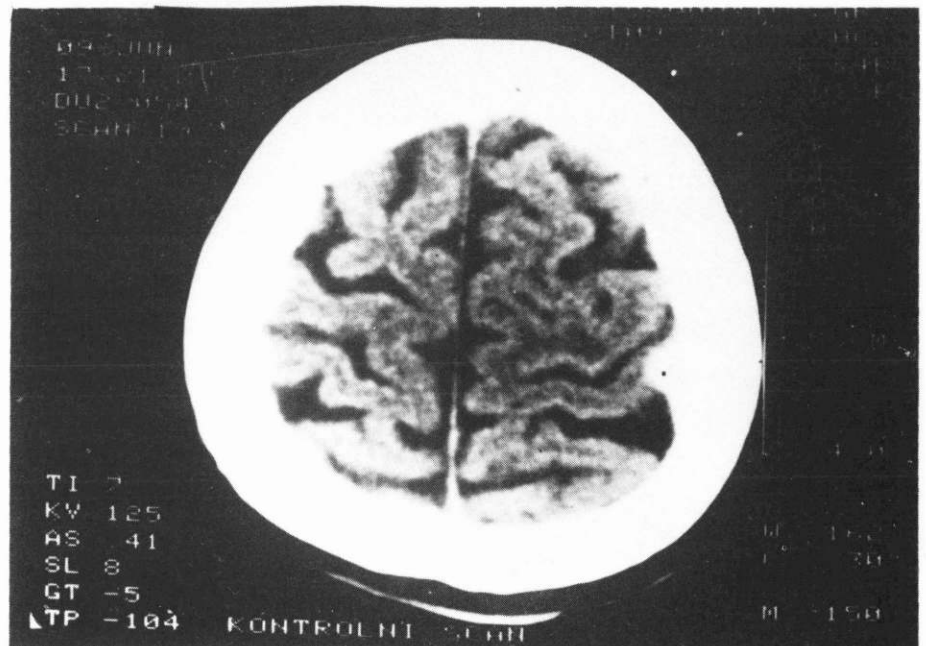
Cranial CT: Cortically and subcortically parietally left on the convexity there is a fresh bleeding zone.

SLIKA 4.

CT kraniuma: Visoko parijetalno desno vezano uz tabulu internu hiperdenzna zona veličine 10x6 mm

FIG. 4.

Cranial CT: High parietally right, attached to tabula interna, there is a hyperdense zone of 10x6 mm



istraživanja dokazuju da CT-om nije moguće odmah otkriti ekspanzivni intrakranijski proces direktno, nego je potrebno pratiti EEG promjene, te neuroradiološku obradu, u prvom redu CT kraniuma, ponavljati.

Zastupljenost urednih CT nalaza gotovo je jednaka zastupljenosti patoloških CT nalaza u bolesnika ispitivane grupe. U bolesnika s parcijalnim epilepsijama ili kombinacijom s generaliziranim epilepsijama s konvulzivnom simptomatologijom, zastupljenost patoloških CT-nalaza od 69% je znatno viša nego u bolesnika s generaliziranom epilepsijom s konvulzivnom simptomatologijom, u kojih je zastupljenost patoloških CT-nalaza 31%. Istraživanja

drugih autora o učestalosti patoloških CT-nalaza kod parcijalnih epilepsija se međusobno prilično razlikuju (4,11,13,22), a rezultati ovog istraživanja se podudaraju s rezultatima Darasa i suradnika (4).

Svi bolesnici s makrofaktorom kao uzrokom epilepsije imali su u ovom istraživanju stalne fokalne EEG promjene, koje su godinama prethodile otkrivanju makrofaktora.

ZAKLJUČCI

Na temelju provedenog istraživanja mogu se donijeti slijedeći zaključci:

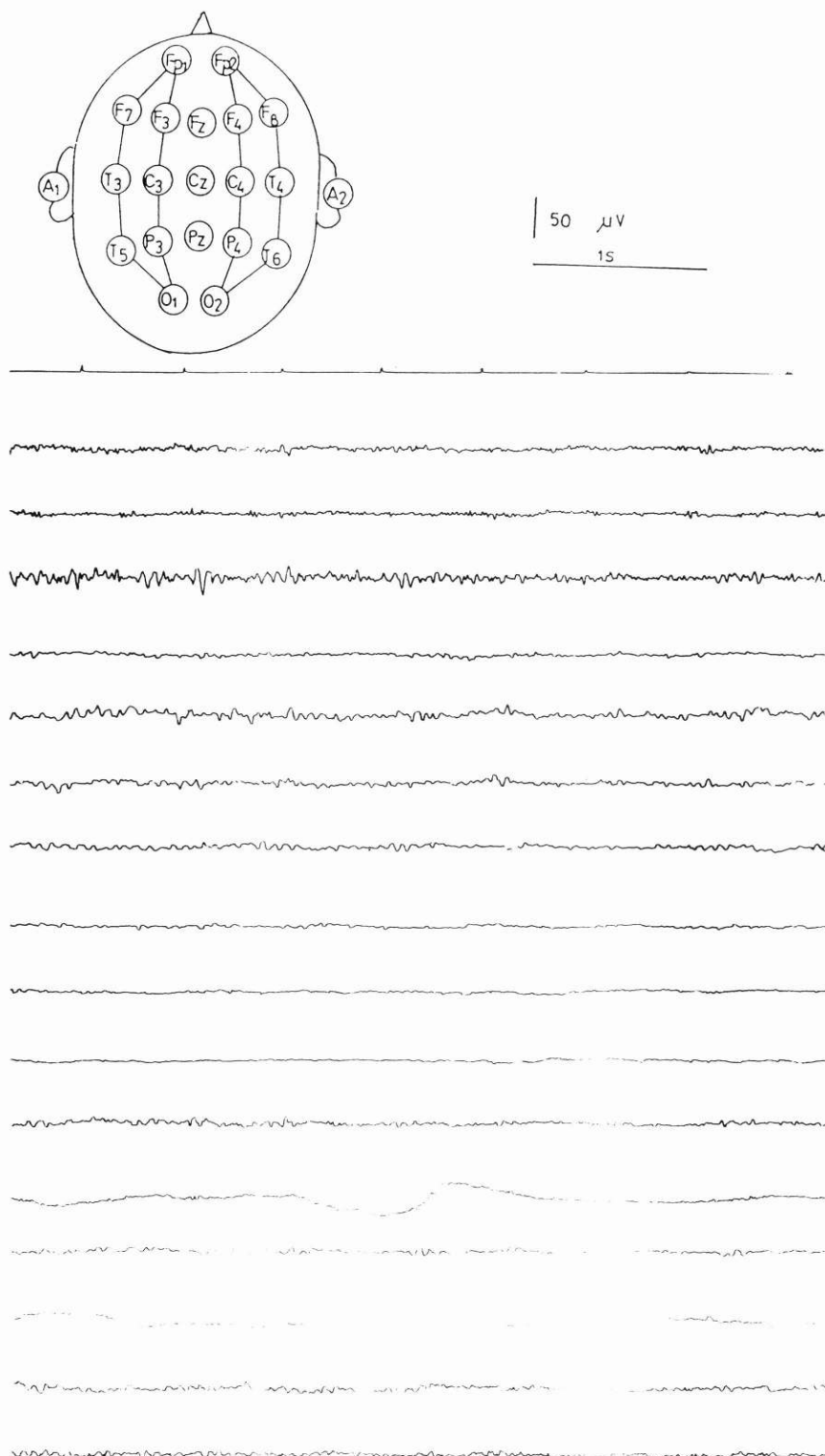
1. Prve EEG promjene kod supratentorijalno

SLIKA 3.

EEG: Žarište srednje do viševoltažnih theta valova 6-7 Hz, zašiljenih valova i šiljaka iznad desnih centroparijetotemporalnih regija

FIG. 3.

EEG: The focus of middle to high voltage theta-waves of 6-7 Hz, with pointed waves and peaks is above the right centroparietotemporal regions



smještenih makrofaktora su promjene u amplitudi i/ili frekvenciji moždanih valova između dvije hemisfere, pojava sporih valova, šiljaka i/ili zašiljenih valova.

2. U bolesnika s epilepsijom kod kojih se registriraju konstantno fokalne EEG promjene, treba metode za otkrivanje strukturalnih promjena ponavljati sve dotle dok se postojanje istih ne dokaže ili ne isključi.

3. Uredan nalaz CT mozga u početku bolesti ne isključuje postojanje intrakranijskog makrofaktora kao uzroka epilepsije.

4. U bolesnika s epilepsijom, koja je počela nakon 15-te godine života i koja traje dulje od godinu dana, a kod kojih se konstantno registriraju fokalne EEG promjene, možemo očekivati makrofaktor (intrakranijsku leziju) u najmanje 18% bolesnika ($p < 0,01$).

LITERATURA

1. Bauer G, Mayr U, Pallua A. Computerized axial tomography in chronic partial epilepsies. *Epilepsia* 1980;21:227-33.
2. Čebular B, Pečnik B. The value of EEG in brain tumors. *Neurol* 1987; 36 (Suppl 1):41.
3. Dam M, Kiorboe E. Intracranial tumours and epilepsy. In: Dam M, Kiorboe E. *Epilepsy. Diagnosis and treatment*. Copenhagen: Scriptor, 1982:60-1.
4. Daras M, Tuchman JA, Strobos RJ. Computed tomography in adult onset epileptic seizures in a city hospital population. *Epilepsia* 1987; 28:519-22.
5. Dayli DD. Brain tumours and other space occupying processes. In: Hess R. (editor). *Handbook of electroencephalography and clinical neurophysiology*. Amsterdam: Elsevier Publishing Co, 1975;vol 14: 5-10.
6. Gastaut H. Classification of the epilepsies. Proposal for an international classification. *Epilepsia* 1969;(suppl 10):514-21.
7. Gastaut H, Gastaut JL. Computerized transverse axial tomography in epilepsy. *Epilepsia* 1976; 17:325-36.
8. Gavranović M. *Dijagnostika i liječenje epilepsije*. Sarajevo: Svjetlost, 1988.
9. Gudmunsson G. Epilepsy in Iceland. A clinical and epidemiological investigation. *Acta Neurol Scand* 1966; 43 (suppl 25):124.
10. Hajnšek F. Elektroencefalografija. U: Barac B. i suradnici. *Neurologija*. Zagreb, Školska knjiga, 1989;62-77.
11. Hajnšek F. *Liječenje epilepsije*. Zagreb, Tehnička knjiga, 1979.
12. Hajnšek F. Epilepsija u odrasloj dobi. *Neuropsihijatrija* 1975; 23:21-9.
13. Hann J, Deppe A. Komplexe fokale Anfälle (KFA): Untersuchungen anhand von kranialen Computertomogram (CCT) Klinik und EEG-Längsschnitt. *Fortschr Neurol Psychiatr* 1984; 52:177-84.
14. Juul-Jensen P. Epilepsy. A clinical and social analysis of 1,020 adult patients with epileptic seizures. *Acta Neurol Scand* 1965; 41(suppl 13).
15. Kirsstein L. The occurrence of sharp waves, spikes and fast activity in supratentorial tumours. *Electroencephalograph Clin Neurophysiol* 1953; 5:33-40.
16. Klass DW, Dayli DD. Electroencephalography in patients with brain tumour. *Med Clin North Am* 1960; 44:1041-51.
17. Krohn WA. A study of epilepsy in Northern Norway. *Acta Psychiatr Scand* 1961;(suppl 150):215-7.
18. Lennox WG. *Epilepsy and related disorders*. Boston, Little Brown and Co. 1960.
19. Newmark ME, Theodore WH, Sto S, et. al. EEG, transmission computed tomography and positron emission tomography with florodeoxyglucosae 18F. Their use in adult with gliomas. *Arch Neurol* 1983; 40:607-10.
20. Penfield W, Jaspers HH. *Epilepsy and the functional anatomy of the human brain*. Boston, Little Brown Co. 1954.
21. Ramirez-Lassepas H, Cipolle RJ, Morillo LR, Gunit RJ. Value of computed tomographic scan in the evaluation of adult patients after their first seizures. *Ann Neurol* 1984; 15:536-43.
22. Scollo-Lavizzari G, Balmer C. Electroencephalography and computerized transaxial tomography in patients with temporal lobe epilepsy. *Europ Neurol* 1980; 19:33-8.
23. Scollo-Lavizzari G, Matthis H. Frontal intermittent rhythmic delta activity. A comparative study of EEG scan findings. *Europ Neurol* 1981; 20:1-3.
24. Spencer DD, Spencer SS, Mattson RH, Williamson PD. Intracerebral masses in patients with intractable partials epilepsy. *Neurology* 1984; 34:432-6.

Abstract
**EPILEPSY AS THE FIRST SYMPTOM OF THE LATE DISCOVERED
INTRACRANIAL LESIONS**

Borislav Vuković

County General Hospital, Požega

In this work a group of 83 patients with epileptic seizures was analysed. They began after the age of 15, and were going on for more than a year with constant focal changes in electroencephalography. 42 (50.6%) patients had pathologic computerized tomograms of the skull, and 41 (49.4%) had normal computerized tomograms. Macrofactors (intracranial lesions) were discovered as the cause of epilepsy in 28 (33.7%) patients, and 10 (12.0%) of them were tumours. Epileptic seizures were the first symptom, and

constant focal electroencephalography changes were the first sign of the development of a macrofactor.

In patients with epilepsy who have constant focal electroencephalography changes, methods for discovering structural changes should be applied constantly until the changes are proven or excluded. Normal computerized tomogram of the skull doesn't exclude the existence of a macrofactor. In patients with epilepsy which began after the age of 15 and continued for more than a year with constant focal changes in electroencephalography, 18% of the patients ($p < 0,01$) can be expected to have a macrofactor.

Key words: epilepsy, intracranial lesions

Received: April 20, 1993