

Maligni epitelni tumori kože

Željko Bušić, Dubravka Bušić, Mijo Radić i Enio Amić

Stručni rad
U D K616.5-006.6
Prispjelo: 4. veljače 1991.

Medicinski centar Nova Gradiška

Kirurški je liječeno 55 bolesnika s malignim epitelnim tumorom kože. Na bazocelularne karcinome je otpadalo 69%, a na spinocelularne karcinome 31% malignih epitelnih tumora kože. Na donjoj usni bilo je 41% spinocelularnih karcinoma. Najveći broj oboljelih bio je u sedmom desetljeću života (36%). Oboljeli su najčešće bili poljoprivrednici i domaćice. Najčešća lokalizacija bila je lična regija (62%). Lezije su u svim slučajevima bile manje od 2 cm u promjeru. U 73% slučajeva operativni postupak se sastojao od ekscizije i pokrivanja defekta lokalnim rotacijskim režnjem.

U 5 bolesnika sa spinocelularnim karcinomom donje usne učinjena je operacija po Karapandžiću, a u dva bolesnika klinasta ekscizija i suture. U 4% slučajeva malignih epitelnih tumora kože učinjena je ekscizija i defekt je pokriven slobodnim kožnim transplantatom pune debljine kože. U 15% bolesnika učinjena je ekscizija lezije uz direktne suture. Kod bazocelularnih karcinoma ekscizija je rađena 5 mm od ruba vidljive lezije, a kod spinocelularnih karcinoma ekscizija je rađena 10 mm od ruba vidljive lezije. Nakon patohistološkog pregleda, rubovi preparata bili su u svim slučajevima uredni. Bolesnici su praćeni od 6 mjeseci do 3 godine i zasad nema recidiva.

Ključne riječi: koža, maligni epitelni tumori

Karcinomi kože su najčešći maligni tumori kože. Oni se dijele na bazocelularne i spinocelularne karcinome kože.

Nastanak karcinoma kože dovodi se u vezu s vanjskim čimbenicima, kao što su aktiničke, mehaničke, kemijske i termičke traume. Na to upućuje lokalizacija karcinoma i profesija bolesnika. Najveći broj karcinoma kože nalazi se na fotoeksponiranim regijama, a pogotovu u ljudi koji su izloženi sunčevom svjetlu. To su većinom seljaci i radnici. Najčešća lokalizacija bazocelularnih karcinoma je gornja polovica lične regije, a veoma rijetko metastazira. Spinocelularni karcinom najčešći je na donjoj usni u muškarca i na rubu uške. On ima sva obilježja malignog tumora. Raste brzo infiltrativno i destruktivno, te brzo pravi metastaze.

Postoje četiri standardna načina liječenja karcinoma kože. Kiretaža i elektrokoagulacija zahtijevaju lokalnu anesteziju i minimum opreme. Nakon zahvata ostaje rana koja cijeli sekundarno, a ne osigurava uzorak za patohistološku analizu.

Krioterapija s tekućim nitrogenom ima prednost nenasilnog postupka. Taj postupak ostavlja otečenu ranu, koja je bolna i secernira 3-4 tjedna. Tretman je bezbolan. Ne osigurava tkivo za patohistološku pretragu.

Kirurško liječenje osigurava tkivo za patohistološki pregled i može se odrediti jesu li rubovi slobodni od tumora. Ovisno o lokalizaciji i veličini tumora, kirurški zahvat može biti jednostavan i složen.

MATERIJAL I METODE

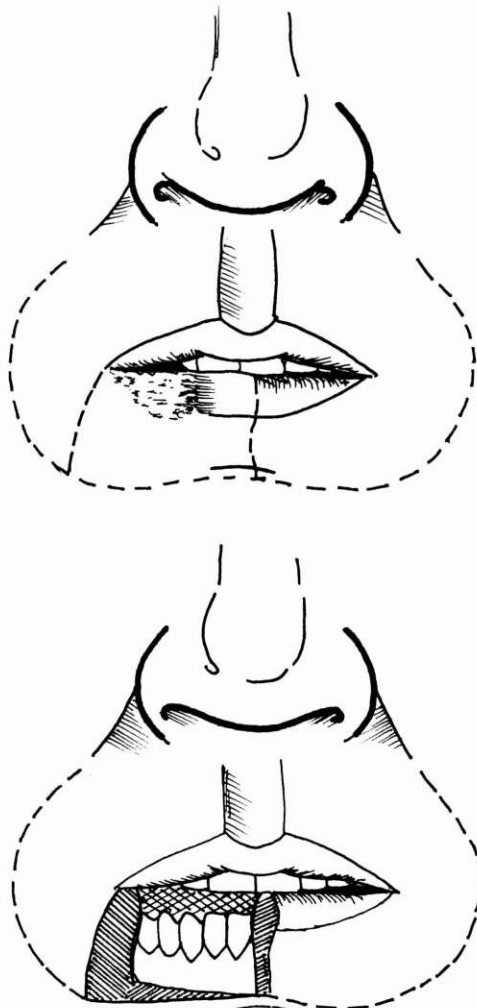
U razdoblju od 1988. do 1990. godine kirurški smo obrađivali sve maligne epitelne tumore kože. Bilo ih je ukupno 55. Bazocelularnih karcinoma je bilo 38 ili 69% i spinocelularnih karcinoma 17 ili 31%. Sve lezije bile su u promjeru manje od 2 cm. Svim bolesnicima je urađena biopsija i svi su preparati pregledani u Zavodu za patologiju Medicinskog fakulteta Sveučilišta u Zagrebu. Nakon patohistološke potvrde dijagnoze planiran je operativni zahvat. Muškaraca je bilo 25 ili 45% i žena 30 ili 55%. Što se dobi tiče, dva bolesnika su bila u petom desetljeću (4%), 15 bolesnika u šestom (27%), 20 bolesnika u sedmom (36%), 13 bolesnika u osmom desetljeću (24%) i pet bolesnika u devetom desetljeću života (9%).

Najčešća lokalizacija bila je u području lične regije, i to u 34 bolesnika (62%), donja usna u sedam bolesnika (13%), prsni koš u šest bolesnika (11%), udovi u četiri


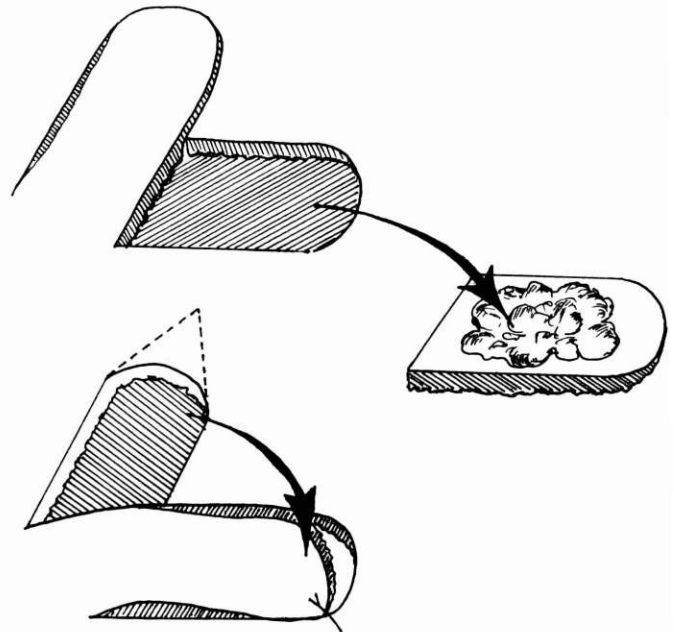
(7%), vrat u dva (3,5%) i trbuh u dva bolesnika (3,5%). Najčešće oboljeli bili su poljoprivrednici i domaćice, i to 35 bolesnika (65%), radnika 12 (22%) i umirovljenika 8 (14%). Ekscizija uz pokrivanje defekta lokalnim rotacijskim režnjem učinjena je u 40 bolesnika (73%), operacija po Karapandžiću u 5 bolesnika (9%), ekscizija uz pokrivanje defekta transplantatom pune debljine kože u dva bolesnika (4%) i ekscizija uz direktne suture u 8 bolesnika (14%).

Lokalni rotacijski režanj (1) (slike 1 i 5)

Najveća moguća rotacija od originalnog položaja je 90°, a moguće se pomicanje režnja označi preoperativno. Režanj je potrebno nategnuti iza granice defekta zbog toga jer postaje kraći kada se rotira. Ako je otežano zatvaranje, može se upotrijebiti stražnji rez da bi se dobilo još malo rotacije. Kada se upotrijebi stražnji rez,



SLIKA 1.
Lokalni rotacijski režanj
FIGURE 1.
Local rotational strip

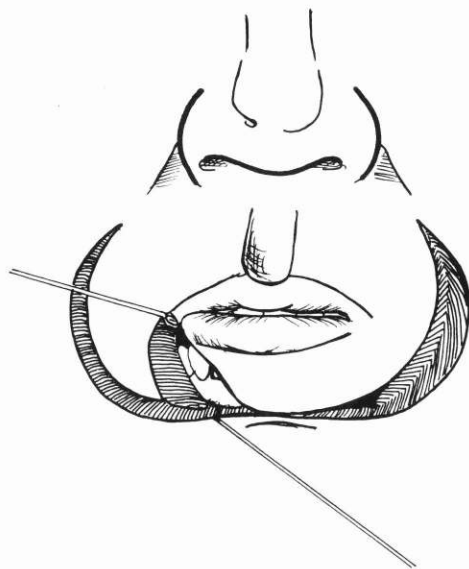
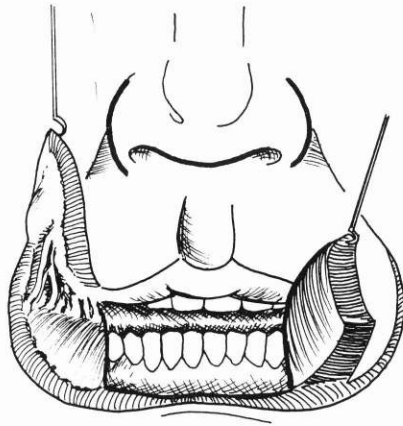


SLIKA 2.
Karapandžićeva tehnika
FIGURE 2.
Karapandžić's technique

mijenja se uporišna točka i krug rotacije se pomiče, a na taj način se smanjuje tenzija režnja. Linija maksimalne tenzije ide dijagonalno preko režnja u takvom smjeru da će nekrotizirati najvažniji dio režnja ako je prevelika tenzija. Ako se režanj prebacuje preko veće udaljenosti od 90°, naći će se interponiran dio intaktne kože. Obično je moguće primarno zatvoriti sve prostore. Katkad je potrebno dotjerati režanj kako bi se osiguralo da točno pristaje u nastali defekt. Na gornjem kraju defekta trokut kože će se ekscidirati kako bi se olakšalo izravno spajanje.

Karapandžićeva tehnika (1) (slike 2,3,6,7)

Karapandžićeva tehnika može se primijeniti za rekonstrukciju do tri četvrtine donje usne. Zahvat se



SLIKA 3.
Karapandžićeva tehnika
FIGURE 3.
Karapandžić's technique

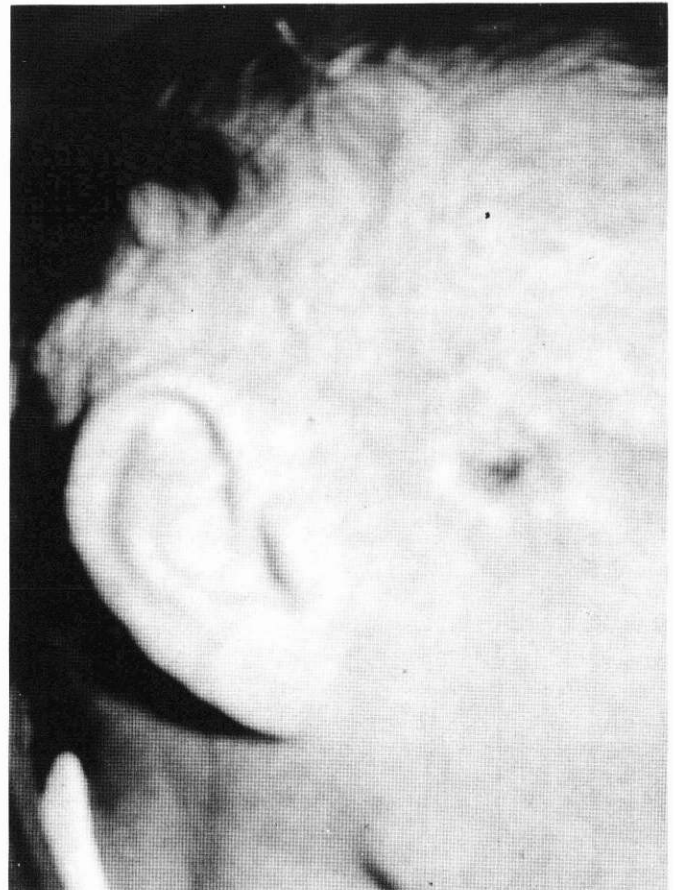
izvodi u općoj anesteziji. Nakon pranja i pokrivanja operativnog polja označe se mjesta ekscizije i incizija. Incizija se radi transverzalno na obje strane od baze defekta koji je nastao poslije ekscizije. Incizije se protežu oko komisura u gornju usnu. Škarama se osigura ista udaljenost od rubova slobodne usne. Vlakna orbikularnog mišića šire se longitudinalno ustranu, u liniji incizije kože, sve do submukoznog sloja. Živci i krvne žile ostave se nedirnuti. Mukoza se incidira za 1 cm od ruba defekta. Resekcija se završava očuvanjem položaja krvnih žila. Rubovi defekta mogu se približiti bez tenzije. Rekonstruirana usna šiva se po slojevima. Ova je tehnika

jednostavna i brza za izvođenje. U funkcionalnom i estetskom smislu rezultat je zadovoljavajući.

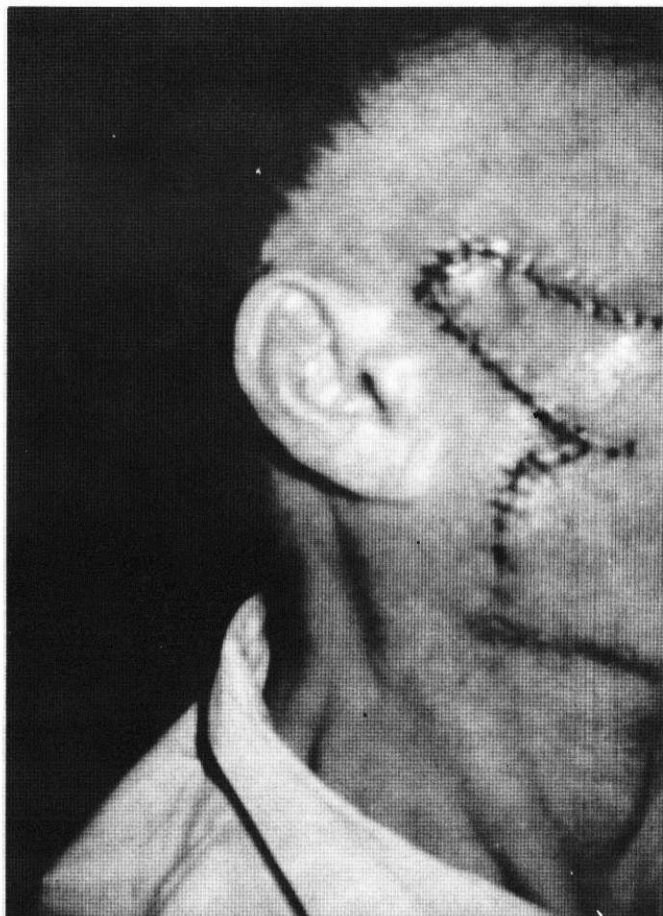REZULTATI

Kirurški je liječeno 55 bolesnika s malignim epitelnim tumorom kože. Bazocelularnih karcinoma bilo je 38 i 17 spinocelularnih. Sve su lezije u promjeru bile manje od 2 cm. U slučaju bazocelularnih karcinoma ekscizija je rađena 5 mm od ruba lezije, a kod spinocelularnih karcinoma 10 mm od ruba lezije. Kirurški zahvat je planiran nakon učinjene biopsije i patohistološke potvrde dijagnoze. U 40 bolesnika operativni postupak se sastojao od ekscizije i pokrivanja defekta lokalnim rotacijskim režnjem (slika 4. i 5.). Operacija po Karapandžiću u slučaju spinocelularnog karcinoma donje usne učinjena je u 5 bolesnika (slika 6. i 7.).

U dva bolesnika učinjena je ekscizija i defekt je pokriven slobodnim transplatatom pune debljine kože. U 8 bolesnika učinjena je ekscizija uz direktne suture. Nakon patohistološkog pregleda cijelog preparata, rubovi preparata bili su uredni u svim slučajevima. Bolesnici su praćeni 6 mjeseci do 3 godine i zasad nema lokalnih

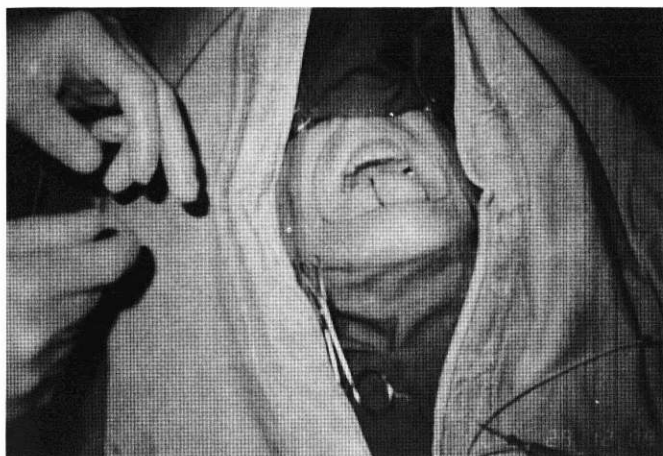

SLIKA 4.
Spinaliom na licu
FIGURE 4.
Spinalioma on a face

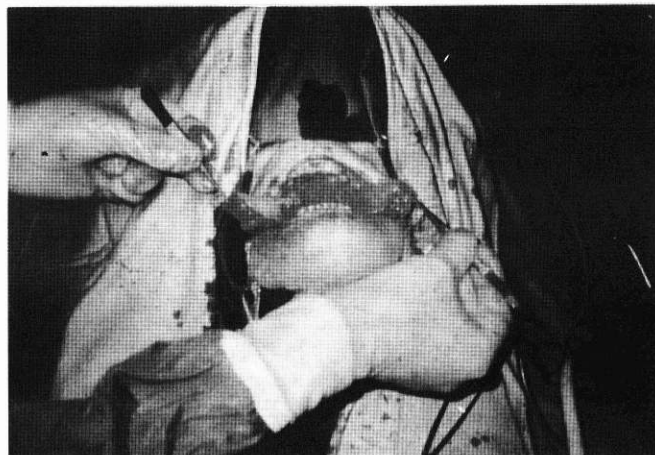


SLIKA 5.
Lokalni rotacijski rezanj
FIGURE 5.
Local rotational strip

recidiva, niti udaljenih metastaza. Jedan bolesnik sa spinocelularnim karcinomom donje usne istodobno je imao i malignom glave gušterače, dijagnosticiran sonografijom i kompjutoriziranom tomografijom. Jedan bo-



SLIKA 6.
Spinaliom donje usne
FIGURE 6.
Spinalioma on the lower lip



SLIKA 7.
Resekcija donje usne i rekonstrukcija po Karapandžiću
FIGURE 7.
Resection of the lower lip and the reconstruction according to Karapandžić

lesnik sa spinocelularnim karcinomom na licu imao je istodobno i malignom pluća, dijagnosticiran radiogramom pluća. U oba slučaja malignomi su slučajno dijagnosticirani u preoperativnoj obradi.

RASPRAVA

Standardno liječenje malignih epitelnih tumora kože obuhvaća: kiretažu i elektrokoagulaciju, krioterapiju tekućim nitrogenom, iradijacijsku terapiju i kirurški postupak (5,6). Kirurški postupak je terapija izbora (1,4,7), prema iskustvima drugih autora, a i prema našem mišljenju, za najveći broj slučajeva. Jednostavan je za izvođenje i daje dobar kozmetički rezultat. Najčešće se može izvesti u lokalnoj anesteziji. Rubovi se preparata mogu pregledati patohistološki. U našoj skupini bolesnika najviše je oboljelih u sedmom desetljeću života, a odnos žena i muškaraca je 1,5:1. Slične podatke u skupini od 36 bolesnika iznosi Bonvallot (2). Prema Pierardu, kod tumora manjih od dva centimetra u promjeru, može se primijeniti bilo koja od četiri standardne metode liječenja. U naših bolesnika lezije su uvijek bile manje od dva centimetra u promjeru i sve smo ih obradili kirurški. Prema Wolfu, kod tumora manjih od 2 cm u dijametru i ruba kirurške ekscizije od 4 mm u više od 95% slučajeva tumor se odstrani totalno (8). Slično je i naše iskustvo, prema kojem bazocelularni karcinomi manji od dva centimetra u promjeru, zahtijevaju eksciziju 5 mm od ruba lezije, a spinocelularni karcinomi 10 mm od ruba lezije i tada se tumor u svim slučajevima odstrani totalno. U 40 bolesnika nakon ekscizije tumora defekt smo pokrili lokalnim rotacijskim režnjem. Zahvat je jednostavan i često se može izvesti u lokalnoj anesteziji. Daje dobar kozmetički rezultat. U slučaju spinocelularnih karcinoma donje usne,

učinjena je operacija po Karapandžiću u 5 bolesnika. Tumori su bili u promjeru manji od 2 cm. Ova tehnika je jednostavna i brza za izvođenje. Daje dobar funkcionalni i estetski rezultat.

Naše bolesnike pratimo od 6 mjeseci do 3 godine i zasad nemamo lokalnih recidiva ni udaljenih metastaza. Jedan bolesnik sa spinocelularnim karcinomom donje usne imao je i malignom glave gušterače dijagnosticiran u preoperativnoj obradi sonografijom i kompjutoriziranom tomografijom. On nije pristao na kirurški zahvat. Umro je nakon 3 mjeseca. Odbukcija nije rađena te nismo dobili patohistološku potvrdu dijagnoze i ne možemo reći je li u pitanju metastaza ili se radilo o dva primarna tumora.

Drugi bolesnik sa spinocelularnim karcinomom na licu imao je malignom koji je dijagnosticiran u preoperativnoj obradi radiogramom pluća. Bolesnik nije pristao na bronhoskopiju i biopsiju, niti na kirurški zahvat. Umro je nakon 6 mjeseci. Odbukcija nije rađena, te ne možemo reći da li se radilo o metastazi spinocelularnog karcinoma na licu, ili o dva primarna tumora.

Howat 1987. godine opisuje slučaj metastazirajućeg bazocelularnog karcinoma (3). Metastaze su bile u plućima, kostima i limfnim čvorovima. U našem materijalu u prikazanom razdoblju nismo imali nijedan slučaj metastazirajućeg bazocelularnog karcinoma.

ZAKLJUČAK

Kirurški postupak je terapija izbora za maligne epitelne tumore kože i usne. Jednostavan je. Često se može izvesti u lokalnoj anesteziji. Daje dobar kozmetički rezultat. Rubovi preparata mogu se pregledati patohistološki. Kod bazocelularnih karcinoma eksciziju treba raditi 5 mm od ruba lezije, a kod spinocelularnih karcinoma 10 mm od ruba lezije. Kada se ekscizija uradi na ovaj način, rubovi preparata uvijek su slobodni od tumora.

LITERATURA

1. Berchtold, Hamelmann, Peiper. Chirurgie, 2. Auflage, Urban, Schwarzenberg, 1990; 238.
2. Bonvalot T, Raulo Y, Zeller J, Baruch J. Les Epitheliomas Baso-Cellulaires des Paupieres. Ann Dermatol Venerol 1988; 115:669-78.
3. Howat AJ, Levick PL. Metastatic Basal Cell Carcinoma. Dermatologica 1987;174:132-4.
4. Jackson T. Local flaps in head and neck reconstruction. C. V. Mosby Comp 1985; 380.
5. Kansky A. Kožne i spolne bolesti. JUMENA Zagreb 1982; 244.
6. Pirard-Franchimont C, Pirard GE. Rates of epidermal carcinomas in the Moson Region of Belgium. Dermatologica 1988; 177:76-81.
7. Saegesser M. Spezielle chirurgische Therapie. Hans Huber Verlag 1976; 126.
8. Wolf JD, Zitelli AJ. Surgical margins for basal cell carcinoma. Arch Dermatol 1987; 123:340.

Abstract

MALIGNANT EPITHELIAL SKIN TUMORS

Željko Bušić, Dubravka Bušić, Mijo Radić and
Enio Amić

Medical Centre Nova Gradiška

Fifty-five patients with malignant epithelial tumors were surgically treated. There were 69% of patients with basal cell carcinoma and 31% with squamous cell carcinoma. Forty-one percent of squamous cell carcinomas were on the lower lip. The majority of the patients were farmers and housewives. The most common localization was the facial area (62%). In all cases, the lesions were smaller than 2 cm. In 73% of the cases, surgical procedure consisted of excision and covering of the defect by a local rotation flap. Surgical treatment according to Karapandžić was performed in five cases, and wedge-sha-

ped excision and sutures in two patients with squamous cell carcinoma of the lower lip. In 4 cases of malignant epithelial tumor, excision was performed and the defect covered by a free skin graft matching full depth of the skin. In 15% of the cases, excision of the lesion, accompanied by direct sutures, was performed. In the cases of basal cell carcinoma, excision was performed 5 mm from the edge of the visible lesion. In the cases of squamous cell carcinoma, excision was performed 10 mm from the edge of the visible lesion. Pathohistologic examination showed that the edges of the preparates were clean in all cases. The patients were controlled during a period ranging from 6 months to 3 years. No relapses have been reported to date.

Key words: skin, malignant epithelial tumors

Received: 4th February, 1991