

Uloga galaktografije kod secernirajućih dojki

Josip Fajdić

Medicinski centar Požega

Stručni rad
U D K 618.19-006.6-073
Prispjelo: 11. travnja 1990.

U radu je učinjena valorizacija rezultata 172 galaktografske pretrage u bolesnica s patološkom sekrecijom iz dojke, s ciljem procjene relevantnosti ove metode u dijagnostici okultnog raka dojke u usporedbi s mamografskom i citološkom dijagnostikom. Kao referentni kriterij poslužio je patohistološki nalaz. U radu je posebno istaknuta i statistički dokazana dijagnostička podudarnost galaktografije i eksfolijativne citologije.

S obzirom na veliku sigurnost pogađanja kod intrakanalikularnih ekspanzivnih procesa, pogotovu s krvavim sekretom, ova kontrastna radiološka pretraga je izborila čvrsto i nezaobilazno mjesto u lancu kompleksne dijagnostike nepalpabilnih, najranijih stadija raka dojke.

Ključne riječi: galaktografija, secernirajuća dojka

Da bi se utvrdio izvor, pa i uzrok, sekrecije iz dojke, nije dovoljna samo mamografska i citološka dijagnostika. Jednostavan i koristan postupak prije operacije u bolesnica s patološkim iscjetkom je kontrastna mamografija (galaktografija, duktografija) (25).

Ona je osobito dragocjena kada ne postoje drugi simptomi, tj. kada se fizikalnim pregledom i nativnom mamografijom ne može otkriti uzrok bolesti (31). Tako, nakon općeg priznanja nativnoj mamografiji zbog visoke dijagnostičke vrijednosti, pojačava se zanimanje za galaktografiju zbog pružanja dodatnih informacija (3). Čitav se postupak sastoji u uštrcavanju vodotopivog kontrasta visoke jodne zasićenosti u mliječne kanaliće dojke.

Prvi puta je opisuje Hichen 1937. godine (28). Svakako je ova metoda, u kombinaciji s citologijom, vrlo snažno dijagnostičko sredstvo u otkrivanju okultnih, intraduktalnih lezija (9).

Prvi pokušaji ubrizgavanja kontrastnog sredstva u žljezdane kanale dojke imali su za posljedicu razne komplikacije. Međutim, pronalaskom neiritantnog kontrastnog rastvora, uz primjenu atraumatske kanile, ovaj postupak ne stvara komplikacije i treba ga obilgato koristiti u ispitivanju sekrecije iz dojke (cit. u 25). Pred galaktografiju se stavlja obveza da odgovori na pitanje da li je razlog sekrecije iz dojke endokrinološki proces ili lokalna patološka promjena u žljezdanom tkivu?

Podatak da je uvedena u praktičnu primjenu prije više od 50 godina, a da se masovnije izvodi tek od 1960. godine, govori da nije odmah u svim sredinama jednako primijenjena (31).

Iz tog perioda su i primjedbe nekih kirurga da je komplicirana i da iziskuje dosta vremena (34), te da nema veću dijagnostičku vrijednost (cit. u 31).

Unatoč tome, mnogi su je koristili da bi smanjili broj radikalnih zahvata (2,33), a u nekim slučajevima nakon negativnog galaktografskog nalaza operacija nije bila potrebna (11,12).

Cilj ovog istraživanja je procjena relevantnosti kontrastne mamografije kao indirektna i komplementarne metode u dijagnostici okultnog raka dojke na bazi patološkog iscjetka iz bradavice u korelaciji s mamografskom i citološkom dijagnostikom, i posebno u odnosu na direktne metode kao što su citologija i patohistologija.

MATERIJAL I METODE

Galaktografskoj pretrazi podvrgli smo 172 bolesnice s patološkim iscjetkom iz dojke. Od sekreta »viskog rizika« bilježimo 43 (25%) krvava. Inače najveći dio otpada na pigmentne sekrete 92 (53,5%), što je prikazano u tablici 1.

Ispitanice su bile u dobi od 22 do 82 godine. Važan kriterij podjele ispitanica je bila fertilna i postmenopauzalna dob. Tako su ispitivanja rađena na skupini od 123 (71,5%) fertilne i 49 (28,5%) postmenopauzalnih žena. U više od polovice ispitanica sekret je dolazio iz jednog kanala i unilateralno. Spontani iscjedak (bez kompresije) registrirali smo u 59 (34,3%) žena, dok su ostale dobivale sekret ekspresijom iz kanalića.

Kako smo u našem višegodišnjem bolesničkom materijalu uočili nekoliko stotina sekreta iz dojke, galakto-

grafskoj pretrazi su prema usvojenom citološkom kriteriju bile podvrgnute samo slijedeće ispitanice (9):

- a) sve žene s krvavim i seroznim iscjetkom,
- b) sve žene s tamnozelenim iscjetkom u kojem se nađu eritrociti,
- c) sve žene s iscjetkom koji sadrži stanice s bazofilnom citoplazmom bez vakuola,
- d) sve žene s iscjetkom koji sadrži papilarne grupe,
- e) sve žene s iscjetkom koji sadrži atipične stanice.

Tehnika pretrage

Nakon dobivanja kapi sekreta na bradavici ekspresijom dojke, bradavica se sterilizira alkoholom, eterom ili nekim drugim sredstvom. Nakon toga se sondira glavni sekretorni kanal sterilnom metalnom sondom promjera oko 0,5 mm do mjesta otvora. Tada se uvlači specijalni plastični, atraumatski, tanki kateter s mandrenom.

Slijedi uštrcavanje oko 0,5 do najviše 1 ccm vodotopivog jodnog kontrasta. Ako bolesnica osjeti iznenadnu jaku bol, znači da je kontrastno sredstvo prešlo u tkivo, što onda ometa pretragu.

Sredstvo za uštrcavanje ne smije sadržavati mjehuriće zraka (32). Za čitavo vrijeme pretrage bolesnica obično sjedi nagnuta unatrag ili leži. Slijedi klemanje bradavice da bi se postigao viši tlak unutar kanalića dojke i nakon toga mamografsko snimanje u dvije projekcije. Svako kontrastnoj mamografiji (galaktografiji) prethodi narativna mamografija.

U slučaju radiološki pozitivnog nalaza konzultira se kirurg radi operativnog zahvata.

U radu se uspoređuju rezultati dobiveni galaktografijom s mamografskim, patohistološkim i citološkim rezultatima na jednoj strani (tablica 2, 3 i 6), te rezultati dobiveni citološkom i patohistološkom pretragom na drugoj strani (tablica 7).

Odnos mamografskih promjena prema patohistološki potvrđenim dijagnozama dan je u tablici 4.

Komedektomiju kao kiruršku terapiju primijenili smo u 48 bolesnica. Preparati su redom provjereni patohistološki, a rezultati dani u tablici 5 (35).

REZULTATI

Kod 172 učinjene kontrastne mamografije nismo zabilježili nepoželjnih komplikacija u smislu upala koje se spominju u starijoj literaturi. Opravdanje za to nalazimo u uporabi vodotopivog jodnog kontrasta (za razliku od uljnih), te opreznoj manipulaciji. Rezultati usporedbe galaktografske pretrage i nalaza dobivenih drugim pretragama, npr. nativnom mamografijom i citološkom pretragom, prikazani su tabelarno. Ukupno je 5 (2,9%) promjena registrirano galaktografijom, s defektima punjenja kao ekspanzivni endokanalikularni

proces. Patohistološki je u svih potvrđena malignost. U 25 (14,5%) ispitanica se uočavaju papilomatozne promjene, ektazije duktusa u 24 (13,9%), te pravilne cistične formacije u 45 (26,1%) ispitanica. Negativan radiološki nalaz registriran je u 73 (42,4%) ispitanice.

Kirurškoj eksciziji podvrgli smo 43 (25%) bolesnice s krvavim i još 5 (2,9%) bolesnica s pigmentiranim sekretom (svi s atipičnim stanicama). Naknadnom patohistološkom provjerom potvrđen je intraduktalni karcinom u pet bolesnica

S posebnim zanimanjem ispitali smo odnos galaktografskih dijagnoza i citološke analize sekreta. Rezultati i jedne i druge metode su testirani X^2 -testom, na osnovi čega je utvrđena statistički značajna povezanost između ove dvije dijagnoze, što je vidljivo u tablici 6 ($p < 0,01$).

Zanimljiva je također statistička nepodudarnost citološke i patohistološke dijagnostike na našem materijalu, a razlog tomu je u malim brojevima zastupljenim u testu (tablica 6), ($p > 0,05$). K tome treba dodati poznatu činjenicu nesigurnosti citoloških pretraga u određenom postotku.

70% galaktografski obrađenih krvavih sekreta, patohistološki je označeno kao papilom ili karcinom, što uz celularnu atipiju u svih najbolje upućuje na visoki rizik takvog tipa sekrecije. U pet bolesnica s potvrđenim karcinomom mamografske snimke su u dva slučaja pokazale suspektan nalaz, dok je u tri bolesnice radiolog opisao mastopatične promjene. Inače, najveći broj mamografskih secernirajućih dojki 117 (68%) je ocijenjen kao mastopatija, dok je negativan mamografski nalaz očit u 53 (30,8%) ispitanice.

Zamjetan je nizak, gotovo beznačajan, udio seroznih i mliječnih sekreta u patohistološki utvrđenim intraduktalnim promjenama. Među 48 (28%) operiranih bolesnica, mamografski je u 32 (67%) dijagnosticirana mastopatija.

RASPRAVA

Kako galaktografija pored citologije pomaže u traženju odgovora na pitanje je li razlog sekreciji iz dojke endokrini neravnoteža ili patološka promjena u intraduktalnom epitelu, to nas normalni nalaz ove pretrage najčešće upućuje na hormonalnu etiologiju sekreta, pogotovu ako se radi o ženama u premenopauzalnoj dobi.

Na drugoj strani, kontrastom markirana duktalna promjena upućuje na zaključak da je ishodište patomorfološkog procesa u samoj dojci. Tako markirana intraduktalna promjena najbolji je putokaz za ispravnu kiruršku terapiju. Danas stojimo na stajalištu da nije svaki iscjedak iz dojke indikacija za galaktografiju. Osnovni kriterij tražimo u strukturi i vrsti stanica citološkog razmaza. Posebno je indikativan spontani krvavi i unilateralni iscjedak iz bradavice. Količina i osobine iscjetka ovise o upalama, stazi i ev. nekrozi, unutar

galaktomorfno stabla. Kronološki red ispitivanja je sljedeći:

a) fizikalni pregled, b) nativna mamografija, c) citološka analiza iscjetka, d) galaktografija.

S galaktografijom u načelu nema tehničkih poteškoća ako se odmah pronađe sekretorni kanal na bradavici. Komplikacije su znatno izbjegnute prelaskom s uljnih na vodotopive kontraste.

Kontraindikacije za izvođenje ove pretrage predstavljaju ev. alergijske reakcije na kontrastna sredstva, te prisutnost ragada ili upalnih promjena u području bradavice. Za smanjenje komplikacija presudna su također pogodna priručna sredstva i oprezno rukovanje njima. Dužina trajanja pretrage (do 3 minute) dokida mogućnost njezine šire primjene u masovnim pregledima (9).

Na normalnom galaktogramu pravilno se ocrtavaju kanali i njihovi terminalni ogranci iako je poznata čimbenica propusnosti tkiva u dojka.

Pri patološkom galaktogramu susrećemo suženja ili nejednolika proširenja kanalića, te pomake i redukciju pojedinih ograna, osobito u slučaju iole napredovalih ekspanzivnih procesa.

Normalni kanali izgledaju poput drveta, dok ciste, mastopatične promjene ili tumori dovode do pomaka kanalića (displacement) (25). Kronična upalna stanja daju polimorfnu sliku uglatih oblika i smanjuju broj kanalića (32). Proširenje kanalića je gotovo uvijek znak zastojnih promjena (slike 1-6).

Analizom naših rezultata ustanovili smo i statistički dokazali izrazitu podudarnost galaktografskih i citoloških nalaza ($p > 0,01$).

Tabar i suradnici (31) navode da se nisu mogli pouzdati u citološke nalaze, naročito u otkrivanju stanica raka, a nepouzdanost te metode citirana je i kod autora iz literature (1,3,8,11,14,18,19,20,21,24,26,30,34).

Nesklad i statističku nepovezanost ($p > 0,05$) naših citoloških i patohistoloških nalaza objasnili smo vjerovatno malim brojevima ispitanica u testu. Ipak, kod svih karcinoma uočavamo staničnu atipiju.

Različiti su podaci o rezultatima galaktografskog ispitivanja već u ovisnosti o vrstama sekreta. Tako u vezi s krvavim iscjetkom Amaaki i sur. (2) nalaze čak 28% karcinoma. Rezultati nekih drugih autora su sljedeći: Tabar i sur. (31) 13%, Goes and Goes (13) 14%, Di Pietro i sur. (8) 5%, Gandini i sur. (12) 19%, Bukhmann i sur. (7) 6%, Funderbuk i Syphax (11) 15%. U prosjeku ovi autori galaktografski otkrivaju intraduktalni karcinom u 13% slučajeva na bazi krvavog iscjetka.

Naši rezultati na 43 krvava iscjetka (od 172 ispitanice) s 5 (10,4%) otkrivenih karcinoma su na razini navedenih iskustava. Ista skupina autora na osnovi mamarne sangvinacije galaktografski otkriva u prosjeku 61% papiloma i papilomatoza. Mi ih na našem bolesničkom materijalu radiološki otkrivamo u 61 ispitanice (48%),

iz čega je evidentno da je ova morfologija najčešći generator krvave sekrecije dojke.

U našoj skupini operiranih bolesnica papilomi i fibrocistična bolest su najčešći uzročnici mamarne sekrecije, u 85,3% slučajeva. Obje promjene zastupljene su također visoko, sa 56,6% u stvaranju mamarne sekrecije (31).

U svih 5 slučajeva otkrivenih karcinoma na osnovi krvavog iscjetka, galaktografija je pokazala izrazito »sumnjiv« nalaz. Tabar i suradnici (32) su od 5 karcinoma, na osnovi krvavog iscjetka, 3 dijagnosticirali galaktografski. Papilomatozu utvrđuju u 37,7% bolesnica. Da je galaktografijom moguće otkriti okultne karcinome dokazali su brojni autori (3,4,10,15,16,22,24,36). Međutim, ima autora koji ovom pretragom ne otkrivaju okultne karcinome, što objašnjavaju relativno malim brojem ispitanica u kojih se intraduktalni ekspanzivni proces histološki nije mogao potvrditi.

U tom smislu ističemo značajno zapažanje istraživača (3) koji na relativno velikoj seriji od 422 galaktografije nalaze 125 (29,6%) normalnih nalaza, 135 (32,6%) sitnocističnih i fibrocističnih mastopatija, solitarne ili multiple papilome u 64 (15,1%) slučajeva, te karcinome mliječnih vodova u samo 7 (1,7%) ispitanica.

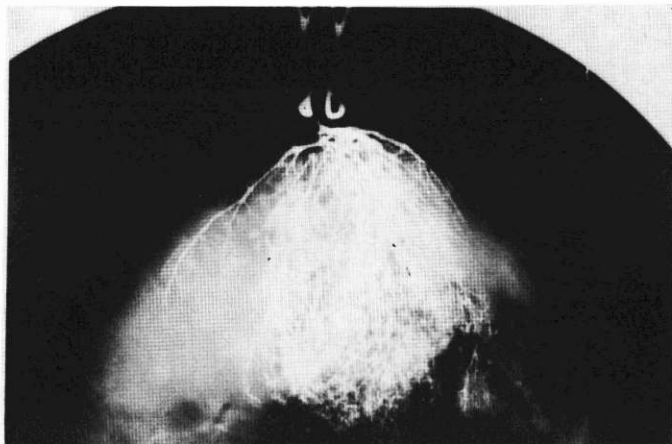
Ektaziju duktusa preko 3 mm isti autori nalaze u 14,6% ispitanica. Rezultati naših ispitivanja su gotovo identični, jer u 172 ispitanice uočavamo galaktografski 24 (14%) proširena mliječna kanalića.

Uvidom u literaturu, konstatiramo da je prilično velika distinkcija među istraživačima u pristupu, tj. indicaciji za galaktografiju. Kao što smo već istakli, mi smatramo da taj kriterij mora biti ipak selektivan da bi se izbjegle nepotrebne pretrage takvog tipa kod mamarne sekrecije endokrinološkog tipa. Najveća vrijednost galaktografije je u tomu što se u pojedinom kanalu može uočiti mali patomorfološki supstrat. Uza sve prednosti, galaktografija daje i određeni broj lažnopolozitivnih, odnosno lažnonegativnih nalaza. Na galaktografskom rendgenogramu se jasno vidi ako maligna proliferacija intrakanalikularnog epitela opstruira kanal (32). Ako se početni karcinom razvija u epitelu terminalnih duktusa ili acinusima, opstrukcije u kanalu nema. U tom slučaju moguće je katkad rendgenski registrirati mikrokalcifikate uz nepravilnost u stijenka kanala (32).

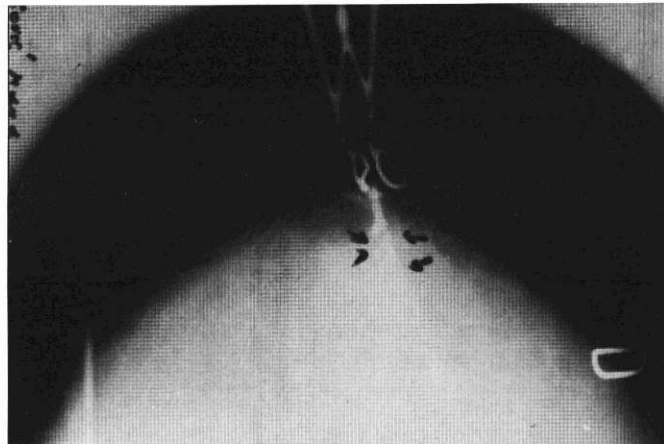
Iako se tumor sasvim malih dimenzija može vidjeti i na nativnoj mamografiji, samo galaktografija može upozoriti da dotični sekretorni kanal »drenira« dotični tumor (9).

S obzirom na navedene osobine ove kontrastne metode, ona se često ponavlja neposredno prije same operacije. Konačno, njezini neposredni i korisni učinci su u smanjenju radikalnih operativnih zahvata (2,6,11,13,31,33) ili u odustajanju od njih (12,13,29,31,37).

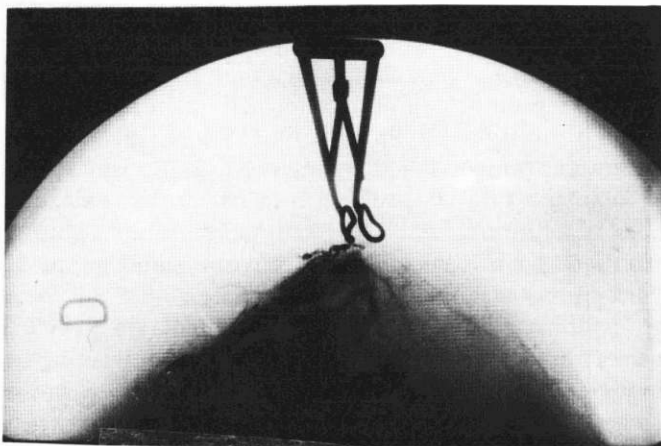
Što se tiče procjene udjela nativne mamografije u interpretaciji galaktografskog nalaza, susreli smo u dva,



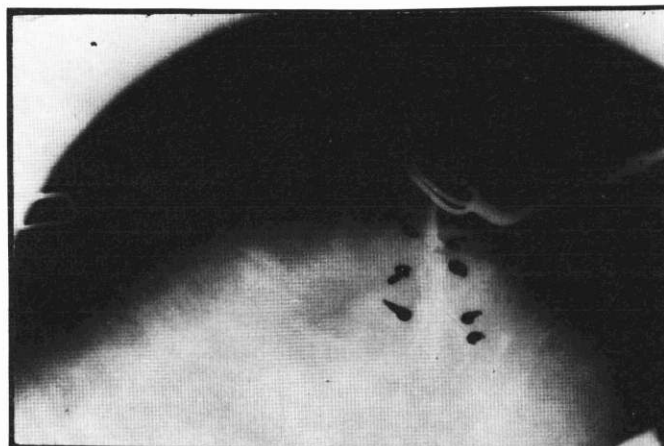
SLIKA 1.
Normalni galaktogram
FIGURE 1.
Normal galactogram



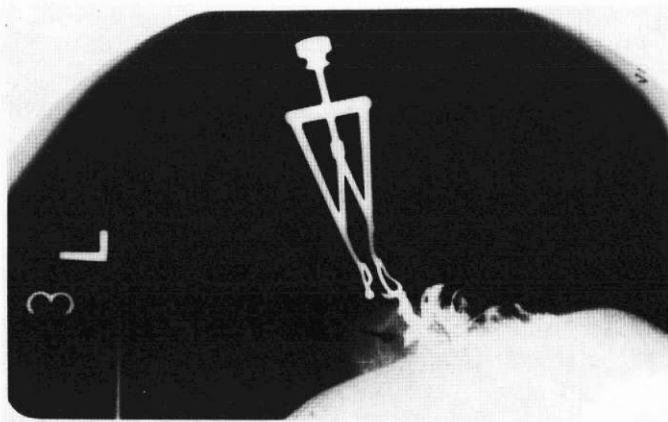
SLIKA 4.
Defekt punjenja – papilom
FIGURE 4.
Filling defect – papilloma



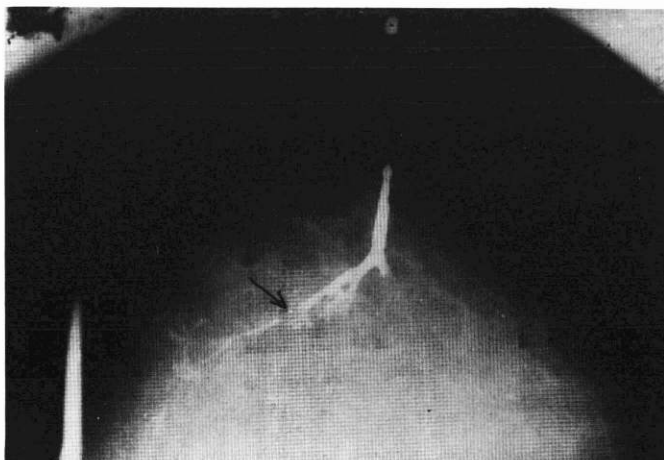SLIKA 2.
Cistične promjene na galaktogramu
FIGURE 2.
Cystic changes on a galactogram



SLIKA 5.
Višestruki defekt punjenja – papilomatoza
FIGURE 5
Multiple filling defects – papillomatosis



SLIKA 3.
Ektatično promijenjeni mliječni vodovi
FIGURE 3.
Ectatic changes in the milk ducts



SLIKA 6.
Ekspanzivni endokanalikularni proces (karcinom)
FIGURE 6.
Expansive endocanalicular process (carcinoma)

TABLICA 1.
ODNOS VRSTE SEKRECIJE I GALAKTOGRAFSKOG NALAZA
TABLE 1.
RELATION BETWEEN THE TYPE OF SECRETION AND THE GALACTOGRAPHIC FINDING

VRSTA SEKRETA	GALAKTOGRAFSKI NALAZ				NEGATIVNI NALAZ GALAKTOGRAFIJE	UKUPNO
	EKSPANZIVNI P. PAPILOM	DUKTEKTAZIJA	CISTE			
Krvavi sekret	5 (2,9%)	25 (14,5%)	7 (4%)	5 (2,8%)	1 (0,6%)	43 (25%)
Pigmentirani sekret	–	–	17 (9,9%)	34 (19,7%)	41 (23,8%)	92 (53,5%)
Serozni sekret	–	–	–	6 (3,5%)	27 (15,7%)	33 (19,2%)
Mliječni sekret	–	–	–	–	4 (2,3%)	4 (2,3%)
UKUPNO	5 (2,9%)	25 (14,5%)	24 (14%)	45 (26,1%)	73 (42,4%)	172 (100%)

TABLICA 2.
ODNOS MAMOGRAFSKE I GALAKTOGRAFSKE DIJAGNOZE
TABLE 2.
RELATION BETWEEN THE MAMMOGRAPHIC AND GALACTOGRAPHIC DIAGNOSIS

MAMOGRAFSKA DIJAGNOZA	GALAKTOGRAFSKA DIJAGNOZA				NEGATIVNI NALAZ GALAKTOGRAFIJE	UKUPNO
	EKSPANZIVNI P. PAPILOM	DUKTEKTAZIJA	CISTE			
Fibrocistična mastopatija	3 (1,7%)	12 (7%)	16 (9,3%)	41 (23,8%)	45 (26,1%)	117 (68%)
Suspektan nalaz mamografije	2 (1,16%)	–	–	–	–	2 (1,16%)
Negativan nalaz mamografije	–	13 (7,6%)	8 (4,6%)	4 (2,3%)	28 (16,2%)	53 (30,8%)
UKUPNO	5 (2,9%)	25 (14,5%)	24 (13,9%)	45 (26,1%)	73 (42,4%)	172 (100%)

TABLICA 3.
ODNOS GALAKTOGRAFSKOG NALAZA I PATOHISTOLOŠKE DIJAGNOZE NAŠIH OPERIRANIH BOLESNICA
TABLE 3.
**RELATION BETWEEN THE GALACTOGRAPHIC FINDING AND THE PATHOHISTOLOGICAL DIAGNOSIS OF OUR
OPERATED FEMALE PATIENTS**

PH DIJAGNOZA	GALAKTOGRAFSKI NALAZ				NEGATIVAN NALAZ GALAKTOGRAFIJE	UKUPNO
	EKSPANZIVNI P. PAPILOM	DUKTEKTAZIJA	CISTE			
Karcinom	3 (6,25%)	2 (4,1%)	–	–	–	5 (10,4%)
Papilom	2 (4,1%)	23 (48%)	–	–	1 (2,1%)	26 (54,1%)
Fibrocistična mastopatija	–	–	2 (4,1%)	13 (27%)	–	15 (31,2%)
Epitelioza	–	–	1 (2,1%)	–	1 (2,1%)	2 (4,2%)
UKUPNO	5 (10,4%)	25 (52%)	3 (6,25%)	13 (27%)	2 (4,1%)	48 (100%)

TABLICA 4.
ODNOS PATOHISTOLOŠKE DIJAGNOZE I MAMOGRAFSKOG NALAZA U NAŠIH OPERIRANIH BOLESNICA S MAMARNOM SEKRECIJOM

TABLE 4.
RELATION BETWEEN THE PATHOHISTOLOGICAL DIAGNOSIS AND THE MAMMOGRAPHIC FINDING IN OUR OPERATED FEMALE PATIENTS WITH THE MAMMARY SECRETION

PH DIJAGNOZA	MAMOGRAFSKI NALAZ			UKUPNO
	MASTOPATIJA	SUSPEKTAN NALAZ MAMOGRAFIJE	NEGATIVAN NALAZ MAMOGRAFIJE	
Karcinom	3 (6,25%)	2 (4,1%)	–	5 (10,4%)
Papilom	13 (27%)	–	13 (27%)	26 (54,1%)
Fibrocistična mastopatija	15 (31,2%)	–	–	15 (31,2%)
Epitelioza	1 (2%)	–	1 (2%)	2 (4%)
UKUPNO	32 (67%)	2 (4,1%)	14 (29,1%)	48 (100%)

TABLICA 5.
ODNOS PATOHISTOLOŠKIH DIJAGNOZA I VRSTE SEKRECIJE U BOLESNICA U KOJIM JE UČINJENA KOMEDOKTOMIJA

TABLE 5.
RELATION BETWEEN PATHOHISTOLOGICAL DIAGNOSES AND THE TYPES OF SECRETION IN THE FEMALE PATIENTS UPON WHOM A COMEDECTOMY HAS BEEN PERFORMED

PH DIJAGNOZA	VRSTA SEKRECIJE				UKUPNO
	KRVAVA S.	PIGMENTIRANA S.	SEROZNA S.	MLIJEČNA S.	
Karcinom	4 (8,3%)	1 (2%)	–	–	5 (10,4%)
Papilom	23 (48%)	2 (4,1%)	1 (2%)	–	26 (54,1%)
Fibrocistična mastopatija	15 (31,2%)	–	–	–	15 (31,2%)
Epitelioza	1 (2%)	1 (2%)	–	–	2 (4%)
UKUPNO	43 (89,5%)	4 (8,1%)	1 (2%)	–	48 (100%)

TABLICA 6.
ODNOS GALAKTOGRAFSKIH I CITOLOŠKIH NALAZA
TABLE 6.
RELATION BETWEEN GALACTOGRAPHIC AND CYTOLOGIC FINDINGS

CITOLOŠKI NALAZ	GALAKTOGRAFSKA DIJAGNOZA					UKUPNO
	EKSPANZIVNI P.	PAPILOM	DUKTEKTAZIJA	NEGATIVAN NALAZ GALAKTOGRAFIJE		
Atipične stanice	5 (2,9%)	17 (9,9%)	5 (2,9%)	2 (1,2%)	–	29 (17%)
Stanice bez atipičnih oznaka	–	8 (4,7%)	19 (11%)	43 (25%)	73 (42,4%)	143 (83%)
UKUPNO	5 (2,9%)	25 (14,5%)	24 (14%)	45 (26,2%)	73 (42,4%)	172 (100%)

$\chi^2 = 91,32$
 D.F. = 4
 P < 0,01

TABLICA 7.
ODNOS CITOLOŠKIH I PATOHISTOLOŠKIH NALAZA U NAŠIH OPERIRANIH BOLESNICA
TABLE 7.
RELATION BETWEEN CYTOLOGIC AND PATHOHISTOLOGICAL FINDINGS IN OUR OPERATED FEMALE
PATIENTS

CITOLOŠKA DIJAGNOZA

PH DIJAGNOZA	ATIPIČNE STANICE	STANICE BEZ ATIPIČNIH OZNAKA	UKUPNO
Karcinom	5 (10,4%)	–	5 (10,4%)
Papilom	16 (33,3%)	10 (20,8%)	26 (54,1%)
Fibrocistična mastopatija	6 (12,5%)	9 (18,7%)	15 (31,2%)
Epitelioza	2 (4,1%)	–	2 (4,1%)
UKUPNO	29 (60,3%)	19 (39,5%)	48 (100%)

$\chi^2 = 7,21$
D.F. = 3
P > 0,05

od pet malignoma naših bolesnica suspektan mamografski nalaz, iako autori (3) smatraju da ne postoji karakterističan mamogram u bolesnica sa secernirajućom dojkom. Tome treba pridodati podatak istih autora da svaka 4. žena s mastopatijom izlučuje sekret iz jedne ili obje dojke. Kada su u pitanju prije spomenute komplikacije u slučaju galaktografije, treba reći da su one zaista danas zanemarive, ako se upotrebljavaju suvremeni vodotopivi kontrasti. Ipak treba spomenuti da se ova pretraga ne smije provoditi u bolesnica s mastitisom ili apscesom dojke (5,14,17).

ZAKLJUČCI

Da bi se isključili maligni tumori kod patološki secernirajuće dojke, potreban je kompletni dijagnostički postupak. Tu, svakako, osim kliničkog pregleda, native mamografije i citološke obrade, vidno mjesto zauzima galaktografija.

Njezina pouzdanost u dijagnostici endokanalikularnih procesa na našem materijalu je vrlo visoka. Kod Abeta (1) ova dijagnostička sigurnost iznosi 85%.

Indikativna je visoka statistička podudarnost rezultata galaktografskih i citoloških pretraga (na našem materijalu). Stoga je ova pretraga neophodna u lancu izmjene dijagnostičkih informacija između radiologa, patologa i kirurga u dijagnostici secernirajuće dojke. (3)

Potvrda ispravnosti njezine primjene dolazi do izražaja pogotovu ako slijede suptilni kirurško-tehnički i histološki postupci (27).

LITERATURA

- Abet L, Gronke G, Gudowski J, Raab K, Schilling H. Galaktographie als Teil der Komplexdiagnostik bei pathologisch sezernerender Mamma. Zentralbl Gynaekol 1980; 1102:953-60.
- Amaaki T, Enomoto K, Kosaka A, Faulkin LJ. Characteristics of nipple discharge lesions of the breast and contrast mammography. Jpn J Surg 1974; 4:112-20.
- Barth V, Müller R, Mayle M. Die weibliche Brustdrüse im Galaktogramm. Dtsch Med Wochenschr 1975; 100(22):1213-8.
- Barth V. Brustdrüsen. Stuttgart: G. Thieme 1979.
- Barth V. Mastitis als Komplikation die Galaktographie und ihre Prophylaxe durch Oxyphenbutazon. Fortschr Med 1975; 96:703-5.
- Bjorn-Hansen R. Contrast mammography. Br J Radiol 1965; 38:947-51.
- Bukham AL, Mikhailovskaya MV, Bobrov MY. Duktografya kak metod utochiaiushechei diagnostiki pri sekretiruiushchei malochnoi zheleze. Vestn Rentgenol Radiol 1981; 2:73-5.
- Di Pietro S, Coopmans De Yoldi G, Bergonzi S, Gardini G, Saccozzi R, Clemente C. Nipple discharge as a sign of preneoplastic lesion and occult carcinoma of the breast: clinical and galactographic study in 103 consecutive patients. Tumori 1979; 65:317-24.
- Fajdić J. Ocjena važnosti krvavog iscjeka kod okultnog raka dojke. Zagreb: Medicinski fakultet Sveučilišta u Zagrebu, 1989. (Magisterij)
- Frischbier HJ, Lohbeck U. Frühdiagnostik des Mammakarzinoms. Klinische, röntgenologische, thermographische und zytologische Untersuchungsmethoden und ihre Wertigkeit. Stuttgart: G. Thieme 1977.
- Funderbruk WW, Syphax B. Evaluation of nipple discharge in benign and malignant diseases. Cancer 1969; 24:1290-6.
- Gandini G, Falchero F, Origlia PG, Volpe L. La galattografia: indispensabile complemento diagnostico nello studio della mammella secernente. Minerva Chir 1980; 35:1371-6.
- Goes JS Jr, Goes JCS. Experience in ductography in the early diagnosis of breast cancer. Prog Clin Biol Res 1977; 12:251-82.

14. Grell A. Colour atlas of galactography. Stuttgart: Schattauer 1980; 1-237.
15. Grünberg G, Rupp N, Weiss HD, Kramann B. Die Röntgensymptome der Milchgangserkrankungen in der Galaktographie und ihre Wertigkeit im Vergleich mit zytologischen und histologischen Befunden. Fortschr Röntgenstr Nukl Med 1974; 121:335-9.
16. Hasert V, Lange H. Bedeutung der pathologischen Sekretion für die Diagnostik des Mammakarzinoms. Zbl Gynakol 1972; 94:1768-71.
17. Hicken NF. Mammography. The roentgenographie diagnosis of breast tumors by means of contrast media. Surg Gynecol Obstet 1937; 64:593-603.
18. Kambouris T, Wenz W, Kotoulas K, Pontifex G. Die Bedeutung der Galaktographie bei der sezernierenden Mamma. Fortschr Med 1978; 96:1443-6.
19. Kindermann G, Paterok F, Weiskaar J et al. Early detection of ductal breast cancer the diagnostic procedure for pathological discharge from the nipple. Tumori 1979; 65:555-62.
20. Kratochvill K. Die blutende Mamma. Wein Klin Wochenschr 1970; 82:592-4.
21. Leis HP, Pilnik S, Dursi J, Santoro E. Nipple discharge. Int Surg 1973; 58:162-5.
22. Menges V, Troxler A, Stadelmann R, Wirth W. Galaktographie: Indikation und diagnostische Aussage. Fortschr Röntgenstr Nukl Med 1974; 120:381-8.
23. Nunnerley HB, Field S. Mammary duct injection in patients with nipple discharge. Br J Radiol 1972; 45:717-25.
24. Ouimet-Oliva D, Hebert G. Galactography: a method of detection of unsuspected cancers. AJR 1974; 120:55-61.
25. Philip J, Graham HW. The Role of Ductography in the Management of Patients with Nipple Discharge. Clin Pract 1984; 38(9):293-7.
26. Rimsten A, Skoog V, Stenkvis B. On the significance of nipple discharge in the Diagnosis of breast disease. Acta Chir Scand 1976; 142:513-8.
27. Rummel W, Kindermann G, Weishaar J. Röntgenologische Milchgangsdarstellung (Galaktographie) bei pathologischer Sekretion aus der Mamille, Milchgangsexcision nach Urban und eine ihr angepasste histologische Aufarbeitung. Geburtsh Frauenheilk 1969; 29:967.
28. Saphir O. Citologic examination of breast secretions. Am J Clin Pathol 1950; 20:1001-10.
29. Sartorius OW, Morris PL, Benedict DL, Smith MS. Contrast ductography for recognition and localization of benign and malignant breast lesions. An improved technique In: Westinghouse-Logan W, ed. Breast Carcinoma. New York: J Wiley and Sons, 1977; 281-300.
30. Seltzer MH, Perloff LJ, Kelley RI, Fitts WT. The significance of age an Patients with nipple discharge. Surg Gynecol Obstet 1970; 131:519-22.
31. Tabar L, Dean PB, Pentek Z. Galactography: The Diagnostic Procedure of Choice for Nipple Discharge (1). Radiology 1983; 149:31-8.
32. Tabar L, Marton Z, Kadas I. Galactography in the Examination of Secretary Breasts. Am J Surg 1974; 127:282-6.
33. Threat B, Appleman HD. Mammary duct injection. Radiology 1973; 108:71-6.
34. Urban JA, Egeli RA. Non-lactational nipple discharge. CA 1978; 28:130-40.
35. Urban JA. Excision of the major duct system of the breast. Cancer 1963; 16(4):516-20.
36. Weisshaar J, Rummel W, Kindermann G. Die Milchgangsartstellung mit wasserlöslichen Kontrastmittel (Galaktographie) bei sezernierender Mamma. Erste Ergebnisse. Fortschr Röntgenstr Nukl Med 1970; 112:1-8.
37. Wunderlich M, Bergner R. Die Röntgenmorphologie der Milchgänge der weiblichen Brust. Ergebnisse von 1053 Galaktographien. Radiol Diagn (Berl) 1978; 19:247-52.

Abstract

ROLE OF GALACTOGRAPHY IN SECRETORY BREASTS

Josip Fajdić

Medical Centre Požega

In the study a valuation has been made of the galactographic results in 172 female patients with a pathological secretion from the breast, all of it in order to estimate relevance of this method in diagnostics of the occult breast cancer compared to the mammographic and cytologic diagnostics.

A pathological finding served as a referential criterion. In the study diagnostic confirmity of galactography and exfoliative cytology has been especially emphasized and statistically proven.

Concerning the great accuracy of guessing in intracanalicular expansive processes, especially in those with the blood secretion, this contrast radiological examination has acquired a firm, and a one not to be bypassed, place in a sequence of complex diagnostics of the unpalpable, earliest stages of breast cancer.

Key words: galactography, secretory breast

Received: 1st April, 1990