

Predoperativna procjena invazivnosti karcinoma mokraćnog mjehura intravezikalnom ultrazvučnom sondom

Hrvoje Fišter, Nikola Radović i Ruđer Novak

Klinika za urologiju Kliničke bolnice »Dr. Mladen Stojanović« Zagreb

Stručni rad
UDK 616.62-006-07
Prispjelo: 8. svibnja 1989.

U predoperativnoj procjeni invazivnosti karcinoma mokraćnog mjehura rendgenološke metode pretrage tendiraju uvećavanju stvarnog nalaza, a kliničke metode pretraga umanjivanju stupnja penetracije karcinoma mokraćnog mjehura. Predoperativno je ispitano intravezikalnom ultrazvučnom sondom 150 bolesnika s različitim stupnjem invazivnosti karcinoma mokraćnog mjehura i nalaz je u 81,4% slu-

čajeva (122 bolesnika) odgovarao konačnoj dijagnozi. Predoperativna procjena invazivnosti karcinoma mokraćnog mjehura intravezikalnom ultrazvučnom sondom je neinvazivna metoda, s visokim stupnjem pouzdanosti nalaza za sve stupnjeve invazije karcinoma mokraćnog mjehura (u 85% slučajeva površinskog karcinoma, 69% slučajeva infiltrativnog karcinoma i u 100% slučajeva metastatskog karcinoma).

Ključne riječi: invazivni karcinom mjehura, ultrazvučna dijagnostika

Točna predoperativna procjena stupnja penetracije karcinoma mokraćnog mjehura (staging) najvažniji je dijagnostički zadatak, jer o njemu ovisi vrsta terapije i prognoza bolesti. Poznato je da se stupanj penetracije karcinoma mokraćnog mjehura određuje pomoću četiri bazične pretrage (cistoskopija, bimanualna palpacija, intravenska urografija i endoskopska biopsija) i dodatnim pretragama (kompjutorizirana tomografija mjehura i zdjelice, citološki pregled mokraće i opći imunobiološki status).¹²

Pedalna limfografija retroperitoneuma definitivno je odbačena zbog nepouzdanosti rezultata (50% lažno pozitivnih nalaza).¹⁶

Mi smo 1984. godine objavili rezultate vlastitih istraživanja o vrijednosti uroloških pretraga u procjeni invazivnosti karcinoma mokraćnog mjehura na 202 slučaja.¹²

Tada je bilo ispitano osam metoda (4 bazične i 4 komplementarne), među kojima nije bilo niti jedne metode ultrazvučne pretrage. Unatrag 10 godina u svijetu i u nas sve se više primjenjuje ultrazvučna pretraga u procjeni invazivnosti karcinoma mokraćnog mjehura.^{14, 8, 4}

Od 1985. godine, uz bazične i komplementarne pretrage u predoperativnoj procjeni invazivnosti karcinoma mokraćnog mjehura, služimo se i intravezikalnom ultrazvučnom sondom od 6 MHz i aparatom Cmbison 111C firme »Kretz«.

MATERIJAL I METODE

U vremenu od 1. 1. 1985. do 31. 12. 1988. učinjeno je osim bazičnih i uobičajenih komplementarnih metoda pretrage (vidi uvod) i ultrazvučna pretraga intravezikalnom ultrazvučnom sondom kod 150 bolesnika s epitelnim tumorom mokraćnog mjehura, različitog stupnja penetracije, kod oba spola i raspona dobi između 35 i 85 godina. Tumori su klasificirani u tri grupe: 1. površinski karcinom (papilom) (75 bolesnika), 2. duboki karcinom (54 bolesnika) i 3. metastatski karcinom (21 bolesnik).


Ova pojednostavljena TNM klasifikacija, čiju opravdanost vidimo u njenoj velikoj praktičnoj vrijednosti, detaljno je opisana i obrazložena 1984. godine.¹²

Stupanj penetracije karcinoma, određen intravezikalnom ultrazvučnom sondom, označen je kao U1 (površinski

karcinom — papilom — ultrazvučno intaktan sloj muskularisa), U2 (infiltrativni karcinom — ehogene promjene unutar sloja muskularisa) i U3 (metastatski karcinom — ultrazvučno registriran prodor karcinoma kroz stijenku mokraćnog mjehura u perivezikalni prostor).^{3, 15}

Intravezikalna ultrazvučna sonda uvodi se u mokraćni mjehur kroz omotač cistoskopa promjera 24 Ch. Sonda na svojem vrhu ima tri ultrazvučne glave, od kojih je krajnja položena pod kutem od 45° u odnosu na uzdužnu osovinu sonde, srednja okomito na uzdužnu osovinu sonde, a prednja pod kutem od 45° na uzdužnu osovinu sonde u smjeru prema vratu mokraćnog mjehura (slika 1).

Frekvencija sonde je 6 MHz, a dubina prodora ultrazvučnih valova je 6 mm. Okretanjem ultrazvučne sonde oko vlastite uzdužne osovine i aktiviranjem ultrazvučnih glava na vrhu sonde, omogućena je pretraga čitave površine sluznice mokraćnog mjehura. Svaka izraslina na sluznici mokraćnog mjehura, nakon što se mjehur ispuni s 250–300 ml izotonične otopine za cistoskopiju, veća od 2 mm registrira se kao odjek manje ili veće gustoće, ovisno o stupnju solidnosti tkiva tumora. Također se registrira i promjena gustoće odjeka unutar stijene mokraćnog mjehura, koja je u fiziološkim uvjetima tanka 2–3 mm, homogena odjeka i oštrog ruba.



SLIKA 1.

Intravezikalna ultrazvučna sonda od 6 MHz firme »Kretz«

Prati se simetričnost distenzije stijenke mokraćnog mjehura koja je poremećena u slučaju infiltracije, dok je u fiziološkom stanju simetrična i jednakovremena.

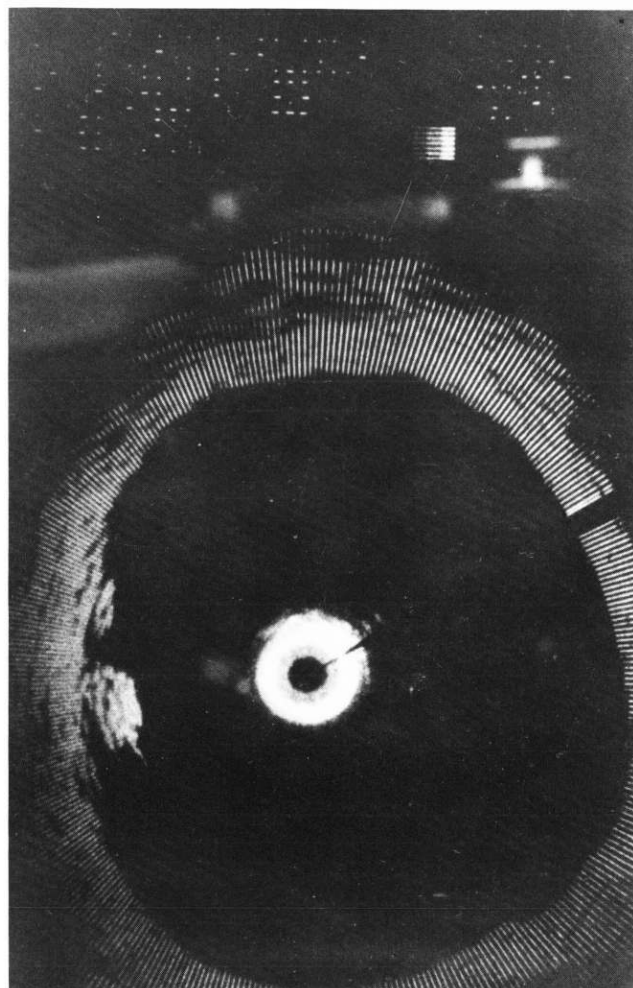
Kod svih je bolesnika određen stupanj penetracije tumora (staging) i stupanj anaplazije tumorskih stanica (grading) bazičnim i komplementarnim metodama pretrage.

Nalaz intravezikalne ultrazvučne pretrage uspoređen je s konačnim patohistološkim nalazom — konačnom dijagnozom.

REZULTATI

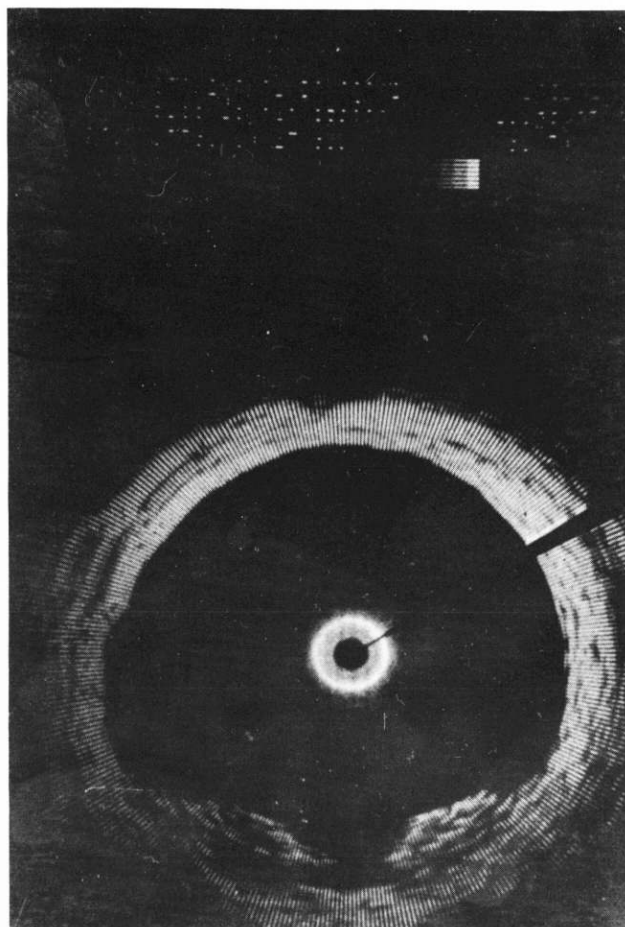
U vremenu od 1985. do 1989. godine kod 150 bolesnika s različitim stupnjem invazivnosti karcinoma mokraćnog mjehura i raspona dobi od 35–85 godina, oba spola, uz bazične i komplementarne pretrage, učinjena je i intravezikalna ultrazvučna pretraga karcinoma mokraćnog mjehura u svrhu predoperativnog određivanja stupnja penetracije karcinoma.

U grupi površinskog karcinoma mokraćnog mjehura od ukupno 214 bolesnika, u 75 je učinjena i intravezikalna pretraga ultrazvukom; u grupi infiltrativnog karcinoma mokraćnog mjehura od ukupno 124 bolesnika, u 54 je učinjena i intravezikalna ultrazvučna pretraga, a u grupi metastatskog karcinoma od ukupno 34 bolesnika, u 21 je učinjena i intravezikalna ultrazvučna pretraga.



SLIKA 2.

Ultrazvučni nalaz površinskog karcinoma mokraćnog mjehura intravezikalnom ultrazvučnom sondom od 6 MHz (»Kretz«)



SLIKA 3.

Ultrazvučni nalaz infiltrativnog karcinoma mokraćnog mjehura intravezikalnom ultrazvučnom sondom od 6 MHz (»Kretz«)

Nalaz procjene invazivnosti intravezikalnom ultrazvučnom sondom uspoređen je s konačnim patohistološkim nalazom, tj. s konačnom dijagnozom.

U grupi površinskog karcinoma (slika 2) nalaz intravezikalnog ultrazvučnog pregleda podudara se s konačnom dijagnozom u 85% slučajeva (64 bolesnika); u grupi infiltrativnog karcinoma (slika 3) nalaz intravezikalnog ultrazvučnog pregleda podudara se s konačnom dijagnozom u 69% slučajeva (37 bolesnika), a u grupi metastatskog karcinoma (slika 4) nalaz intravezikalnog ultrazvučnog pregleda podudara se s konačnom dijagnozom u 100% slučajeva (21 bolesnik), (tablica 1).

TABLICA 1.

PODUDARNOST KONAČNE DIJAGNOZE I PREDOPERATIVNE PROCJENE INVAZIVNOSTI KARCINOMA MOKRAČNOG MJEHURA INTRAVEZIKALNOM ULTRAZVUČNOM SONDOM (u %).

Stupanj penetracije karcinoma	Konačna dijagnoza predoperativni nalaz intravezikalnom ultrazvučnom sondom
Površinski karcinom	$\frac{75}{64} = 85\%$
Infiltrativni karcinom	$\frac{54}{37} = 69\%$
Metastatski karcinom	$\frac{21}{21} = 100\%$

RASPRAVA

Stupanj penetracije karcinoma mokraćnog mjehura određuje se kliničkim i patohistološkim metodama pretrage, a njegov je nalaz glavni pokazatelj vrste terapijskog zahvata koji će biti učinjen, kao i važan faktor prognoze bolesti.

Uz bazične i dosad uobičajene komplementarne metode pretrage predoperativnog određivanja stupnja penetracije karcinoma mokraćnog mjehura, sve više se upotrebljava pretraga intravezikalnom ultrazvučnom sondom. Upotreba ultrazvuka u dijagnostičke svrhe bazira se na transmisiji ultrazvučnih valova koji se odbijaju od solidnog tkiva u području ehogene mukline. Danas se upotrebljavaju slijedeće tehnike ultrazvučnog pregleda u dijagnostici karcinoma mokraćnog mjehura: transabdominalna, transrektalna i intravezikalna, odnosno transuretralna.

Pregled intravezikalnom ultrazvučnom sondom najnoviji je način predoperativnog, neinvazivnog određivanja stupnja penetracije karcinoma mokraćnog mjehura. Mokraćni mjehur, ispunjen tekućinom, idealan je organ za ultrazvučnu pretragu.

Ultrazvukom dobivena razlika odjeka između mokraćne i stijenke mokraćnog mjehura jasna je i omogućava praćenje distenzije stijenke mjehura prilikom punjenja mjehura s izotoničkom otopinom. Ultrazvuk stijenke mjehura daje homogeni odjek oble površine, dok su područja fiksirana stijenke vidljiva za vrijeme punjenja.²

Promjene oštine prikaza stijenke mjehura ovise o stupnju ispunjenosti mjehura tekućinom, promjenama tlaka u mjehuru, položaju bolesnika i lokalizaciji ultrazvučne intravezikalne sonde.⁵

Dinamika pregleda intravezikalnom ultrazvučnom sondom očituje se u različitim uglovima pregleda i poziciji sonde u mokraćnom mjehuru. Vezikule seminales, vrat mjehura i ureterska ušća pri tome služe kao orijentacijske točke prilikom pregleda.¹

Tumori mokraćnog mjehura pomoću intravezikalne ultrazvučne sonde projiciraju se na zidu mokraćnog mjehura kao ehogene mase unutar lumena mokraćnog mjehura koji se prikazuje kao ehoslobodno područje. Za razliku od ugrušaka u mjehuru i kamenaca u mjehuru, ne mijenjaju mjesto promjenom položaja bolesnika.

Površinski i neinvazivni tumori mokraćnog mjehura imaju jasnu, usku bazu i ne uzrokuju deformaciju stijenke mjehura i fiksaciju za okolinu (kao u slučaju infiltrativnih karcinoma).

Infiltrativni karcinomi mokraćnog mjehura imaju širu bazu, a stijenka mjehura se prilikom punjenja deformira i u slučaju ekstravezikalne penetracije potpuno je fiksirana (0).

Zbog blizine ultrazvučne sonde u mokraćnom mjehuru i visoke frekvencije postiže se bolja rezolucija odjeka, tako da je odjek površine tumora jači od odjeka zida mokraćnog mjehura. Zahvaljujući tome, u slučaju površinskih, neinvazivnih tumora, zid mjehura je lako prepoznatljiv od baze tumora, dok se kod infiltrativnih tumora, zbog njihova infiltrativnog rasta, gubi kontinuitet odjeka zida mjehura.¹¹

Prema mišljenju nekih autora, a i prema našem iskustvu, kompjutorizirana tomografija mokraćnog mjehura i zdjelice daje slične rezultate, ali je kompjutorizirana pretraga pouzdanija u slučaju penetracije karcinoma u perivezikalni prostor i povećanja regionalnih limfnih čvorova.^{1,6,9,17}

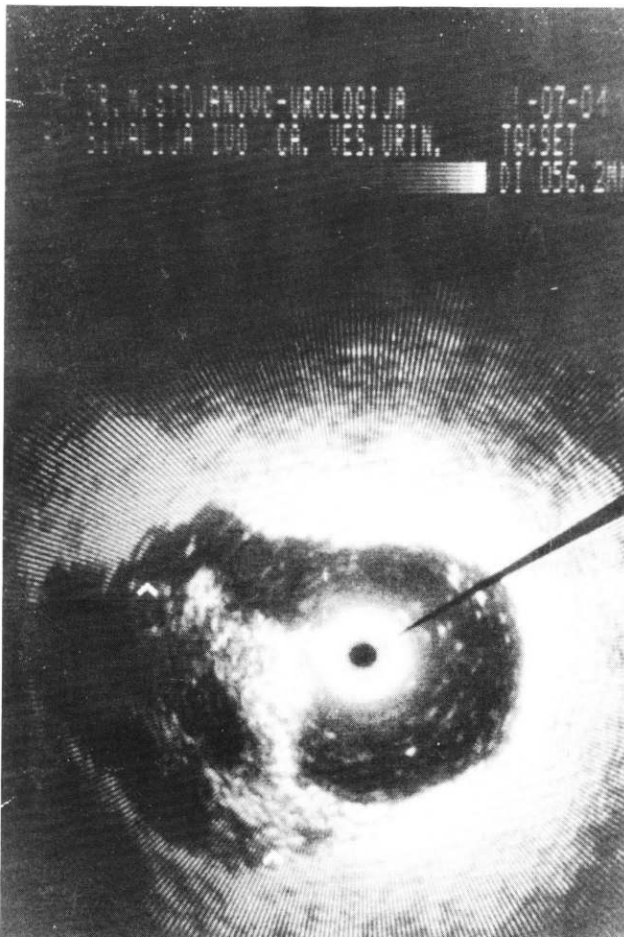
Pretraga mokraćnog mjehura intravezikalnom ultrazvučnom sondom može, osim veličine tumora i stupnja penetracije tumora, longitudinalnim položajem omogućiti i prikaz tumora na trigonumu mokraćnog mjehura. Važno je napomenuti da se pretraga intravezikalnom ultrazvučnom sondom može vršiti za vrijeme cistoskopskog pregleda (prije ili poslije) kroz istu košuljicu cistoskopa, čime se izbjegava nepotrebno ponovno transuretralno uvođenje instrumenta.

ZAKLJUČAK

Dosadašnja istraživanja pokazala su da kliničke metode pretrage karcinoma mokraćnog mjehura tendiraju umanjivanju pravog stupnja penetracije karcinoma mokraćnog mjehura (understaging), dok rendgenološke metode tendiraju precjenjivanju stvarnog stupnja penetracije karcinoma mokraćnog mjehura.¹²

Ovi do sada i u praksi potvrđeni rezultati govore za potrebu korištenja svih raspoloživih metoda predoperativne dijagnostike karcinoma mokraćnog mjehura, a u svrhu točne predoperativne dijagnoze.

Usporedbom naših ranijih rezultata procjene invazivnosti karcinoma mokraćnog mjehura¹² sa rezultatima procjene invazivnosti pomoću intravezikalne ultrazvučne sonde, ova potonja pretraga pokazuje veoma visoku točnost predoperativne procjene stupnja invazivnosti karcinoma mokraćnog mjehura u odnosu na konačnu dijagnozu (85% točnosti u slučaju površinskih karcinoma, 69% točnosti u infiltrativnih karcinoma i 98% točnosti u metastatskih karcinoma mokraćnog mjehura). Metoda intravezikalne ultrazvučne pretrage ima prednost u odnosu na druge metode što je neinvazivna, nema lažno negativnog nalaza, jeftina je (osobito u odnosu na kompjutoriziranu tomografiju mjehura i zdjelice, koja je po stupnju pouzdanosti približno jednako pouzdana), pouzdana je u otkrivanju karcinoma u divertiklu mokraćnog mjehura (što je cistoskopskim pregledom ponekad nemoguće), kut intravezikalne ultrazvučne sonde jednak je kutu cistoskopa, što olakšava pretragu i razumijevanje rezultata pretrage.



SLIKA 4.

Ultrazvučni nalaz metastatskog karcinoma mokraćnog mjehura intravezikalnom ultrazvučnom sondom od 6 MHz (»Kretz«)

LITERATURA

1. Bodner D, Bryan PJ, Li Puma J, Resnick MI. Ultrasonography of the urinary bladder. U: Resnick MI, Sanders R. Ultrasound in Urology. Baltimore, London; Williams Wilkins, second edition, 1984; 209–38.
2. Brce RL, Silver TM. Sonography of bladder and perivesical abnormalities. AJR 1981; 136: 1101–5.
3. Fišter H. Ultrazvučna dijagnostika u urologiji. U: Novak R. i suradnici. Odabrana poglavlja iz urologije. Zagreb Sportska tribina, 1987; 43–9.
4. Fućkar Ž, Peterković V, Županić M, Ticać T. Ehsonografija mokraćnog mjehura i perivezikalnog prostora i ultrazvučna dijagnostika stadija tumora mjehura. Arch Urol 1980; 13:106–9.
5. Gammelgaard J, Holm HH. Transurethral and transrectal ultrasonic scanning in urology. J Urol 1980; 124:863–8.
6. Hillman JB, Haber K. Echographic characteristic of malignant lymph nodes. J Clin Ultrasound 1980; 8:213–5.
7. Holm HH, Northved A. A transurethral ultrasonic scanner. J Urol 1974; 111:238–41.
8. Holmes JH. Ultrasonic studies of the bladder. J Urol 1967; 97:654–63.
9. Itzhak Y, Singer D, Fischelovitch Y. Ultrasonographic assessment of bladder tumors. I. Tumordetection. J Urol 1981; 126:31–3.
10. Mc Laughlin IS, Morley P, Deane RF, Barrett E, Graham AG, Kyle KF. Ultrasound in the staging of bladder tumors. Br J Urol 1975; 47:51–3.
11. Nakamura S, Niijima T. Transurethral real-time scanner. J Urol 1981; 125:781–3.
12. Novak R, Dimanovski J, Fišter H, Kraus O, Trnski D. Vrijednost uroloških pretraga u procjeni invazivnosti karcinoma mokraćnog mjehura. Liječ Vjesn 1984; 106:402–5.
13. Novak R. Karcinom mokraćnog mjehura. U: Novak R. i suradnici. Odabrana poglavlja iz urologije. Zagreb, Sportska tribina, 1987; 442–53.
14. Resnick MI, Willard JW, Boyce WH. Recent progress in ultrasonography of the bladder and prostate. J Urol 1977; 117:444–6.
15. Riccabona M. Transrectale und intravesicale Sonographie. Wien Med Wochenschr 1986; 3:43–6.
16. Schmidt JD, Weinstein SH. Pitfalls in clinical staging of bladder tumors. Urol Clin North Am 1976; 3:107–9.
17. Singer D, Itzhak Y, Fischelovitch Y. Ultrasonographic assessment of bladder tumors. II. Clinical staging. J Urol 1981; 126:34–6.

Abstract

INTRAVESICAL ECHOSONOGRAPHY IN THE PREOPERATIVE ESTIMATION OF THE BLADDER CANCER INVASIVENESS

Hrvoje Fišter, Nikola Radović and Ruder Novak

Clinic of Urology Clinical Hospital »Dr. Mladen Stojanović«, Zagreb

Radiological methods in the preoperative estimation of the bladder cancer invasiveness have a tendency towards over-

stating whereas clinical methods tend towards understating this invasiveness. 150 patients with different degrees of bladder cancer underwent preoperative intravesical echosonography, and in 81.4% of cases (122 patients) there was a correlation with the final diagnosis. For all stages of the bladder cancer invasiveness a high degree of accuracy has been found (85% in superficial bladder cancer, 69% in infiltrative bladder cancer and 100% in metastatic disease).

Key words: ultrasonic diagnosis, bladder neoplasms, neoplasm invasiveness

Received: May 28th, 1989