

Ljevostrano položeni žučnjak — rijetka anomalija

Željko Hodalić

Medicinski centar Vinkovci

Prikaz bolesnika

UDK 616.361/367-007.4

Prispjelo: 23. svibnja 1987.

Prikazan je bolesnik sa rijetkom anomalijom-ljevostrano položenim žučnjakom. Dat je prikaz literature, embrionalne etiologije, anatomske nalaza i kirurškog postupka.

Ovaj rijedak slučaj predstavlja mali doprinos dosada objavljenim podacima u literaturi od oko tirdesetak slučajeva.

Cljučne riječi: anomalija, ljevostrani žučnjak

Ljevostrano položeni žučnjak, tj. žučnjak smješten na donjoj plohi lijevog režnja jetre, lijevo od falciformnog ligamenta, velika je rijetkost kod inače normalnog situsa abdominalnih organa.^{1, 3, 6, 8}

Prvi opis ove anomalije dao je F. Hochstetter 1885. godine.⁴ Do 1964. godine opisano je ukupno 24 bolesnika,⁶ a kasnije su opisivani slučajevi pojedinačno.^{3, 7}

Naš bolesnik je još jedan mali doprinos ovoj seriji.

PRIKAZ BOLESNIKA

Bolesnica Z. S., rođena 1943. godine M. Br. 1288/81, primljena je na Kirurški odjel Medicinskog centra Vinkovci, sa desetogodišnjom anamnezom tegoba u gornjem trbuhu.

Srednjega habitusa, neudata, bez djece, neurotsko depresivnog stanja. Subikterična. Laboratorijski nalazi pokazali su oscilirajuću hiperbilirubinemiju od 24.11 do 61.22 mmola/1.SE umjereno ubrzana, dok su ostali standardni laboratorijski nalazi, uključivši RTG-snimku pluća, EKG i nalaz interniste, bili u granicama normale.

RTG pregled želuca pokazao je deformirani duodenalni bulbus, sa znacima vrijeda na stražnjoj stijenci. Pri i. v. biligrafiji nije došlo do prikaza žučnog mjehura, ali se nazire slabo kontrastna sjena dilatiranog, inhomogeno ispunjenog koledokusa.

Na osnovu anamnestičkih podataka, kliničke slike, te laboratorijskih i RTG nalaza, postavljena je indikacija za operativni zahvat. Trbušna šupljina otvorena je desnim supkostalnim rezom, koji je kasnije zbog operativnog nalaza i tehničkih teškoća bio proširen do lijevog rebranog luka.

Učinjena je eksploracija svih pregledu pristupačnih organa. Jetra se doima nešto uvećanom, normalna smještaja. Falciformni ligament postavljen je znatno više u desno nego što je to uobičajeno, te je dio jetre lijevo od falciformnog ligamenta veći od desnog.

Žučnjak je nađen na donjoj plohi lijevog režnja jetre, lijevo od falciformnog ligamenta, nešto zadebljane stijenke, seroza je mutno-bjelkaste boje, a palpacijom nisu nađeni konkrementi.

Priraslice oko pilorusa i početnog duodenuma oštro se razriješte, a na početnom duodenumu nađu se ožiljne promjene.

Disekcijom hepatoduodenalnog ligamenta ispreparira se ductus choledochus, koji je smješten znatno više ulijevo nego što je uobičajeno, dilatiran je, zadebljane stijenke, ispunjen kamencima.

Ductus cysticus je dosta širok, utiče u ductus hepaticus communis sa njegove prednje desne strane. Situs u glavnim crtama odgovara priloženoj skici. Učinjena je tipična kolecistektomija, a u žučnjaku nisu nađeni konkrementi. Preparat je upućen na patohistološki pregled.

Nakon toga se ductus choledochus prikaže na većoj dužini, otvori se i odstrane svi kamenci. Papilla Vateri dobro je prohodna i za debelu sondu, dok je proksimalno grananje ductus hepaticus communis atipično, naime, desni hepaticus je nježan, a lijevi vrlo voluminozan, usmjeren više vertikalno nego lijevo. Opisani nalaz potvrđen je intraoperativnom kolangiografijom (slika 1), te sekundarnom kolangiografijom (slika 2) tri tjedna kasnije.

Dobro se uočava nježni desni hepaticus, sa relativno oskudnim grananjem, dok je lijevi hepaticus voluminozan, lijevo vertikalno, bogatog grananja. Bolesnica je zahvat dobro podnijela, postoperacijski tijek bio je uredan, a ni kasnijih godina bolesnica nije imala bilijarnih tegoba.

RASPRAVA

Ova rijetka anomalija može se tumačiti smetnjom u embrionalnom razvoju kada osnova žučnjaka pri stvaranju jetre dospije iza umbilikalne vene, te pri rastu jetre bude pomaknuta ulijevo od falciformnog ligamenta.⁷

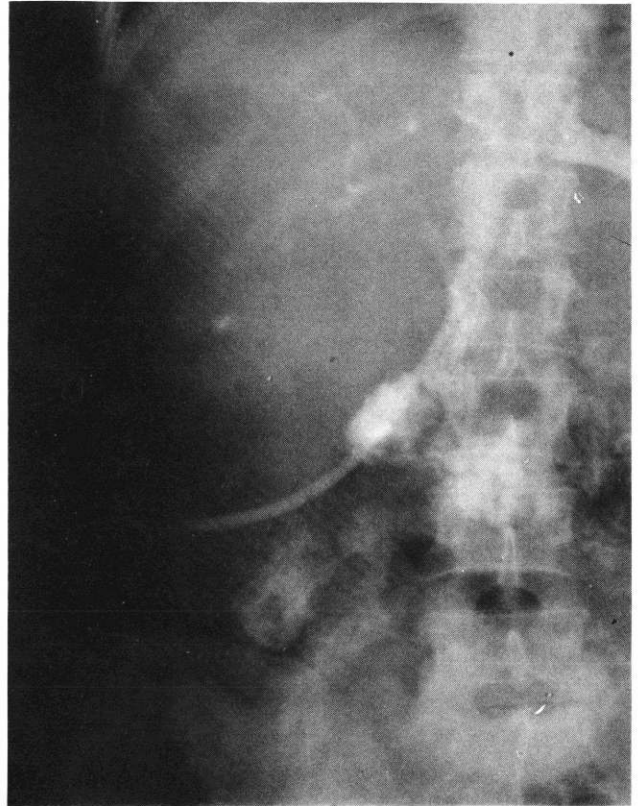
Postoji i druga varijanta anomalije, kada se radi o akcezornom žučnom mjehuru, koji se nalazi sa lijeve strane ductus hepaticus communis, dok je pravi žučnjak atrofičan ili se uopće ne razvije.⁷

Veća sklonost ka stvaranju kamenaca nije mogla biti dokazana u takvim slučajevima, a isto tako nije sigurna veća ugroženost od karcinoma žučnjaka. Udruženost ove anomalije s urođenim divertikulama bilijarnog stabla je vjerojatna.^{2, 3}

Operativni postupak, kao i kod svake atipije tog dijela anatomskog sustava, zahtijeva minucioznu pažnju za svaki anatomski detalj, uz točno razjašnjenje nalaza.

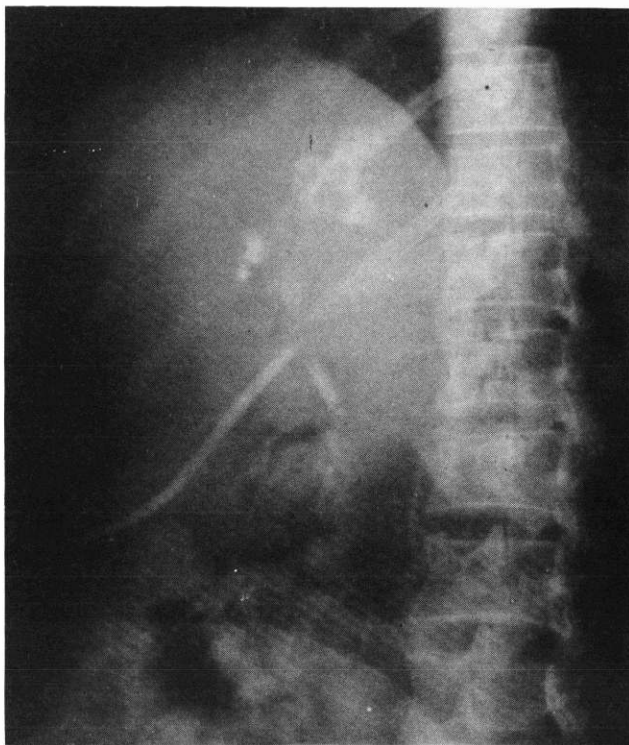
LITERATURA

1. *Davis Christopher's Textbook of Surgery. W. B. Saunders Co. Philadelphia – London – Toronto, 1972.*
2. *Hadad AR, Westbrook KC, Campbell GS, Caldwell FT, Morris-WD. Congenital dilatation of the bile ducts. Am J Surg 1976;132(6):799-804.*
3. *Herrington JL. Gallbladder arising from the left hepatic lobe. Am J Surg, 1966;106:112.*
4. *Hochstetter F. Anomalien der Pfortader und der Nabelvenen in Verbindung mit Defekt oder Linkslage der Gallenblase. Arch Anat Entw 1886:369.*
5. *Masumoto Y, Uchida K, Nakase A, Konjo J. Clinopathologic classification of congenital cystic dilatation of the common bile duct. Am J Surg 1977;134(5):569-74.*
6. *Newcombe JF, Henley FA Left sided gallbladder. Arch Surg 1964;88:494.*
7. *Siebermair J. Die linksseitige Gallenblase - eine seltene anatomische Variante. Chirurg 1986;57:653-4.*
8. *Štulhofer M. Digestivna kirurgija. JAZU 1985;261-6.*



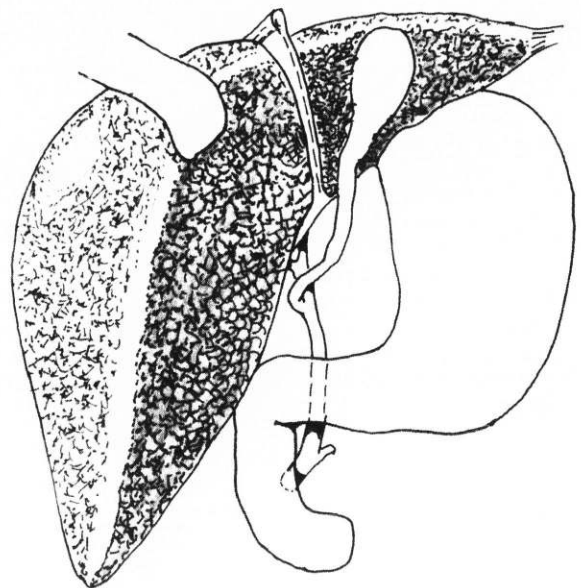
SLIKA 2.

Snimka RTG-filma sekundarne kolangiografije. Uočava se lijevo položeni koledokus u projekciji L₁ i L₂ kralješka, nježni desni hepatikus, te voluminozan lijevi hepatikus, koji prelazi lijevo preko trupa L₁ kralješka. Prohodnost papile dobra.



SLIKA 1.

Snimka RTG-filma intraoperativne kolangiografije. Uočava se nježni desni hepatikus, te voluminozan lijevi hepatikus u projekciji trupa L₁ kralješka.



SLIKA 3.

Skica: shematski prikaz intraoperacijskog nalaza u prikazane bolesnice.

Abstract

LEFT-SIDE SITUATED GALLBLADDER — AN ANATOMIC RARITY

Željko Hodalić

Medical Centre, Vinkovci

The paper presents a case of a rare anatomic anomaly — a gallbladder displaced to the left body side. The author has reviewed the references as well as the

embryonal etiology, anatomical finding and the surgical procedure regarding the case.

Since only about 30 such cases have been reported to date, we believe our paper to give a contribution to medical literature.

Key words: gallbladder, abnormalities

Received: May 23rd, 1989