

Mitralni prolaps

Mladen Marcikić, Silva Soldo i Damir Margaretić

Prikaz bolesnika
UDK 616.126.42
Prispjelo: 26. rujna 1989.

Odjel za patološku anatomiju, Neurološka klinika i Klinika za unutarnje bolesti Opće bolnice Osijek

Mitralni prolaps je sindrom koji se relativno često (5–10 %) pojavljuje u općoj populaciji. Asimptomatskih je bolesnika više nego li onih simptomatskih.

Prikazan je bolesnik koji je imao nespecifične simptome niz godina i naposljetku je zadobio cerebralnu emboliju.

Ključne riječi: mitralni prolaps

Termin prolaps uveli su Crily i suradnici te je on u najčešćoj upotrebi. U literaturi su prisutni i drugi nazivi kao: miksomatozna degeneracija mitralnih zalistaka, »floppy mitral valve«, »midsystolic click sindrom«, »latesystolic murmur syndrome«. ^{5,6} Syndrom mitralnog prolapsa je relativno učestao (5–10 %) u općoj populaciji. ^{5,6,7} Budući da prolaps obuhvaća i asimptomatske, kao i bolesnike s regurgitacijom i dekompenzacijom, Barlow i Carpentier¹ su nastojali bolje definirati anatomske promjene obuhvaćene ovim terminom.

Ispupčenje zalistaka u lijevi atrij (Billowing).

Valvula je inkompetentna i prisutna je regurgitacija (Prolaps).

Ispupčenje je jako, zalisci široki, chorde tendinae elengirane i prisutna je regurgitacija (Floppy).

Progresija bolesti može rezultirati rupturom chordae tendinae i patološkom pomičnošću zalistaka (Floppy valve with flail leaflet), (slika 1).

KLINIČKE MANIFESTACIJE

Mitralni prolaps je najčešći uzrok izolirane kronične mitralne regurgitacije. ^{7,8} Velik broj ljudi s prolapsom nema simptoma i ne obraća se liječniku. Bolesnici manifestiraju čitav niz nespecifičnih simptoma: atipične boli u prsima, anksioznost, palpitaciju sinkope, tahikardiju ortostatsku hipotenziju, ili, mnogo teže simptome i komplikacije, kao dekompenzaciju, infektivni endokarditis, cerebralnu emboliju, a prva manifestacija može biti i nagla iznenadna smrt. ^{7,8,5}

Fizikalni nalaz prolapsa može biti sistolički klik, sistolički e젝cioni klik, multipli klik, srednji ili kasni krešendo-sistolički šum. Indikator težine mitralne regurgitacije je trajanje šuma. Kako je regurgitacija teža, šum počinje ranije i postaje holosistolički. ²

EKG je u asimptomatskih bolesnika u granicama normale, ali može manifestirati obrnute ili bifazične T-valove, nespecifične ST i T promjene. Zapažen je čitav spektar aritmija kao što su prijevremene atrijalne i ventrikularne kontrakcije, supraventrikularne i ventrikularne tahiaritmije, bradiaritmije radi disfunkcije sinusnog čvora ili AV bloka. ²

U dijagnosticiranju prolapsa primjenjuje se i Holter monitoring da bi se otkrila pojava i učestalost aritmija, njihova veza s fizikalnim naporima, te provjeravao odgovor na primijenjene medikamente. Ehokardiografija se koristi kao neinvazivna procedura da bi se promatrao pokret atrijalnih, ventrikularnih stijenki, te srčanih valvula. Uobičajen nalaz je abruptni pokret zalistaka unazad, poslije »klika« i tokom sistoličnog šuma. Kao invazivna procedura koristi se kineangiografija. ⁶

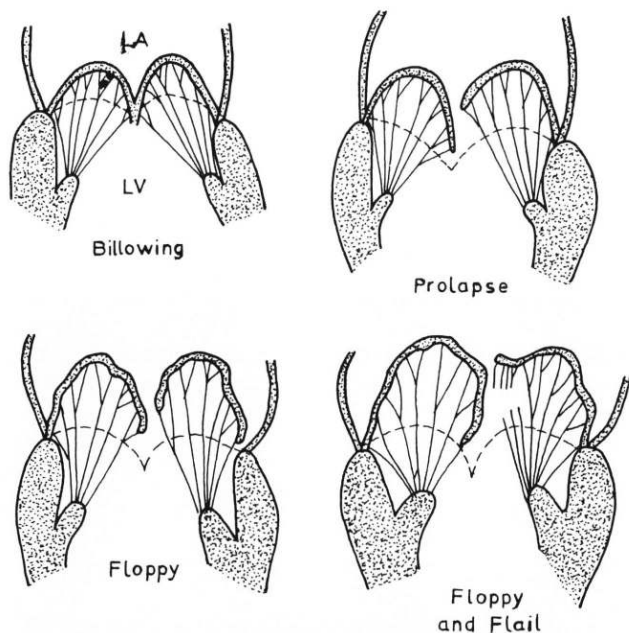
PATOLOGIJA

Makroskopski kriteriji za dijagnozu mitralnog prolapsa su:

1. Ispupčenje zalistaka između chorda tendinae (interchordal hooding)
2. Ispupčenje u vidu kupole prema lijevom atriju
3. Elongacija zalistaka i povećanje valvularne površine
4. Dilatacija valvularnog anulusa kod bolesnika s mitralnom regurgitacijom ⁴

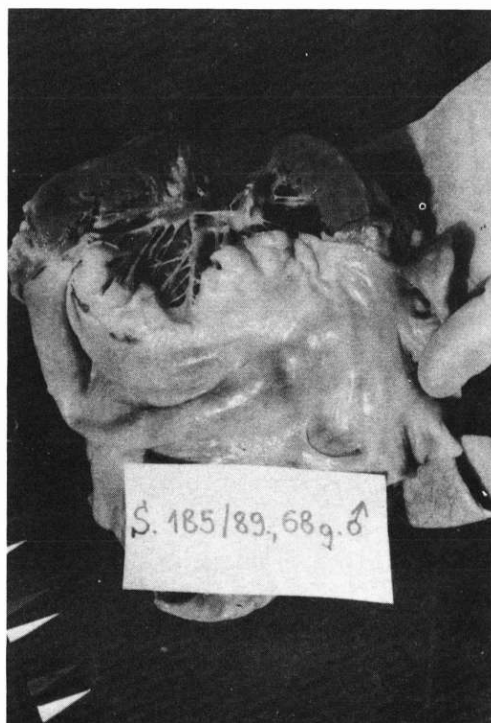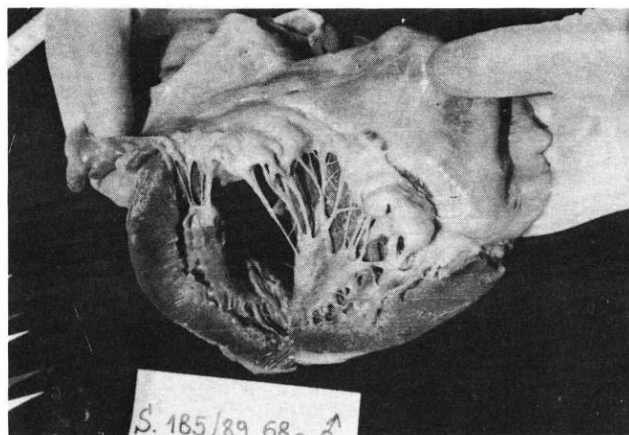
Stražnji mitralni zalistak je češće promijenjen negoli prednji, a izolirana promjena prednjeg je rijetka. Zalisci su zadebljani, bijelo sivkasti, glatke površine, dilatirani između chorda tendinae. Osnovni proces je miksomatozna proliferacija u spongiozi zalistaka što zahvaća i fibrozni vanjski sloj. Zapažene su i promjene kolagenih vlakana u smislu fragmentacije i deformiranja, a što slabi čvrstoću i otpornost zalistaka kao i miksomatozna promjena u spongiozi zaliska. U kasnijim fazama zalisci postaju fibrotični zbog dugotrajnog međusobnog trenja. Chorde tendinae pokazuju kaotičnu inserciju, elogenciju, stanjenje, fuziju, sekundarnu fibrozu i zadebljanje. Histo-kemijski je utvrđeno da se spongioza pozitivno boji na alcian i periodic-acid Schiff reagens, sugerirajući prisustvo složenih kiselih mukopolisaharida (proteoglikena). ^{5,6,7}

Analiza kolagena mitralnih zalistaka i chorda tendinae bolesnika pokazala je prisustvo kolagena tipa I. u normalnim količinama i odsustvo tipa III. i AB. ³ Kod nekih nasljednih bolesti potpornog i vezivnog tkiva primijećena je veća učestalost mitralnog prolapsa, kao što su Marfanov sindrom, Ehlers Danols



SLIKA 1.

Shematska ilustracija termina billowing, prolapse, floppy flail prema Barlow i Carpentier¹



SLIKA 2. i 3.

Otvoren lijevi atrij i ventrikul, prikaz ispupčenih zalistaka, izduženih i mjestimice fuzioniranih chorda tendinae

syndrom, pseudoxantoma elasticum.⁷ Između drugih bolesti, kod kojih se primjećuje veća učestalost mitralnog prolapsa, navode se osteogenesis imperfecta, Willenbrandova bolest, hyperthyreosa, myotonia atrophica, hipertrofična kardiomiopatija, ventrikularni septalni defekt, otvoren duktus arteriosus, tetralogija Fallot.⁷

PRIKAZ BOLESNIKA

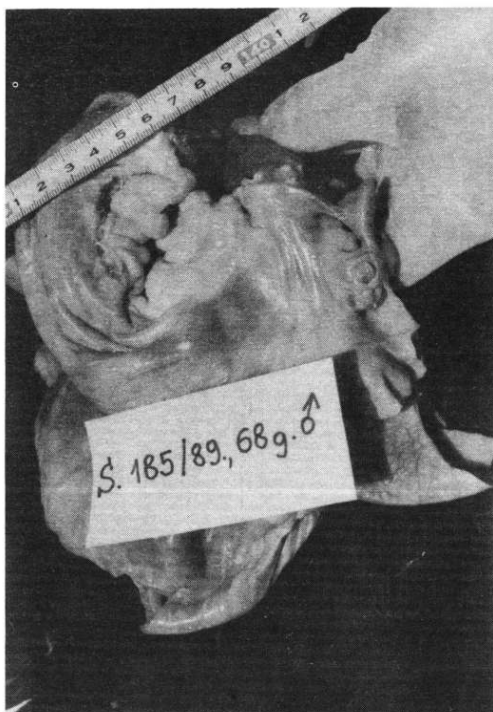Muškarac M.M. star 68 godina, naveo je u anamnezi da od mladosti ima neku srčanu manu. Par godina unazad prijema, noću ga je gušilo, imao je vrtoglavicu i alteraciju svijesti. Na dan prijema u bolnicu naglo je izgubio sposobnost kretanja i zadobio oduzetost lijeve polovine tijela.

Kliničkim pregledom tijela utvrđena je hemipareza lijevo, faciopareza lijevo, pozitivan Babinski lijevo. Auskultacijom je registriran sistolički šum nad iktusom, aritmična akcija srca. EKG je ukazivao na hipertrofiju lijeve komore i tahiaritmiju. Opće stanje bolesnika se pogoršavalo, imao je povišenu sedimentaciju, leukocitozu, postao je febrilan i sedmog dana od prijema umro u komatoznom stanju pod slikom cerebrovaskularnog inzulta.

PATOLOŠKO ANATOMSKI NALAZ

Utvrđeno je da se radi o srednje građenom, oko 174 cm visokom muškarcu. Pregledom srca utvrđena je hipertrofija (530 gr). Oba zaliska mitralne valvule izbočivala su se u lijevi atrij srca. Zalisci su bili zadebljani, slobodni rubovi lagano zavijeni prema lijevom ventriklu, bila je izražena ispupčenost zalistaka

između chorda tendinae. Chorde taendine su bile tanke, osim na mjestima gdje su fuzionirane. Lijevo atrioventrikularno ušće imalo je opseg oko 17 cm. Slobodna stijenka lijeve komore i septum bili su oko 19 mm. Utvrđeni su ožiljci u prednoj stijenci i septumu, (slika 2, 3, 4). Od ostalih promjena utvrđena je blaža opća ateroskleroza, tromboembolija u arteriji cerebri medi desno, hemoragični infarkt u desnom moždanom reznju, jak edem mozga, stres ulkusi želuca i duodenuma, žučni kamenci i hemoragični cistitis. Uzrok smrti bila je trombotična embolija s infarktom mozga.



SLIKA 4.

Pogled odozgo u lijevi atrij, vide se ispupčeni mitralni zalisci

RASPRAVA I ZAKLJUČAK

Premda je mitralni prolaps zastupljen relativno često (5–10%), u populaciji većina ljudi je bez simptoma, a i smrtnost nije veća nego u onih bez ovog nalaza.⁷

Među devastirajućim simptomima prolapsa najčešći su dekompenzacija zbog mitralne regurgitacije, cerebralni embolički incident, infektivni endokarditis, a ponekad prva manifestacija biva nagla iznenadna smrt.^{5,6,7} U slučaju prikazanog bolesnika postojali su nespecifični simptomi: osjećaj gušenja, povremena vrtoglavica i alteracija svijesti, da bi naposljetku došlo do cerebralne embolije. Misli se da su deformirani zalisci mjesto stvaranja tromba,⁵ što se vjerojatno moglo dogoditi i u našem primjeru. Nerijetko se zbog čitavog niza nespecifičnih simptoma i raznolikog fizikalnog nalaza prolaps otkrije tek na obdukciji, a to potvrđuje i podatak da je klinički i anatomski nalaz bio sukladan u oko petine pronađenih prolapsa na obdukciji.⁷

LITERATURA

1. Barlow JB, Pocock WA. Billowing, floppy, prolapse or flail mitral valves? *Am J Cardiol* 1985; 55:501.
2. Braunwald E. Heart disease. A textbook of cardiovascular medicine, Philadelphia, W.B. Saunders, 1984:1089.
3. Hammer D, Leier CV, Baba N i suradnici. Altered collagen composition in a prolapsing mitral valve with ruptured chordae tendinae. *Am J Med* 1979; 67:863.
4. Lucas RB, Edwards JE. The floppy mitral valve. *Curr Prob Cardiol* 1982;7:1.
5. Robbins SL, Cotran RS, Kumar V. Pathologic basic of disease, 3. izd. Philadelphia, W.B. Saunders 1984; 576–8.
6. Scala-Barnett DM, Donoghue ER. Sudden death in mitral valve prolapse. *J Forensic Sci* 1988; 1:84–91.
7. Virmani R, Atkinson JB, Forman MB, Robinowitz M. Mitral valve prolapse. *Human pathology* 1987; 6:596–602.
8. Waller BF, Virmani R, Roberts WC. The floppy mitral valve — The most common cause of isolated pure mitral regurgitation in patients greater than 30 years of age: analysis of 75 operatively excised mitral valves. *Circulation* 1979; 60:860.

Abstract

MITRAL VALVE PROLAPSE

Mladen Marcikić, Silva Soldo and Damir Margaretić

Department of Pathology, Clinic of Neurology and Scientific Unit for Clinical and Medical Research, Osijek General Hospital

Mitral valve syndrome is relatively frequent in general population. Asymptomatic patients predominate over the symptomatic ones. This paper presents a patient who for many years demonstrated non-specific symptoms resulting in a cerebral embolic event.

Key words: mitral valve prolapse

Received: 26th September, 1989