

Komparacija scintigrafskih i radiografskih nalaza u otkrivanju metastaza skeleta

Nedeljko Topuzović, Radoslav Kukić, Dušan Mileusnić, Nenad Belaj, Katarina Kruhonja, Juraj Smoje, Dalibor Koproščec i Aleksandar Rusić

Stručni rad
U D K 617-006.6-07
Prispjelo: 8. veljače 1988.

Opća bolnica Osijek

Retrospektivnom studijom obuhvaćeno je 206 bolesnika koji boluju od malignih bolesti, a upućeni su na scintigrafiju i radiografiju skeleta u cilju otkrivanja metastaza.

U 107 bolesnika (52%) nađen je scintigrafski pozitivan nalaz na metastaze, dok je radiografski nalaz bio pozitivan u 60 bolesnika (29%). U 48 bolesnika (45%) otkrivene su metastaze scintigrafijom skeleta, a radiografski nalaz je bio negativan. Lažno

negativan nalaz scintigrafije skeleta nađen je samo u jednom slučaju.

Rezultati istraživanja potvrđuju da je scintigrafija skeleta vrlo osjetljiva metoda u ranom otkrivanju metastaza skeleta. U slučaju scintigrafski pozitivnih nalaza, ispitivanje je potrebno dopuniti radiografijom u cilju isključenja benignih lezija skeleta.

Gljučne riječi: komparacija, metastaza skeleta, radiografski nalaz, scintigrafski nalaz

Scintigrafija skeleta je donijela značajan napredak u ispitivanju bolesnika s patološkim promjenama na kostima. Dok klasično radiološko ispitivanje donosi informacije o morfološkom statusu skeleta, scintigrafijom kosti je moguće dijagnosticirati patološke metaboličke procese u kostima koji vode ka morfološkim promjenama radiografski vidljivim tek poslije perioda i od više mjeseci.^{2,6} Te dvije dijagnostičke mogućnosti ne trebaju se međusobno suprotstavljati, već korisno dopunjavati. Glavna indikacija scintigrafije skeleta je u praćenju bolesnika s neoplazmama. Rano otkrivanje metastaza je neobično važno prilikom određivanja optimalnog liječenja zbog značajne razlike između terapije lokalizirane i diseminirane bolesti.

Cilj ovog rada je da na vlastitom materijalu ukažemo na značaj scintigrafije skeleta u ranom otkrivanju metastaza. Osim toga, želimo ukazati na potrebu bliske saradnje između liječnika specijaliste za nuklearnu medicinu i onkologa prilikom praćenja oboljelih od malignih bolesti.

ISPITANICI I METODE

Ispitivanjem je obuhvaćeno 387 bolesnika koji boluju od malignih bolesti, a upućeni su na scintigrafiju skeleta u periodu od 1980—1985. godine. Koristili smo dokumentaciju Odjela za nuklearnu medicinu, Odjela za onkologiju i radioterapiju i Odjela za urologiju Opće bolnice Osijek.

Usporedni radiografski nalaz je imalo 206 bolesnika.

Scintigrafija skeleta je standardno rađena 2—4 sata poslije i.v. aplikacije 370—555 MBq Tc99m-MDP (metilen difosfonat obilježen s Tc99m). Gama kamerom standardno su rađene slijedeće projekcije: anteriorni i posteriorni toraks, toraks i zdjelica u anteriornoj i posteriornoj projekciji, cijela kralježnica, lijevi i desni profil lobanje, natkoljenice, a ostali dijelovi skeleta se pregledaju na osciloskopu.

Podaci s gama kamere se kompjutorski obrađuju i pohranjuju na računaru u matrici 128x128, a nakon toga se pristupa analizi.

Identifikacija lezija je bazirana na povećanoj akumulaciji aktivnosti u leziji u odnosu na nakupljanje aktivnosti u normalnoj kosti. Za metastatsku leziju smatrana su lokalizirana polja asimetričnog pojačanog nakupljanja aktivnosti u skeletu u odnosu na traumatskih, inflamatornih ili degenerativnih promjena skeleta vidljivih na rentgenogramu (slika 1).

Radiografsko ispitivanje standardno je obuhvatilo kralježnicu, toraks, zdjelicu i kranioogram.

REZULTATI

Rezultate prikazujemo tabelarno.

Tablica 1. prikazuje broj bolesnika s neoplazmama upućenih na scintigrafiju skeleta. Najveći broj upućenih bolesnika je s neoplazmom dojke (43%), prostate (22,5%), dok su u manjem postotku zastupljene ostale neoplazme. Malo je bolesnika s neoplazmama probavnog trakta upućeno na scintigrafsku obradu skeleta.

Od ukupno 387 bolesnika, scintigrafijom skeleta su otkrivene koštane metastaze u 189 bolesnika (49%). U daljnjem toku studije detaljnije je obrađeno 206 bolesnika koji su imali usporedni radiološki nalaz.

Tablica 2. prikazuje usporedni nalaz scintigrafije skeleta i radiografski nalaz u bolesnika s najraširenijim malignim bolestima. Od ukupno 206 bolesnika, scintigrafijom skeleta otkrivene su metastaze u 107 bolesnika (52%). Pozitivan radiografski nalaz na metastaze je bio u 60 bolesnika (29%).

Tablica 3. pokazuje odnos pozitivnih i negativnih scintigrafskih i radiografskih nalaza u otkrivanju metastaza skeleta. U 59 bolesnika (55%) i scintigrafski i radiografski su otkrivene koštane meta-

TABLICA 1.
OTKRIVENE METASTAZE SKELETA
SCINTIGRAFIJOM KOSTI U PERIODU OD 1980.
DO 1985. GODINE

Neoplazma	Bolesnici (broj)	Scan +
Ca dojke	167 (43,2%)	81 (48,5%)
Ca prostate	87 (22,5%)	40 (46 %)
Ca pluća	39 (10,1%)	23 (59,0%)
Ca ginekološki	38 (9,8%)	14 (36,8%)
Ca URO-sistema	32 (8,3%)	14 (43,7%)
Ca probavnog sistema	10 (2,6%)	4 (40,0%)
Ostali	5 (1,2%)	4 (80,0%)
Nepoznat primarni Ca	9 (2,3%)	9 (100 %)
UKUPNO	387 (100 %)	189 (49 %)

TABLICA 2.
UPOREDBA SCINTIGRAFSKIH I RADIOGRAFSKIH
NALAZA U OTKRIVANJU METASTAZA SKELETA
KOD NAJRAŠIRENIJIH NEOPLAZMI

Neoplazma	Bolesnici (broj)	SCAN +	RTG +
Ca dojke	116 (56,4%)	60 (51,7%)	27 (23,2%)
Ca prostate	23 (11,2%)	12	9
Ca URO-sistema	23 (11,2%)	8	6
Ca pluća	22 (10,6%)	16	11
Ca ginekološki	17 (8,2%)	6	4
Nepoznat primarni Ca	5 (2,4%)	5	3
UKUPNO	206 (100 %)	107 (51,9%)	60 (29,1%)

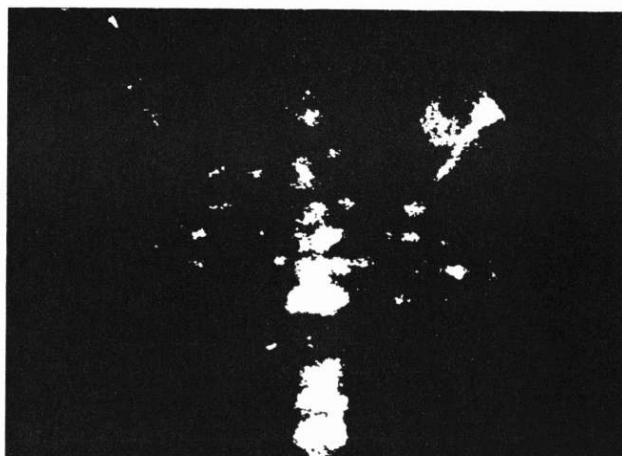
TABLICA 3.
ODNOS POZITIVNIH I NEGATIVNIH
SCINTIGRAFSKIH I RADIOGRAFSKIH NALAZA U
OTKRIVANJU METASTAZA

Nalaz	Ukupno	%
SCAN + RTG +	59	55,1
SCAN + RTG -	48	44,9
SCAN - RTG +	1	1
SCAN - RTG -	98	99
UKUPNO	206	

staze. Ipak, scintigrafski se dokazalo više metastaza nego je bilo vidljivo na radiografiji. U 48 bolesnika (45%) nađen je scintigrafski pozitivan nalaz na metastaze, dok radiografski nalaz nije pokazao metastatske promjene. Samo u jednom slučaju je radiografski dokazana metastaza, a scintigram je bio negativan.

RASPRAVA

Veliki broj malignih tumora često metastazira u kosti. Najčešća lokalizacija metastaza je u centralnom skeletu (80%), u kralježnici 39%, u rebrima 29%, u zdjelici 12%, oko 10% u lobanji i u drugim kostima 10%.⁴ Napadajući kost, tumor dovodi do destrukcije kosti i stvaranja nove reaktivne kosti. Da lezija postane radiografski vidljiva, potrebno je da iz kosti nestane najmanje 1/3 kalcija.⁶ Patofiziološka osnova otkrivanja metastaza scintigrafijom je u povećanoj koncentraciji osteotropnog radiofarmaka u nezreloj reaktivnoj kosti metastaze u odnosu na zdravu kost, uz povećanu vaskularizaciju metastatske lezije.^{1, 2, 3} Međutim, kost na različite stimuluse, kao što je tumor, infekcija, povreda itd., odgovara produkcijom nove reaktivne kosti i zato sve takve lezije pojačano nakupljaju radiofarmak. To objašnjava visoku osjetljivost scintigrafije skeleta u otkrivanju metastaza, ali i njenu nespecifičnost.



SLIKA 1.

Brojna žarišta pojačanog nakupljanja aktivnosti u kralježnici i rebrima govore za metastatske promjene

Zbog toga scintigram ne bi trebalo analizirati odvojeno od ostalih kliničkih nalaza. Lažnopolitivni rezultati scintigrafije skeleta u otkrivanju metastaza su mogući, naročito kod solitarnih nalaza, i u takvim slučajevima radiografija je neophodna radi diferenciranja metastaza od traumatskih, inflamatornih ili degenerativnih promjena skeleta.⁸ Zbog toga patološki scintigram kod radiološki dokazanih takvih promjena nismo smatrali za metastazu. Nasuprot tome, lažnonegativne rezultate scintigrafije skeleta nalazimo kod metastaza koje ne izazivaju stvaranje nove reaktivne kosti koja bi koncentrirala izotop.³ Našli smo samo jedan slučaj lažnonegativnog scintigrafskog nalaza, gdje je radiografski bila vidljiva metastatska promjena kosti. U te bolesnice je provedena iradiaciona i polikemoterapija neoplazme dojke, što je uticalo na smanjenje osteoblastične aktivnosti na mjestu metastaze i zato je scintigrafski rezultat bio negativan u smislu postojanja metastaze.

Dobro je dokumentirano u literaturi da scintigrafija pokazuje koštane metastaze prije nego se one prepoznaju na radiogramu. Naši rezultati se slažu s rezultatima drugih autora, kako u ukupnom postotku otkrivenih metastaza skeleta, tako i u osjetljivosti scintigrafije u odnosu na radiografiju.^{5, 6, 7, 8, 9, 10} Prema našim rezultatima, scintigrafijom skeleta su otkrivene metastaze u 45% bolesnika s negativnim radiografskim nalazom na metastaze. Time smo potvrdili da je scintigrafija skeleta vrlo osjetljiva metoda u ranoj detekciji koštanih metastaza.

Značajan je podatak da se postotak scintigrafski otkrivenih metastaza podudara s incidencijom metastaza skeleta na autopsijskom materijalu.⁵ Veći broj metastaza u pacijenata s neoplazmom pluća na našem materijalu objašnjavamo činjenicom da se radilo pretežno o bolesnicima s mikrocelularnim tipom, koji vrlo brzo daje opsežne metastaze u kosti. Iskoristili smo podatke i za procjenu dinamike upućivanja bolesnika na scintigrafiju. Posljednju godinu (1985. godine) većina bolesnika upućivana je na scintigrafiju skeleta unutar jedne godine od postavljanja dijagnoze malignog procesa.

Promatrajući cijelu grupu ispitanika, prosječno vrijeme od postavljanja dijagnoze do prvog scintigrama iznosi 2 godine (od 6 mjeseci do 13 godina). Na kontrolnu scintigrafiju upućeno je svega 48 bolesnika (12%). Scintigrafija bi trebala postati prva metoda u ranom otkrivanju i praćenju bolesnika s koštanim metastazama.

ZAKLJUČAK

Rezultati istraživanja potvrđuju da je scintigrafija skeleta vrlo osjetljiva metoda u ranom otkrivanju metastatskih promjena skeleta. Stoga je treba koristiti kao metodu izbora u otkrivanju metastaza skeleta i praćenju toka bolesti bolesnika s malignim neoplazmama. Kod scintigrafskih pozitivnih nalaza ispitivanje je potrebno dopuniti radiografskim nalazima u cilju isključenja benignih bolesti skeleta.

LITERATURA

1. *Charkes ND*. Mechanism of Skeletal Tracer Uptake. *J Nucl Med* 1979;20:794—5.
2. *Fogelman I*. Skeletal Uptake of Diphosphonate: A Review. *Eur J Nucl Med* 1980;5:473—6.

3. *Gaasko CSB*. Mechanism of Uptake of Bone Imaging Isotopes by Skeletal Metastases. *Clin Nucl Med* 1980;12:565—8.
4. *Krishnamurthy GT, Tubis M, Hiss J, Bland WH*. Distribution Pattern of Metastatic Bone Disease. *JAMA* 1977;23:2504—6.
5. *McNeil BJ*. Value of Bone Scanning in Neoplastic Disease. *Semin Nucl Med* 1984;4:277—86.
6. *O'Mara RE*. Skeletal Scanning in Neoplastic Disease. *Cancer* 1976;37(suppl 1):480—6.
7. *O'Mara RE, Charkes ND*. The osseous System. U: *Freeman LM, Johnson PM*. Clinical Scintillation Imaging. New York: Grune and Stratton, 1975;584.
8. *Pabs HW, Langhammer H*. Detection and Differential Diagnosis of Bone Lesions by Scintigraphy. *Eur J Nucl Med* 1977;2:261—8.
9. *Roberts JG, Gravelle IH, Baum M, Bligh AS, Leach KG, Hughes LE*. Evaluation of Radiography and Isotopic Scintigraphy for detecting Skeletal Metastases in Breast Cancer. *Lancet* 1976; 10. *Tofe AJ, Francis MD, Harvey WJ*. Correlation of Neoplasms with Incidence and Localisation of Skeletal Metastases: an Analysis of 1355 Diphosphonate Bone Scans. *J Nucl Med* 1976; 11: 986—9.

COMPARISON OF SCINTIGRAPHIC AND RADIOGRAPHIC FINDINGS IN DETECTING OF THE SKELETON METASTASES

Nedeljko Topuzović, Radoslav Kukić, Dušan Mileusnić, Nenad Belaj, Katarina Kruhonja, Juraj Smoje, Dalibor Koproščec and Aleksandar Rusić

General Hospital Osijek

This retrospective study deals with the cases of 206 patients with a malignant disease whose skeletons were scintigraphically and radiographically examined for detecting the metastases.

In 107 patients (52%) the scintigraphic findings were positive, while the radiographic findings were such in 60 cases (29%). In 48 patients (45%) meta-

stases were found after scintigraphy of the skeleton, while the radiographic finding was negative. A false negative scintigraphic finding of the skeleton was present only in one case.

The results of investigations confirm the scintigraphy of the skeleton to be a very sensitive method in the early detection of the metastases of the skeleton.

In the case of positive scintigraphic findings additional radiography is necessary in order to be able to exclude the benign lesions of the skeleton.

Key words: comparison, metastases, radiography, scintigraphy, skeleton

Received: February 8, 1988