

## Operacija kriptorhizma modificiranom metodom po Schoemakeru

**Krešimir Franić**

Medicinski centar Pula

Stručni rad

U D K 616.681—089.166

Prispjelo: 22. svibnja 1988.

**U radu je prikazana modificirana Schoemakerova metoda fiksacije testisa u supkutano ležište u skrotumu. Tehnika je brza, jednostavna i efikasna. Kroz period od 4 godine tom metodom je operirano**

**150 bolesnika s kriptorhizmom. Zadovoljavajući rezultati postignuti su u 145 bolesnika, a u 5 bolesnika operacija nije uspjela zbog visoko položenog testisa i postoperacijske atrofije.**

**Ključne riječi:** kriptorhizam, metoda po Schoemakeru, operacija

Kirurško liječenje nespuštenog testisa jedno je od najčešćih operacijskih korekcija u dječjoj urologiji. Razlog tome je relativno visoka incidencija kriptorhizma unutar prve godine života (0,8—2%) i činjenica da rezultati hormonskog liječenja nisu ohrabrujući.<sup>1</sup>

Spontani descensus testisa je moguć unutar prva 3 mjeseca života, što ovisi o učinku povećane količine postnatalnog testosterona. Descensus testisa nakon 3 mjeseca života vrlo je rijedak.<sup>1,4</sup> Serijom bioptičkog materijala prikupljenog kod nespuštenih testisa, dokazano je da kod djeteta od 2 godine starosti dolazi do porasta peritubularnog kolagena i fibroze, koji su uzrokom kasnijeg smanjenja spermatogeneze i endokrine funkcije.<sup>4</sup> Efikasna i opravdana prevencija tih promjena je rana orhidopeksija između 6 i 18 mjeseci.<sup>2,4</sup>

Kriterij za procjenu uspjeha operacije je anatomsko stanje testisa, odnosno njegov položaj u skrotumu, veličina i konzistencija.

### METODA RADA

Ingvinalna i abdominalna faza operacije podrazumijeva mobilizaciju testisa i visoko retroperitonealno prepariranje spermatičnih krvnih žila. Dovoljna dužina funikulusa, uz očuvanje sitnih anastomoza spermatičnih žila s arterijom deferencijalis i kremenasteričnim arterijama, dovoljna su garancija za elastičnu orhidopeksiju.

Fiksacija testisa započinje kratkom poprečnom incizijom kože skrotuma i fascije Scarpe u području lateralno od penoskrotalnog spoja. Kroz tu inciziju se provuče testis s funikulusom. Zatim slijedi kreiranje dugačkog »skrotalnog džepa« u sloju između potkožja skrotuma i tunike Dartos sve do dna skrotuma (slika 1).

Testis se postavi u to ležište i jednim resorptivnim šavom fiksira za skrotalni septum (slika 2).

Rubovi mabilizirane tunike Dartos se s obje strane funikulusa privuku i suze jednim resorptivnim šavom. Provlačenjem funikulusa kroz poprečnu inciziju na skrotumu i postavljanjem testisa u novo ležište u skrotumu, dobila se dvostruka promjena toka funikulusa koja spriječava postoperacijsku retrakciju (slika 3).

### MATERIJAL

U vremenskom periodu od 1984. do 1988. godine operirano je 155 bolesnika s kriptorhizmom. U 42

bolesnika operacija je učinjena s obje strane. Dob bolesnika je bila između 9 mjeseci i 40 godina. 145 bolesnika je imalo nespušten testis palpabilan u ingvinalnom kanalu ili na ulazu u skrotum. U 12 bolesnika je prethodno učinjena operacija hernije ili neuspjela orhidopeksija.

6 (3,8%) bolesnika nisu imali palpabilan testis s jedne strane. Eksploracijom ingvinalne regije u 5 (3,1%) bolesnika s nepalpabilnim testisom, pronađen je testis s pripadajućom hernijom proksimalno od unutarnjeg ingvinalnog ringa. U jednog bolesnika (1,5%) zrele životne dobi laparoskopski je pronađen intraperitonealno postavljen testis, koji je odstranjen kroz laparotomiju. Histološki nalaz je govorio za kompletnu atrofiju testisa i epididimisa. U 4 (2,6%) bolesnika je učinjena unilateralna orhiektomija zbog retiniranog atrofičnog postpubertetskog testisa.

### REZULTATI

Bolesnici su otpušteni s odjela dan poslije operacije, nakon što je utvrđeno da je operacijska rana uredna. U slučaju većeg hematoma ili febriliteta, bolesnik je zadržan na odjelu do sanacije.

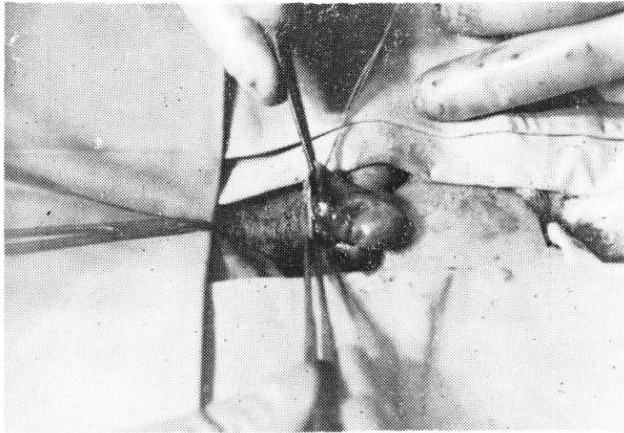
Rane kontrole vršene su nakon 8 i 30 dana nakon operacije. Kasne kontrole provedene su nakon prve odnosno druge postoperacijske godine. U doba puberteta predviđa se još jedna kontrola da bi se mogao procijeniti i funkcionalni uspjeh operacije.

Kasne kontrole bile su mjerodavne za procjenu anatomskog stanja testisa. U 5 (3,1%) bolesnika s visokom kanalikularnom pozicijom testisa učinjena je orhidopeksija Fowler-Stephensovom metodom. Uspješna operacija nije postignuta niti u jednog bolesnika. Svi su testisi pokazivali znakove atrofije. Zadovoljavajući položaj testisa u skrotumu, veličina, mobilnost i primjeran kozmetički efekt postignut je u 145 (93,5%) bolesnika operiranih opisanom tehnikom.


### RASPRAVA

Važan faktor o kojem ovisi uspjeh kirurškog liječenja kriptorhizma je dob bolesnika. Svako odugovlačenje ili zakašnjenje u indikaciji operacije može biti razlogom oštećenja spermatogeneze i endokrine funkcije, te eventualnog razvoja maligne alteracije u retiniranom testisu.<sup>3,6</sup>

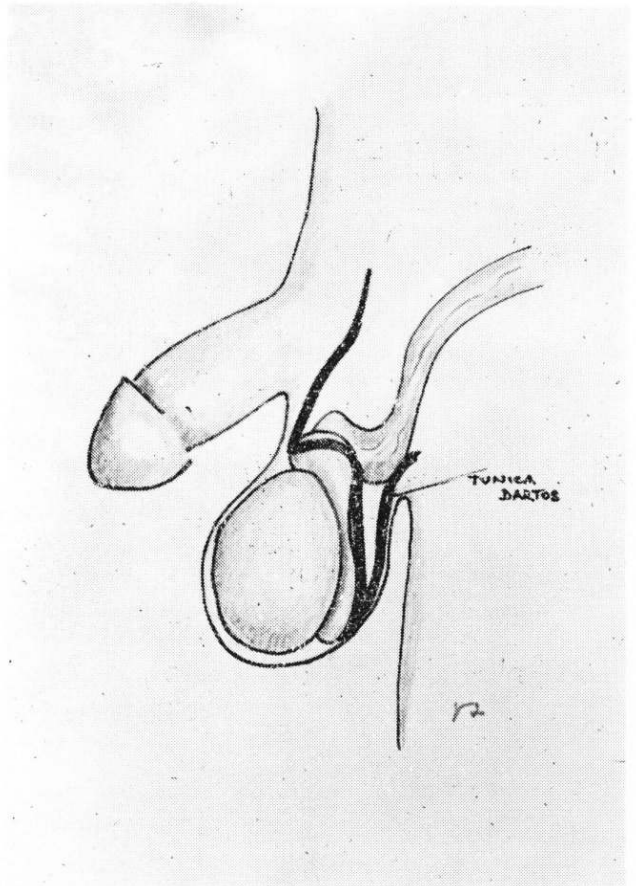
Treba se pridržavati principa da je orhidopeksiju potrebno učiniti najkasnije do kraja druge godine



**SLIKA 1.**  
Kreiranje »skrotalnog džepa« i postavljanje šavova na tuniku Dartos



**SLIKA 2.**  
Postavljanje testisa u novo ležište u skrotumu



**SLIKA 3.**  
Shematski izgled fiksacije testisa u skrotum

života.<sup>2</sup> U slučaju da se detaljnim fizikalnim pregledom ne uspije palpirati testis u preponi, ili na ulazu u skrotum, valja učiniti laparoskopiju i u istoj anesteziji nastaviti operaciju orhidopeksije ili orhitektomije.<sup>10, 11, 12</sup> Cilj takvog agresivnijeg dijagnostičkog postupka i liječenja je izbjegavanje mukotrpne i ponekad bezuspješne ingvinalne eksploracije, te rane detekcije tumora testisa u adolescenciji.<sup>9, 10</sup>

Bevanovi povijesni temeljni principi orhidopeksije vrijede i danas. Ingvinalna i abdominalna faza operacije ostala je za klasičnu orhidopeksiju tehnički nepromijenjena dugi niz godina. Mobilizacija testisa i minuciozna preparacija spermatičnih krvnih žila imperativ je za kasniji uspjeh operacije.<sup>5, 13</sup> Neuspjesi operacije i postoperacijske retrakcije testisa uglavnom su se pripisivali manjku operativne vještine.

Metoda fiksacije testisa u skrotum doživjela je oko 300 različitih modifikacija.<sup>7, 8</sup> Fiksacija testisa u skrotalni džep vrlo je popularna metoda i široko se primjenjuje. S obzirom da se za postoperacijske retrakcije testisa kod primjerno dugačkog funikulusa i dalje okrivljuje loša fiksacija u skrotum, možda je i ova opisana modifikacija doprinos njenom usavršavanju.

Uspoređujući je s drugim tehnikama, uočene su i neke prednosti:

- ne otvara se skrotalni septum,
- izbjegava se postoperacijska asimetrija skrotuma,
- upotrebom resorptivnih šavova izbjegava se nepoželjna reakcija tkiva,
- dugačkim supkutanom ležištem i dvostrukom promjenom toka funikulusa osigurava se fiksacija, a retrakcija testisa je praktički nemoguća.

#### LITERATURA

1. Frey HL, Rajfer J. Incidence of Cryptorchidism. *J Urol Clin North Am* 1982;9(3):327—9.
2. Hadžiselimović F, Herzog B, Seguchi H. Surgical correction of cryptorchidism at 2 years: Electron microscopy and morphometric investigations. *J Pediatr Sur* 1975;10:19.
3. Himman F. Localisation and operation for nonpalpable testes. *J Urol* 1987;30(3):193—8.
4. King LR. Optimal treatment of children with undescended testes. *J Urol* 1984;131(3):734—5.
5. Latimer JK, Smith MA. Scrotal pouch technique. *Urology* 1975; 137:141—3.
6. Leiter E. Editorial Comment. *J Urol* 1984;131(4):729.
7. Pasini M, Bradić I, Batinica S. Naša operativna tehnika i rezultati kod operacije kriptorhizma. *Acta Chir Jugosl* 1972;20:117—29.
8. Perović S. Orchiofuniculolysis et pexia. *Urol Arh* 1982;17:1961—70.
9. Rajfer J. Technique of orchidopexy. *J Urol Clin North Am* 1982; 9(3):421—7.
10. Scott JES. Laparoscopy as an aid in diagnosis and management of the impalpable testis. *J Ped Surg* 1982;17:14.
11. Silber SJ, Cohen R. Laparoscopy for Cryptorchidism. *J Urol* 1980;124(6):928—9.
12. Silber SJ. Testicular Transplantation and Autotransplantation. In: Novic and Straffon. *Vascular Problems in Urology Surgery*. WB Saunders Company 1982;337—49.
13. Williams C. Orchiolysis: Correction of the undescended testicle without fixation. *Br J Urol* 1973;45:437—40.

## **Abstract**

### **APPLICATION OF MODIFIED SCHOEMAKER'S METHOD IN TREATMENT OF CRYPTORCHIDISM**

**Krešimir Franić**  
**Medical Centre Pula**

A modified Schoemaker's method of fixation of orchis into scrotum is presented. The technique is quick, simple and efficacious. Within a four year

period 150 patients with cryptorchidism have been surgically treated in this way. Satisfactory results have been obtained in 145 cases. In five patients the failure was due to a highly placed orchis and post operative atrophy.

---

**Key words:** cryptorchidism, Schoemaker's method, surgery

**Received:** May 22, 1988