

Značenje primarne nestabilnosti u kasnijem razvoju kuka novorođenčeta

Mato Đaković

Medicinski centar Slavonski Brod

Pregled

UDK 617.581-007-053.2

Prispjelo: 1. veljače 1985.

Obrađeni su primarno nestabilni kukovi u novorođenčadi rođene od 1979-1983. godine, koja dospjeva u ortopedsku ambulantu unutar novorođenačke dobi, s pozitivnim nalazom Ortolanijevog ili Palmenovog testa. Svu novorođenčad pregleda tijekom prvih 36 sati života pedijatar neonatolog. U sve djece s primarno nestabilnim kukovima vrši se rent-

genska snimka tijekom 4-tog mjeseca života. Samo u malog broja slučajeva primarna nestabilnost ostaje prisutna i u daljnjem razvoju kuka i označava poremećeni razvoj zgloba (od 2,7—8,6%), a u najvećeg broja dolazi do spontane stabilizacije primarno nestabilnog kuka (od 70,2—84,1%).

Ključne riječi: kuk, novorođenče, primarna nestabilnost.

Prirođena displazija kuka kao najčešća mana lokomotornog sistema u djece, predstavlja u području djelovanja naše službe često veliki medicinski, katkad i socijalni problem. Nažalost, unatoč zadovoljavajućoj organiziranosti i unapređenju postupaka u otkrivanju i liječenju displazije kukova, posljednjih godina ne smanjuje se apsolutni broj ove prirodne mane. Displazija je intrauterini patološki proces koji dovodi do poremećenog razvoja svih mezodermalnih struktura koksofemoralne regije. Nastaje, dakle, u mekim i čvrstim tkivima kuka,^{3, 11, 12} a u oba slučaja može se iskazati određene intenzitetom nestabilnosti kuka. Klinički dijagnostički testovi displazije temelje se upravo na toj nestabilnosti.

Već su odavno riješene dileme o opravdanosti najranijeg otkrivanja i liječenja prirodne displazije kukova.^{4, 10, 11, 12, 14} Prva tri dana postpartalnog života često su jedina prilika da otkrijemo kliničkim pregledom displastični nestabilni zglob, jer klinički dijagnostički testovi nemaju stalno konstantnu vrijednost, pošto se mijenjaju i nestaju, u ovisnosti od promjena osnovnog patološkog supstrata. Zbog samoobrambenog mehanizma čovječjeg organizma, dolazi do skraćivanja adduktornih mišića u regiji kuka i do spontane stabilizacije nestabilnog zgloba, što nas može zavesti u procjeni daljnjeg razvoja ako kuk ne kontroliramo.^{4, 9}

Svaka displazija kuka, pa i ona koja nije liječena, ne mora prijeći u subluksaciju, odnosno luksaciju. Može doći i do spontanog izlječenja.¹⁵ Ipak, važno je naglasiti da se prvi klinički nalaz na kukovima novorođenčeta mora respektirati, pogotovu ako je on pokazivao patološke znakove, pa makar se oni javili i samo jedamput. Potpuno značenje, međutim, klinički znak displastične orijentacije kuka u novorođenčeta, dobiva, ako se taj simptom zadrži i tijekom slijedećih dana, odnosno tjedan iza poroda.

METODE RADA I REZULTATI

Ovim radom pokušao sam ocijeniti značenje primarne nestabilnosti kukova u novorođenčadi kao mogućeg etiološkog faktora kasnijeg nastanka prirođenog iščašenja, a koju pregledava u rodilištu tijekom prvih 36 sati života pedijatar neonatolog. Po otpustu iz rodilišta, djeca s nalazom nestabilnosti na kukovima upućuju se obavezno u ortopedsku

ambulantu, najčešće do kraja trećeg tjedna života.^{6, 8} Ovom obradom obuhvaćena je, međutim, sva ona novorođenčad koja dospjeva u našu specijalističku ambulantu unutar novorođenačke dobi, tj. prvih mjesec dana života s pozitivnim nalazom Ortolanijevog ili Palmenovog testa. Obrađeni su kukovi one novorođenčadi koja je rođena u posljednjih pet godina, tj. od 1979—1983. godine. Rezultati praćenja razvoja primarno nestabilnih kukova prikazani su u **tablici broj 1.**

Prikazan je broj upućenih primarno nestabilnih kukova po godinama. Jasno se vidi (A) da se najveći broj kukova do dolaska u našu ambulantu već stabilizirao i mi nalazimo negativan klinički i rendgenološki nalaz.³ Naime, respektira se prvi nalaz u rodilištu, zbog čega se u sve djece s primarno nestabilnim kukovima tijekom četvrtog mjeseca života obavezno učini rendgenska snimka, jer je rendgenska dijagnoza ipak najegzaktnija.

Samo u malog broja slučajeva (B) primarno otkrivena nestabilnost kukova ostala je prisutna i u daljnjim pregledima koje obavlja ortoped, a rendgenska snimka potvrdila je da se stvarno radi o poremećenom razvoju kuka, što se u ovom prikazu smatra najznačajnijim podatkom. U nekih od takvih kukova, rendgenska snimka je, međutim, pokazivala uredan nalaz (C).

Zbog samoobrambenog mehanizma u izvjesnog broja primarno nestabilnih kukova nastaje i nalazi se na kontrolnom pregledu aduktorna kontraktura (obično nazivana ograničena abdukcija) s pozitivnim i rendgenskim nalazom (D), a da takav klinički nalaz ima relativnu vrijednost,¹¹ prikazano je u tablici (E), gdje je, uz pozitivan klinički nalaz, rendgenski nalaz uredan.

U svakoj, po godinama prikazanoj grupi primarno nestabilnih kukova, nalazi se po koji kuk koji, unatoč urednim kliničkim nalazima na svim pregledima, na rendgenskoj snimci pokazuje određeni stupanj displazije (F), što zahtijeva daljnje pažljivo liječenje, ali i opominje na respekt prema prvom nalazu u rodilištu.

O značenju primarne nestabilnosti kukova u novorođenčadi, odnosno njenoj relativnoj vrijednosti, govori nam također nekoliko rendgenskih snimaka kukova u kojih je kliničkim pregledom u rodilištu primarno otkrivena nestabilnost, a koji se različito razvijaju (**slika 1, 2, 3. i 4.**)

Tablica broj 2. samo potvrđuje poznate činjenice, da se primarna nestabilnost češće nalazi u ženske

TABLICA 1.
Razvoj kliničke i rendgenološke simptomatologije primarno nestabilnih kukova

Godina	Primarno nestabilni							Ukupno pregledano		
		A	%	B	%	C	D		E	F
1979.	38	27	71,5	3	7,8	0	5	2	1	1376
1980.	47	33	70,2	4	8,5	3	2	3	2	1407
1981.	69	50	72,4	6	8,6	1	5	5	2	1284
1982.	37	29	78,3	1	2,7	4	0	1	2	1032
1983.	38	32	84,1	3	7,8	1	0	0	2	992

A: Klinički i rendgenski nalaz uredan
 B: Klinički nestabilnost, rendgenski nalaz displazija
 C: Klinički nestabilnost, rendgenski nalaz uredan
 D: Klinički adduktorna kontraktura, rendgenski nalaz displazija
 E: Klinički adduktorna kontraktura, rendgenski nalaz uredan
 F: Klinički nalaz uredan, rendgenski nalaz displazija

TABLICA 2.
Prikaz primarne nestabilnosti prema spolu i strani

Godina	Primarno nestabilni					
		Muški	Ženske	Desno	Lijevo	Obostrano
1979.	38	7	31	6	29	3
1980.	47	8	39	6	39	2
1981.	69	9	60	13	54	2
1982.	37	6	31	13	20	4
1983.	38	2	36	13	22	3

novorođenčadi i na lijevom kuku. U ovoj obradi nisu obuhvaćena ona djeca u kojih je poremećeni razvoj kuka otkriven prvi puta tek pri dolasku u našu ambulantu, a u kojih je raniji nalaz navodno bio uredan ili nama nepoznat.

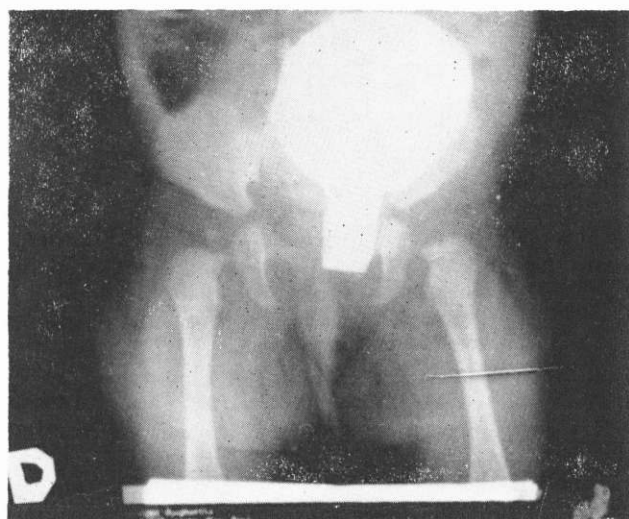RASPAVA

Prirodna displazija kuka u novorođenčeta dinamički je patološko-anatomska proces. U određenom času patološko stanje zgloba može se preciznije odrediti, služeći se dijagnostičkim testovima koji označavaju različite stupnjeve nestabilnosti, ali razvoj patološkog procesa mora se pratiti da bi se postavila konačna i točna dijagnoza.

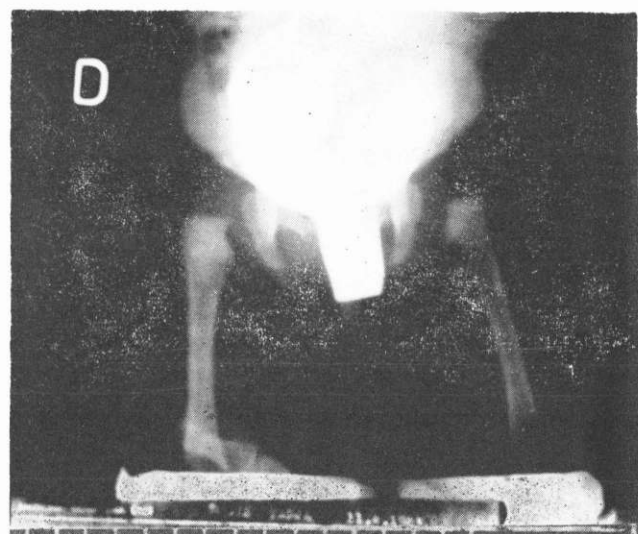
Period najveće nestabilnosti zgloba kuka fetusa je između 6. i 12. tjedna intrauterinog života, u doba endokrinih mijena. Andren i Borglin u svojim radovima 1961. godine¹ razrađuju teoriju o nastanku nestabilnosti dječjih kukova zbog prisustva estrogenih hormona majke u trudnoći. Ubrzo, 1968. godine, ovu teoriju opovrgavaju Blair, Bell, Lorraine i drugi.¹² 1972. godine japanski autor Yamamuro¹⁶ dolazi do zaključka da 90% nestabilnih kukova u novorođenčadi postaju stabilni ukoliko se kuku i koljenu poslije poroda ne dozvoljava potpuna ekstenzija, nego im se kukovi zadržavaju u von Rosenovim udlagama, Pavlikovim remencima ili terapeutskim abdukcionim gaćicama. Ako su kuk i koljeno stalno u ekstenziji, kao što je to u one djece koja se ne povijaju široko ili se povijaju s ispruženim nožicama, do spontane stabilizacije dolazi samo u 50% slučajeva. Slične rezultate Yamamuro i grupa autora dokazuju na štakorima imobilizacijom straznje noge.¹⁵ Wilkinson je 1972. godine izvijestio da se čak u 80% slučajeva javlja nestabilnost kukova u novorođenčadi ako je u uterusu prekasno došlo do savijanja nožica.¹⁶

Poremećaj ili nesklad u djelovanju bioloških aktivnih i mehaničkih pasivnih sila dovodi do poremećenog razvoja kuka, odnosno do gubitka kongruencije zgloba.

U našem radu primjenjujemo najranije liječenje, odnosno neposrednu sekundarnu profilaksu displazije kuka, temeljenu na intenciji stabilizacije displastičnog nestabilnog zgloba kuka u najbolje us-



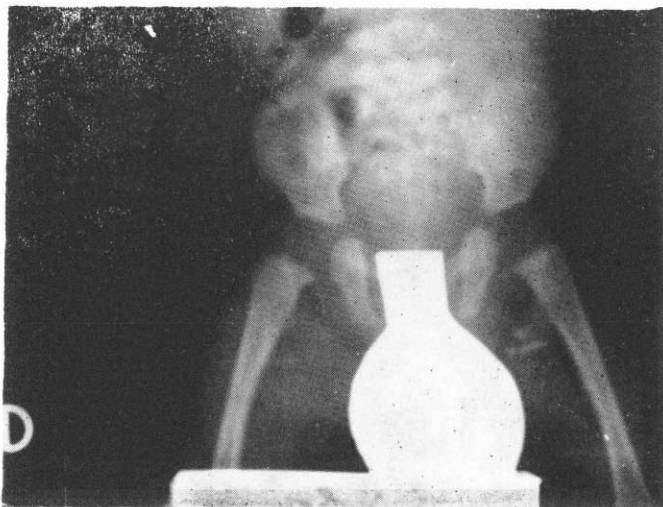
SLIKA 1.
Primarno nestabilan lijevi kuk. Kontrolni klinički pregledi pokazali su uredan nalaz. Rendgenski nalaz pokazuje displaziju lijevo.



SLIKA 2.
Primarno nestabilan lijevi kuk. Na kontrolnim kliničkim pregledima uredan nalaz. Rendgenski nalaz pokazuje displaziju i subluksaciju lijevo.

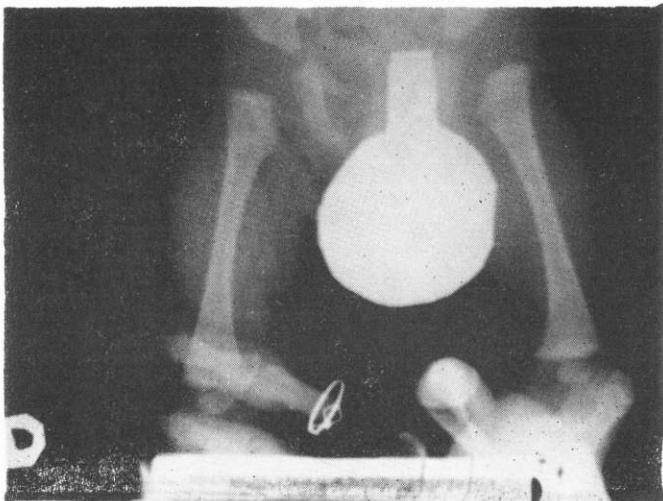
mjenom položaju glavice bedrene kosti u acetabulumu, te što ranijoj mobilizaciji stabiliziranih kukova^{2, 7, 13} primjenom širokog povijanja s 3 pelecice već u rodilištu, terapeutskim abdukcionim gaćicama ili i drugim abdukcionim pomagalicama, ovisno o težini slučaja. Statistike pokazuju da se u najranije započetom liječenju potpuno izlječenje postiže u 89-98% slučajeva.¹⁴

Možda bismo mogli posumnjati u incidenciju primarne nestabilnosti kukova u rodilištu zbog nepotpune tehnike i nedovoljnog iskustva u interpretaciji testova nestabilnosti, ali treba se pridržavati pravila da nestabilnim moramo smatrati svaki onaj kuk u koga se makar jedamput našao preskok, pa makar ga se više i ne moglo izazvati.⁹



SLIKA 3.

Primarno nestabilan lijevi kuk. Na kontrolnim kliničkim pregledima našla se također nestabilnost lijevog kuka. Rendgenski nalaz, međutim, uredan.



SLIKA 4.

Primarno nestabilan desni kuk. Na kontrolnim kliničkim pregledima našla se također nestabilnost desnog kuka. Rendgenski nalaz pokazuje ipak subluksaciju lijevo.

ZAKLJUČAK

Međusobni odnos sagitalne ravnine čašice zgloba (inklinacija) i gornjeg dijela bedrene kosti (anteverzija), te koordinacija pokreta od odlučujuće su važnosti za dobru kongruenciju, odnosno stabilnost zgloba kuka i njegov daljnji razvoj.

Značenje primarne nestabilnosti u kasnijem razvoju kuka u novorođenčadi ima relativne vrijednosti.³

Adaptacija na uvjete postpartalnog života novorođenčeta i osiguravanje integriteta zglobu dobro usmjerenim položajem glavice femura u čašici dovodi u najvećeg broja slučajeva do brze stabilizacije primarno nestabilnih kukova u novorođenčadi. Za daljnji pravilni razvoj kuka veliku važnost ima provokativno centrirano gibanje. Samo u malog broja kukova primarna nestabilnost u kasnijem raz-

voju dovodi do poremećenog razvoja zgloba. Pojava neočekivanih nalaza, odnosno povremena nepodudarnost kliničkih i redgenoloških nalaza, što je prikazano u tablici 1., ostavlja široke mogućnosti pokušaja otkrivanja novih dijagnostičkih testova, po kojima bi se odmah po rođenju moglo primarno nestabilne kukove podijeliti na one kojima je liječenje potrebno, od onih kojima to nije, jer ionako dolazi do spontane stabilizacije.

LITERATURA

1. *Andren L, Borglin NE.* Acta Endocrinol 1961; 37:423.
2. *Barlow TG* Early Diagnosis and Treatment of the Congenital Dislocation of the Hip. J Bone Joint Surg 1962; 44-B:292.
3. *Beighton P, Grahame R, Bird H.* *Hypermobility of joints.* Springer Verlag Berlin, Heidelberg, New York 1983; 87.
4. *Brečelj B.* Kongenitalna displazija kuka. Konačni izvještaj projekta, Ortopedska klinika Ljubljana 1973.
5. *Carter CO, Wilkinson J.* Persistent Joint Laxity and Congenital Dislocation of the Hip. J Bone Joint Surg 1964; 46-B:40.
6. *Đaković M.* Vrijednost terapijskih abdukcionijskih gaćica u stabilizacionom liječenju displastičnih luksabilnih kukova. Magistarski rad, Zagreb, 1981.
7. *Fredensborg N.* Congenital Dislocation of the Hip. Results of Early Diagnosis and Treatment in Malmö. Int Orthop (SICOT) 1977; 1:101.
8. *Hanson G.* Screening of children with congenital dislocation of the hip joint on the maternity wards in Sweden. J Pediatr Orthop 1983; 3:271.
9. *Mac Kenzie IG.* Problems encountered in the early diagnosis and management of congenital dislocation of the hip. J Bone Joint Surg 1981; 63-B:38.
10. *Margetić B.* Neonatalni klinički znaci anomalnog kuka. Med. Vjesn. 1983; 15 (3-4):101.
11. *Matasović T.* Displazija kuka novorođenčeta. Jug Pedijat 1973; 16:37.
12. *Matasović T.* Laksitet i displazija zgloba kuka. Radovi Med. Fak. 1975; 23:33.
13. *Matasović T.* Naglašena potreba gibanja pri normalnom rastu i razvoju, sprečavanje displastičnog deformiranja i ranom liječenju luksacijske anomalije kuka. Liječ. Vjesn. 1981; 103:92.
14. *Pajić D.* Prvi znaci luksantne anomalije kuka novorođenčeta i njihova prognostičko dijagnostička vrednost. Doktorska disertacija, Novi Sad 1974.
15. *Soč F.* Spontana izlječenja urođenih subluksacija i luksacija kuka. Acta Orthop Yugosl. 1971; 2-3:215.
16. *Yamamuro T, Hama H, Takeda T, Shikata J, Sanada H.* Biomechanical and Hormonal Factors in the Etiology of Congenital Dislocation of the Hip Joint. Int Orthop (SICOT) 1977; 1:231.

Abstract

THE IMPORTANCE OF PRIMARY INSTABILITY IN LATER DEVELOPMENT OF THE HIP JOINT IN NEWBORN INFANTS

Mato Đaković

Department of Orthopaedics, Medical Centre,
Slavonski Brod

The treatment of primarily unstable hips in newborn infants born from 1979 to 1983, who were brought to orthopaedic clinic, within the neonatal age with Ortolani or Palmen test positive is presented. The pediatrician-neonatologist checks all the chil-

dren during the first 36 hours of their life. In all newborns with primarily unstable hips an x-ray is taken during their fourth month. Only in a small number of cases the primary instability remains present also in further development of the hip and indicates to a defective development of the joint (from 2.7 to 8.6%) and in most cases it comes to spontaneous stabilisation of a primarily unstable hip (from 70.2 to 80%).

Key words: hereditary dysplasia, primary instability

Received: February 1, 1985