

## Vrijednost rane orhiektomije u liječenju metastatskog karcinoma prostate s opstrukcijom uretera

Krešimir Franić, Vladimir Fedel i Igor Povržanović

Medicinski centar Pula

Stručni rad

UDK 616.65-006.6-089

Prispjelo: 4. siječnja 1987.

Prikazana su 4 bolesnika s metastatskim karcinomom prostate i opstrukcijom intramuralnog uretera. U jednom slučaju opstrukcija je bila obostrana. U svih bolesnika radilo se o anaplastičnom karcinomu prostate. U bolesnika s obostranom opstrukcijom uretera, nakon estrogenske terapije i

transuretralne resekcije (TUR) vrata mjehura i dijela prostate, nije postignuta remisija bolesti. Tri bolesnika s jednostranom opstrukcijom uretera liječena su ranom orhiektomijom. U sva tri bolesnika postignuta je remisija bolesti uz znatno smanjenje hidronefroze.

**Ključne riječi:** karcinom prostate, opstrukcija uretera, orhiektomija

Prostatična anatomska kapsula predstavlja značajnu barijeru širenju tumora. Kapsularna penetracija tumorom pogoršava prognozu bolesti.<sup>11</sup> Lokalno, ekstrakapsularno širenje tumora odvija se u uretru, vrat mjehura, vezikule i trigonum. Nerijetko se viđaju i opstrukcije jednog ili oba uretera u intramuralnom ili jukstavezikalnom dijelu.<sup>4</sup>

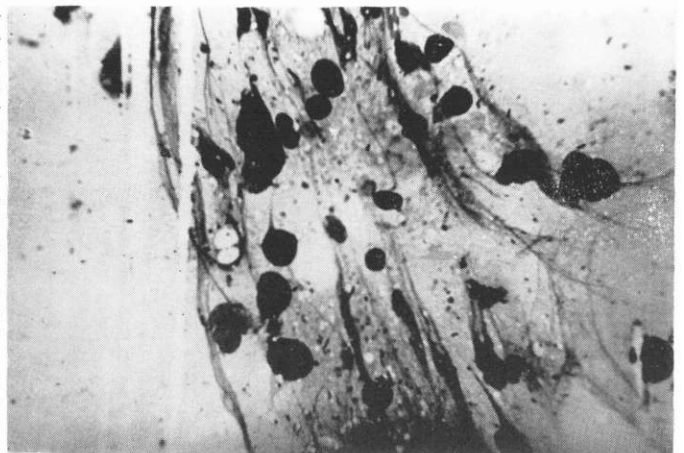
Procjena statusa gornjeg urinarnog trakta temeljna je u svih bolesnika sa karcinomom prostate. Lokalno širenje prostatičnog karcinoma može uzrokovati ureteralnu opstrukciju mehaničkom kompresijom uretera ili funkcionalnom opstrukcijom njegovih stijenke.<sup>8</sup> Michigan i Catalonia pokazuju, da se ureteralna opstrukcija pojavljuje u 10% bolesnika sa karcinomom prostate koji je slabo diferenciran ili anaplastičan. Većina takvih bolesnika nalazi se u D-stadiju bolesti i pokazuju znakove metastatskih promjena (povišenje vrijednosti serumske kisele fosfataze, metastatske limfne čvorove i koštane metastaze).<sup>10</sup>

Iako je liječenje takvih bolesnika uvijek palijativno, kliničari smatraju da se optimalni palijativni efekt postiže ranom orhiektomijom. Brzina regresije i trajanje remisije važni su faktori u procjeni efikasnosti liječenja. Bolesnici liječeni u ranoj fazi opstrukcije uretera, bolje reagiraju na terapiju.<sup>3, 10</sup>

### PRIKAZ BOLESNIKA

Na našem su odjelu u periodu od 1980. do 1987. godine liječena 23 bolesnika s metastatskim karcinomom prostate. U 10 bolesnika radilo se o slabo diferenciranom ili anaplastičnom karcinomu. Biopsijski materijal prostate dobiven je transrektalnom aspiracijskom biopsijom (slika 1.). 4 bolesnika su u trenutku dijagnoze anaplastičnog karcinoma pokazivala urografske znakove opstrukcije intramuralnog uretera (slika 2, 3.). U jednog bolesnika se radilo o obostranoj opstrukciji uretera s opstruktivnim tegobama mokrenja i posljedičnom retencijom urina. Vrijednosti serumskog kreatinina i ureje bili su povišeni. Sonografija jetre sugerirala je difuzne metastatske promjene u parenhimu, a scintigrafija kosti pokazala je multipla mjesta patološkog nakupljanja aktivnosti u području zdjelice.

Ostala 3 bolesnika imala su jednostranu opstrukciju uretera s posljedičnom hidronefrozom. Nisu imali opstruktivnih tegoba mokrenja niti retencije



SLIKA 1.

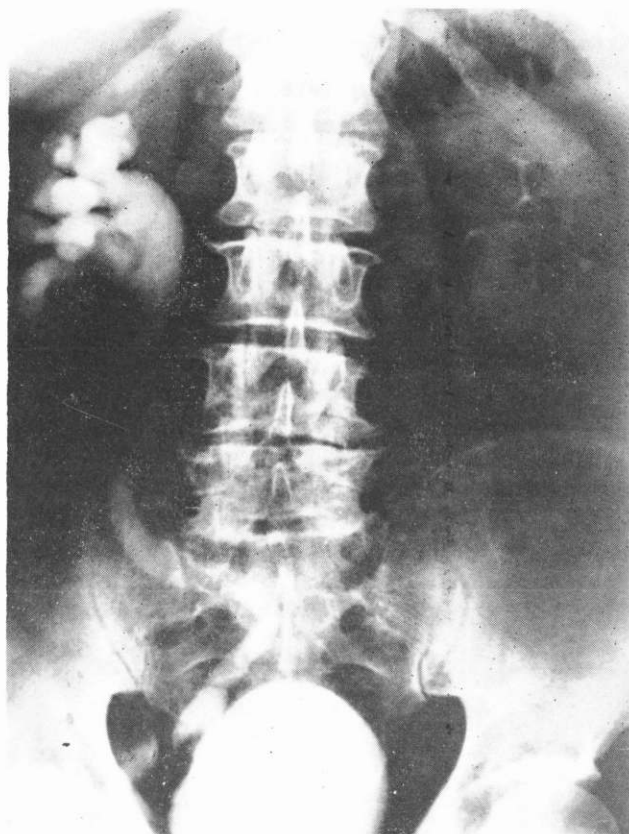
Citologija: anaplastični karcinom velikih stanica

urina. Vrijednosti alkalne i kisele fosfataze bile su diskretno povišene. Hormonski status bolesnika, određen RIA metodom, pokazivao je blago povećanje androgena (testosteron). Scintigrafija kosti pokazala je patološko nakupljanje aktivnosti u području rebra, lopatice i LS segmenta kralježnice.

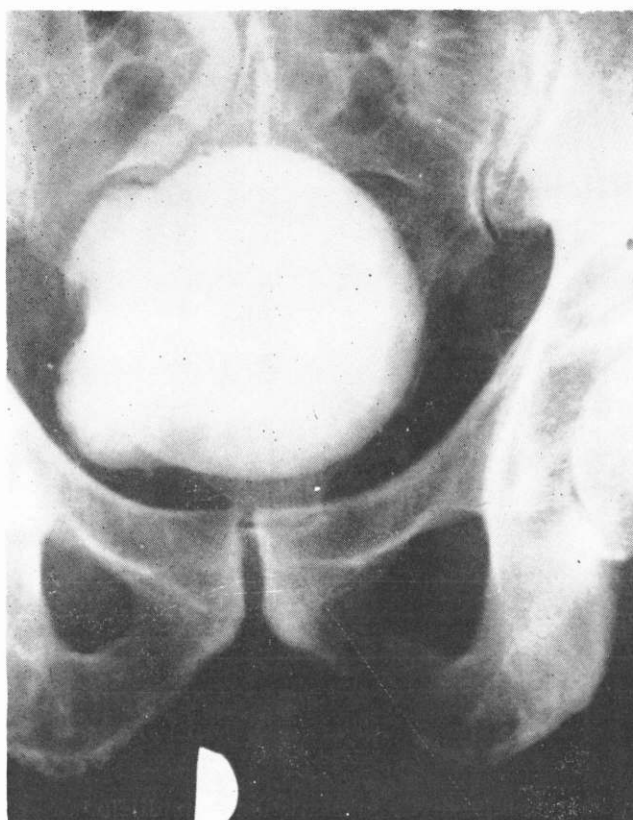
U bolesnika s obostranom opstrukcijom uretera primijenjena je estrogenska terapija i transuretralna resekcija vrata mjehura i dijela prostate u svrhu održavanja »vodenog puta« i poboljšanja funkcije bubrega. 12 tjedana nakon početka terapije, u bolesnika nije došlo do remisije bolesti i daljnje liječenje je nastavljeno Estracytom.

U 3 bolesnika s jednostranom opstrukcijom uretera učinjena je obostrana supkapsularna orhiektomija. 12 tjedana nakon orhiektomije u sva tri bolesnika došlo je do znatnog smanjenja hidronefroze, koju smo pratili ultrazvučno (slika 4.). Šesti mjeseci nakon orhiektomije, scintigram kosti nije pokazao novih metastatskih žarišta. 12 mjeseci nakon orhiektomije, sonografija bubrega je u sva tri bolesnika praktički uredna.

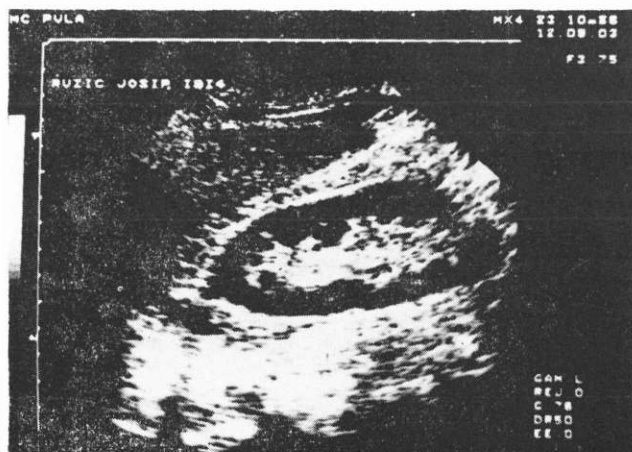
Hormonski status bolesnika određen RIA metodom pokazao je pad vrijednosti testosterona, dok



**SLIKA 2.**  
Ekskretorna urografija sa znakovima ureterohidronefroze



**SLIKA 3.**  
Ekstrakapsularno širenje tumora prostate s infiltracijom intramuralnog uretera



**SLIKA 4.**  
Ultrazvuk desnog bubrega

je kisela prostatična fosfataza (PAP), određena također RIA metodom, pokazala postepeni pad vrijednosti.

Bolesnici se prema objektivnim kriterijima NPCP-a (National Prostatic Cancer Project) nalaze u stadiju objektivne stabilnosti. U njih je liječenje nastavljeno antiandrogenima (Androcur).

#### RASPRAVA

Poznato je da je liječenje uznapredovalog karcinoma prostate s hormonima ili kastracijom samo

paliativno, iako ponekad u bolesnika ostaju dugogodišnje remisije bolesti.<sup>15</sup> Takav postupak je u početku liječenja vrlo efikasan u eliminiranju svih simptoma bolesti u približno 70% bolesnika.<sup>15</sup> U slučaju hormon-rezistentnih tumora primjenjuje se kemoterapija, poslije koje se poboljšanje subjektivnih tegoba, uključujući i gubitak boli, može očekivati u oko 30-40% bolesnika.<sup>9</sup>

Opstrukcije vrata mjehura i uretera mogu se znatno smanjiti ili potpuno nestati nakon orhiektomije. U seriji slučajeva objavljenih u literaturi, ureteralna opstrukcija se smanjuje nakon orhiektomije u 88% slučajeva, dok se poboljšanje pojavljuje u 17% slučajeva nakon estrogenske ili samo antiandrogene terapije.<sup>10</sup>

Prednost orhiektomije nad estrogenskom terapijom je njena jednostavnost izvođenja i sigurnost u redukciji plazma testosterona do minimalne vrijednosti od 50 ng/ml.<sup>14</sup> Posebna prednost je u tome što ne uzrokuje ginekomastiju i kardiološke i vaskularne komplikacije kao što su plućne embolije, duboke venske tromboze, infarkte miokarda i cerebralna krvarenja. Veliki rizik smrtnosti prilikom estrogenske terapije je u prvoj godini liječenja.<sup>5</sup>

Schmidt preporučuje ekstrakapsularnu metodu obostrane orhiektomije, iako postoje izvještaji u literaturi da se kastracijska razina testosterona može postići intrakapsularnom ili supkapsularnom orhiektomijom. Poneki neuspjeh u liječenju orhiektomijom neki tumače lošom stranom supkapsularne metode, koja potencijalno ostavlja nešto Leydigovih stanica koje mogu nastaviti funkciju i producirati androgen.<sup>5, 14, 16</sup>

Mnogi bolesnici koji su još potentni, odbijaju orhiektomiju. Rezultati istraživanja pokazuju da oko 50% bolesnika sa karcinomom prostate, koji

su bili potentni, nakon orhiektomije postaju impotentni.<sup>16,17</sup> Preporuka NPCP (National Prostatic Cancer Project) je da hormonalnu terapiju treba odgoditi u bolesnika koji je seksualno potentan i asimptomatičan, dok se simptomi bolesti ne pojave. Svakako treba učiniti orhiektomiju u bolesnika koji je simptomatičan ili ima znakove opstrukcije uretera.<sup>12,13</sup>

U slučaju opstrukcije uretera, liječenje bolesnika ovisi o ozbiljnosti bubrežnog oštećenja i hormonalne senzitivnosti tumora. Vrlo je važno praćenje stupnja opstrukcije, ponavljanjem renograma ili ultrazvučnom pretragom.<sup>6</sup> Kod obostrane progresivne opstrukcije uretera, važno je odlučiti kada, eventualno, operacijski intervenirati ili ostaviti bolesnika da umre u uremiji.

Važni faktori pri odluci su dob i status bolesnika, trajanje bolesti, staging i grading tumora.

Bolesnik sa opsežnim metastazama u kostima i parenhimnim organima nije kandidat za derivaciju urina.<sup>2</sup> Podaci iz literature govore da je vremenska razlika u preživljenju između operiranih i neoperiranih bolesnika gotovo zanemariva.

Nemogućnost egzaktnog kvantitativnog određivanja širenja i progresije bolesti, glavni je limitirajući faktor u procjeni uznapredovalog karcinoma prostate. Kisela prostatična fosfataza (PAP), najmjerodavniji je tumor marker za prostatični karcinom. Specifični imunoassay za kiselu prostatičnu fosfatazu pokazuje najranije i najosjetljivije podatke o progresiji ili remisiji bolesti.<sup>4,7</sup>

#### ZAKLJUČAK

Rana orhiektomija efikasna je palijativna metoda liječenja u slučaju metastatskog karcinoma prostate. Ako se radi o hormon-senzitivnim tumorima, remisije bolesti mogu potrajati i nekoliko godina. Prednost kirurške kastracije je u tome što ne uzrokuje ginekomastiju i kardiovaskularne komplikacije, kojima su izloženi bolesnici liječeni estrogenima.<sup>14</sup> Osobito je efikasna u slučaju ureteralne opstrukcije, gdje za kratko vrijeme dovodi do smanjenja ili potpunog nestanka hidronefroze.<sup>16</sup>

Liječena su 4 bolesnika s metastatskim karcinomom prostate i opstrukcijom uretera. U jednog bolesnika, s obostranom opstrukcijom uretera, proveli smo liječenje estrogenima i TUR-om vrata mje-

hura i dijela prostate. U tog bolesnika nismo postigli remisiju bolesti. U 3 bolesnika s jednostranom opstrukcijom uretera primijenili smo obostranu supkapsularnu orhiektomiju, neposredno nakon dijagnoze bolesti. Remisiju smo postigli u sva tri bolesnika, već kod prve procjene odgovora na terapiju. Stupanj opstrukcije i veličinu hidronefroze pratili smo ultrazvučno svaka 3 mjeseca. U sva tri bolesnika imali smo znatno smanjenje hidronefroze. Parametri procjene efikasnosti liječenja prema NPCP-u sugeriraju stadij objektivne stabilnosti.

#### LITERATURA

1. *Arnheim FK.* Carcinoma of the prostate: A study of the post-mortem findings in one hundred and seventy — six cases. *J Urol* 1948; 60:599-603.
2. *Brin EN, Schiff M, Ewiss RM.* Palliative urinary diversion for pelvic malignancy. *J Urol* 1975; 113 (6):619-21.
3. *Catalona WJ, Scott WW.* Carcinoma of the prostate: A review. *J Urol* 1978; 119:1-2.
4. *Cooper JF, Fotti A, Herschmen HH, Finkel W.* A solid phase radioimmunoassay for prostatic acid phosphatase. *J Urol* 1978; 119:388-92.
5. *Elder JS, Catalona WJ.* Management of newly diagnosed metastatic carcinoma of the prostate. *Urol Clin North Am* 1984; 11(2):283-95.
6. *Fučkar Z, Peterković Vj, Aničić M, Tićac T.* The value of ultrasound in obstructive uropathies. *Urologia* 1980; 5:875-8.
7. *Kraljić I.* Rana dijagnostika i evaluacija hormonske terapije karcinoma prostate mjerenjem hormona i enzima u cirkulaciji i tkivu. Disertacija, Medicinski fakultet Zagreb, 1984.
8. *Khan AU, Utz DC.* Clinical management of carcinoma of prostate associated with bilateral ureteral obstruction. *J Urol* 1975; 113(6):816-9.
9. *Lepor M, Ross A, Walsh PC.* The influence of hormonal therapy on survival of men with advanced prostatic cancer. *J Urol* 1982; 128:335-8.
10. *Michigan S, Catalona WJ.* Ureteral obstruction from prostatic carcinoma: Response to endocrine and radiation therapy. *J Urol* 1977; 118(5):733-8.
11. *Mostofi FK.* Grading of prostatic carcinoma. *Cancer Chemother* 1975; 59:111-7.
12. *Nelson HS, Gerald PM.* Participants in the National Prostatic Cancer Project. Criteria for evaluating patient responses to treatment modalities for prostatic cancer. *Urol Clin North Am* 1984; 11(2):337-42.
13. *Resnick MI.* Noninvasive technique in evaluating patients with carcinoma of the prostate. *Urology* 1981; 17 (supl):25-9.
14. *Schmidt JD.* The patient, disease status and treatment options for prostatic cancer: stages D<sub>1</sub> and D<sub>2</sub>. *Prostate* 1983; 4:493-4.
15. *Stamey TA.* Cancer of the prostate. *Monogr Urol* 1982; 3:65-94.
16. *Van Aubel OGM, Hoekstra WJ, Schröder FH.* Early orchiectomy for patients with stage D<sub>1</sub> prostatic carcinoma. *J Urol* 1985; 134:292-4.
17. *Vučković I.* Problemi terapijskog pristupa. U: *Rak prostate. Zbor liječnika Hrvatske, Zagreb* 1985; 55-61.

#### Abstract

#### THE VALUES OF AN EARLY ORCHIECTOMY IN THE TREATMENT OF METASTATIC CARCINOMA OF THE PROSTATIC GLAND WITH OBSTRUCTION OF URETHER

Krešimir Franić, Vladimir Fedel and  
Igor Povrzanović  
Medical Centre Pula

Four patients with metastatic carcinoma of the prostatic gland and the obstruction of the intramural urether have been presented. In one case the obstruction was on both sides. In all patients it was the anaplastic carcinoma of the prostatic

gland. In patients with the obstruction of the urether on both sides, after the estrogenic therapy and transurethral resection of the neck of the bladder and part of the prostatic gland no remission was achieved. Three patients with the obstruction of one side of the urether were treated by an early orchiectomy. In all three cases the remission was achieved with a considerable lessening of hydronephrosis.

**Key words:** carcinoma of the prostatic gland, obstruction of the urether, orchiectomy

Received: January 4, 1987