

## Acanthosis nigricans maligna u sklopu Wilmsovog tumora

Petar Šarinić, Željko Štenger,  
Azra Hadžikadunić, Milutin Kutlić i  
Radosava Spasojević

Medicinski centar »23. avgust« Doboj  
i Opća bolnica Osijek

Prikaz bolesnika

UDK 616-006.6-07:616.6

Prispjelo: 1. travnja 1987.

**Autori postavljaju pitanje kada inspekcijom uočene promjene na habitusu i koži trebaju pobuditi sumnju na postojanje anomalija i bolesti urogenitalnog sustava.**

**Zatim govore o takvim stanjima, a posebice se osvrću na udruženost Wilmsovog tumora i acantho-**

**sis nigricans maligna (ANM). Nadalje je dat opći pregled osobina te paraneoplastične dermatoze i dječjeg nefroblastoma. Također se govori o promjenama na oku u nekih bolestima, posebice Wilmsa i kod ANM-a. Kao prvi, podrobnije izvještavaju o bolesnici staroj 22 godine sa Wilmsovim tumorom, uz istovremeno postojanje ANM-a.**

**Ključne riječi:** acanthosis nigricans maligna, Wilmsov tumor

Veliki napredak medicinske tehnologije imao je i loših posljedica: oslabljen je neposredni kontakt između bolesnika i liječnika, a samim time zanemaren i fizikalni pregled bolesnika. Bez sumnje, zauvijek je prošlo vrijeme naših prethodnika koji su, zahvaljujući izuzetnom daru zapažanja, izuzetnoj sposobnosti fizikalnog pregleda i velikom iskustvu, postavljali dijagnozu na prvi pregled. Ostalo je, ipak, još mnogo oboljenja na koje nam temeljiti inicijalni fizikalni pregled može ukazati na osnovnu bolest. To se odnosi npr. na bolesti urinarnog trakta, povezane s nekim vanjskim znakovima, kao što su Zellwegerov sindrom,<sup>1,2</sup> prunedelny sindrom,<sup>3</sup> Potterov sindrom i drugi.<sup>3,5</sup>

Te su promjene na tijelu, makar bile i vrlo diskretne, dobar putokaz do opsežnih promjena urogenitalnog trakta. Inspekcijom uočene promjene na oku mogu također pobuditi u znalca sumnje o postojanju tumora bubrega ili kongenitalnih promjena urotakta. Još 1881. godine tvrdio je Ignaz von Peczdy, u svojoj knjizi, da se mnoge bolesti organizma manifestiraju na oku i da je šarenica ogledalo čitavog tijela. Danas sasvim sigurno znamo da kod egzofthalmusa, plavih sklera, ukočenih zjenica, aniridije — treba pomišljati na Morbus Basedow, Osteogenesis imperfecta, Lues, odnosno Wilmsov tumor i da te bolesti, kao i toksoplazmoza, rubeola, M. Addison, M. Wilson i druge — imaju svoj »odsaj« na oku, pa je tako, na primjer, kongenitalna aniridija mnogo češća u slučaju Wilmsovog tumora nego li u zdrava djeteta.

Godine 1614. Santorio (1561—1636) u »De medicina statica«<sup>15</sup> je upozorio na povezanost kože i unutrašnjih organa, a dugogodišnji predstojnik Klinike za kožne bolesti u Zagrebu, profesor Kogoj, je 1929. godine istakao da nam »i koža može biti ogledalo zbivanja u tijelu, odnosno, da se patološke promjene kod tzv. bolesti kože odigravaju u unutrašnjosti tijela«.<sup>16</sup> Prije devedeset godina (1893) upozorio je Darier<sup>17</sup> na istodobnu pojavu kožne manifestacije i tumora želuca.

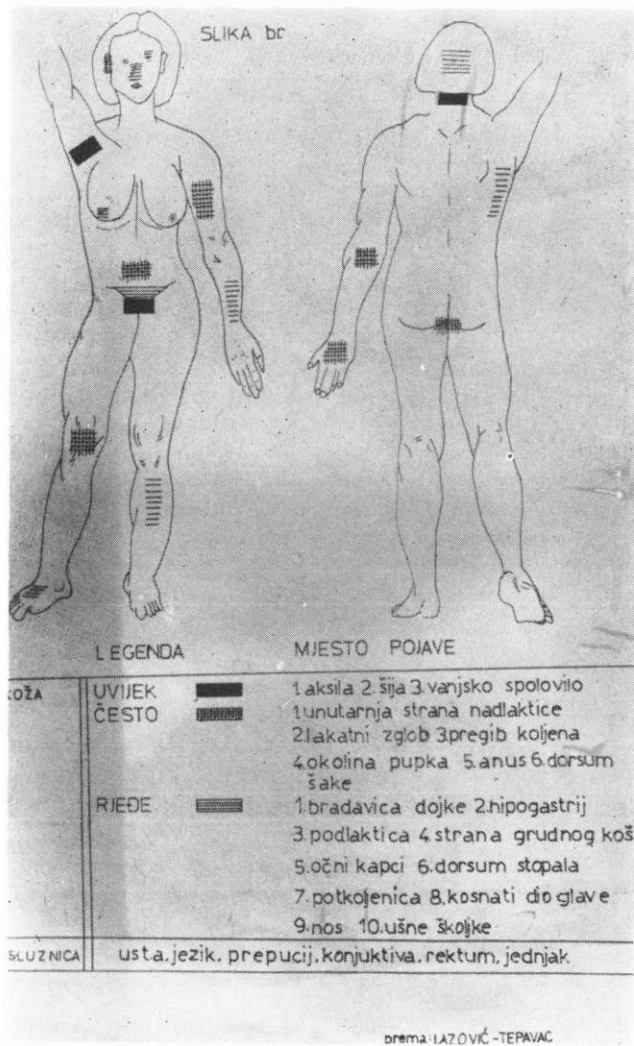
U literaturi su opisane kožne promjene istovremeno s bolestima urotakta, kao M. Bourneville-Pring kod tumoroidnih promjena bubrega,<sup>6</sup> epidermalni nevus sindrom kod miosarkoma mokraćnog mjehura,<sup>7</sup> pigmentni nevus kod Wilmsa<sup>18</sup> i crna akantoza kod tumora prostate.<sup>7,17</sup> Acanthosis nigricans maligna (ANM) je jedna od 43 paraneoplastične dermatoze, a javlja se najčešće u starijim godi-

nama, pa se nazivala i adultorum.<sup>7,19</sup> Asocijacija dermatoze sa tumorom je direktno proporcionalna starosti bolesnika.<sup>17</sup> Kožne manifestacije su karakterizirane tipičnim izgledom (niz sitnih zrnaca, bradavica, resica i šiljaka, koje su smeđe do crno pigmentirane tvorbe)<sup>20</sup> i tipičnom lokalizacijom (slika 1).<sup>7</sup> Tvorba se može javiti i prije manifestacije tumora (17%) ili tek nakon njegova nastanka (22%), ali se ponajčešće pojavljuje istovremeno s tumorom (61%).<sup>7</sup> Sama bolest je rijetka, ali razmjerno česta kod malignih tumora, posebice želuca. Kako se u velikom broju slučajeva ANM nađu maligni tumori, treba svakog bolesnika promatrati kao potencijalnog nosioca karcinoma,<sup>17</sup> a posebice gastrointestinalnog trakta i respiratornog sustava,<sup>7</sup> te izvršiti detaljan pregled, odnosno provoditi stalni nadzor. Nosioci ANM imaju lošu prognozu i nakon utvrđivanja dijagnoze, dvije godine preživi tek svaki deseti bolesnik.<sup>17</sup> Do ponovnog pojavljivanja kožnih promjena, iščezlih nakon odstranjenja tumora, dolazi jedino zbog udruženosti ANM s tumorom prostate.<sup>7,17</sup> Ta spoznaja zahtijeva digitorrektalne kontrole tih bolesnika. Koliko smo uspjeli saznati,<sup>21,22,23</sup> do sada nije niti jednom opisana udruženost tumora parenhima bubrega s ANM-om.<sup>21,22,23</sup> Takozvani Wilmsov tumor, nefroblastom, odnosno tumor bubrežnog parenhima djece, opisan je prvi put 1899. godine.<sup>6,25,26</sup>

Osim klasične i svima poznate kliničke slike, uz Wilmsov se tumor često nalazi mikrocefalija, retardacija, hemihipertrofija tijela, hipospadija, hemangiomi, multipli pigmentni nevus<sup>3,5,18</sup> i, kao što ćemo vidjeti, ANM uz poznati tumorozni sindrom bubrega. Prognoza je ovisna o starosti djeteta i stadiju razvitka bolesti. Što je dijete mlađe, poglavito unutar prvih 18 mjeseci,<sup>6</sup> a tumor ograničen, bez prodora u okolinu ili krvne žile i bez metastaza, prognoza je bolja.

### PRIKAZ SLUČAJA

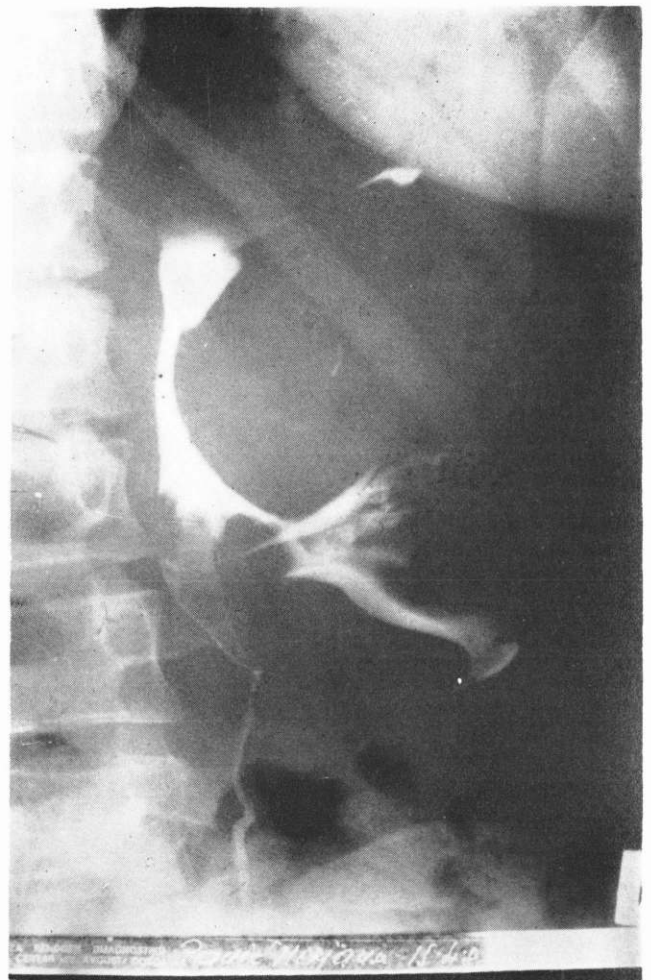Bolesnica stara 22 godine, rođena je 15. 3. 1958. godine, primljena je u Službu za urologiju Medicinskog centra Doboj 9. 4. 1980. godine, u lošem općem stanju, s bolovima u obim slabinama i desnoj nazi, te makrohaturijom unazad 20 dana. Cijela lijeva slabina ispunjena je tumoroznom tvorbom. Retrogradna pijelografija lijevo: veliki tumor bubrega koji prodire u pijelon (slika 2). Na koži



SLIKA 1.

Tipična lokalizacija kožnih promjena kod acanthosis nigricans maligna (ANM)

aksila, grudi, ingvinalnih regija, oko umbilikusa, na bokovima i leđima nalaze se tipične promjene za ANM (slika 3 i 4). 17. 4. 1980. godine odstranjen je veliki lijevi bubreg, sav prožen tumorom. Za vrijeme operacije vizuelno i palpatorno isključen je tumor želuca, uterusa i ovarija. Uz nefrektomiju urađena je biopsija kože u donjem dijelu operativnog reza. Patohistološki nalaz tkiva bubrega i tumorozne mase glasi: Nephroblastoma (Wilmsov tumor); broj 1697/80 — u komadiću bubrega, kao i veni renalis, tumorsko tkivo čini gusta masa pretežno jednoličnih stanica koje stvaraju rozete, međutim, u materijalu broj 1 vide se i glomeruli koji nemaju tipičnu sliku pravih zrelih glomerula. Osim toga, stroma između stanica je rahla s vretenastim stanicama. Ovaj histološki nalaz odgovara **nephroblastomu** (Wilmsov tumor). U komadiću kože nema znakova za morfološke promjene (Potpis: Dr. M. Dominis iz bolnice »Dr Ozren Novosel«). Pošto u komadiću kože nisu nađene morfološke promjene, 6. 5. 1980. godine ponovljena je biopsija kože aksile i utvrđena je ANM: broj 1891/80 — patološko-anatomska dijagnoza: Acanthosis nigricans. Koža i potkožno tkivo, epidermis je papilarno zadebljan, papile se poput prstiju izdižu iznad površine epidermisa, a u udubinama između papila nalazi se obilno keratina. Vrlo oskudno pigmenta u bazal-



SLIKA 2.

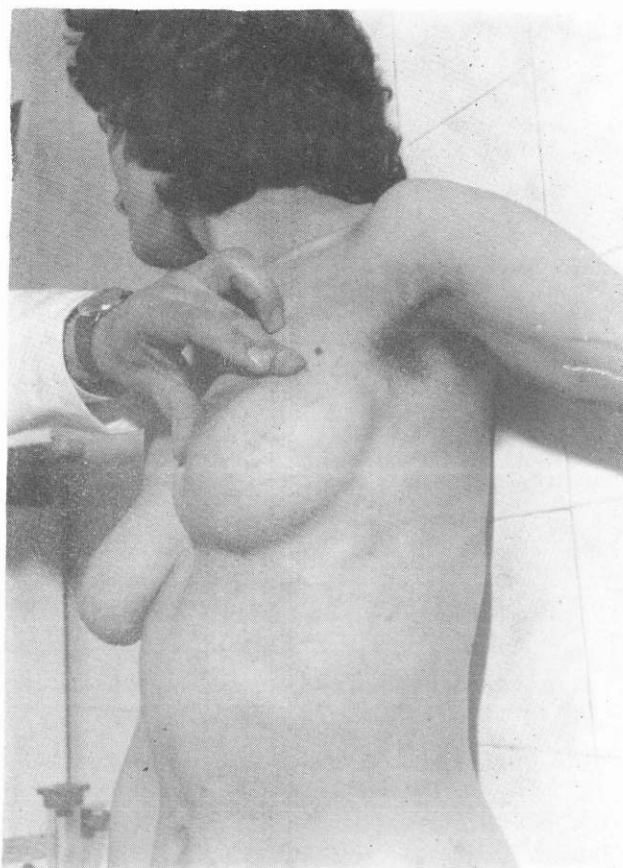IVP — tumor bubrega koji prodire u pijelom

nom sloju, uz neznatnu mononuklearnu upalnu infiltraciju u subpapilarnom sloju (Potpis: Dr M. Dominis iz bolnice »Dr Ozren Novosel«).

Od 22. 5. do 13. 8. 1980. godine liječena je u Centru za onkologiju i radioterapiju Opće bolnice Osijek. Limfografski nalaz je bio uredan. Provedeno je zračenje TC sa dva nasuprotna polja, sa TD u području hilusa lijevog bubrega 4000 R. U toku radijacione terapije započeta je policitostatska kemoterapija (Endoxan, Velbe, Adriamycin) sve do 13. 8. 1982. godine u razmaku od 4 tjedna. Prilikom otpusta nalaz CT nije pokazivao metaprocese u retroperitonealnim žlijezdama desnog bubrega i jetre. 2. 10. 1980. godine ekulistički je pregledana i nađen je slijedeći nalaz: na ivici desnog donjeg kapka pigmentna tumorozna promjena iznad nivoa okoline kože, neravne površine sa nejednakomjerno raspoređenim pigmentom (slika 5). Na konjunktivi bulbosa lijevog oka vidi se vretenasti pigmentni nevus (slika 6).

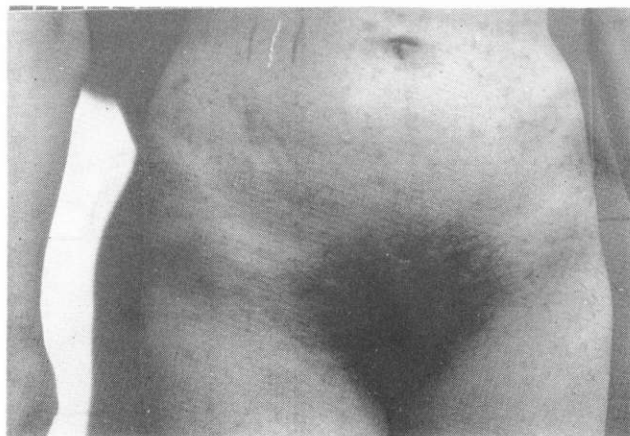
Nakon provedene terapije (nefrektomija, iradijacija, polikemoterapija) kožne promjene koje su se pojavile dva mjeseca prije operacije iščezle su, a opće stanje je bilo uredno.

U travnju 1983. godine nađen je meta-proces, desno parakardijalno, veličine 8x8 cm. Zračeno je meta-zarište sa TD 5760 R i ponovo provedena policitostatska terapija (Endoxan, Lyovac, Adriamycin). U lipnju 1983. godine meta-proces je znatno regredirao. U srpnju 1983. godine opet je hospita-



SLIKA 3.

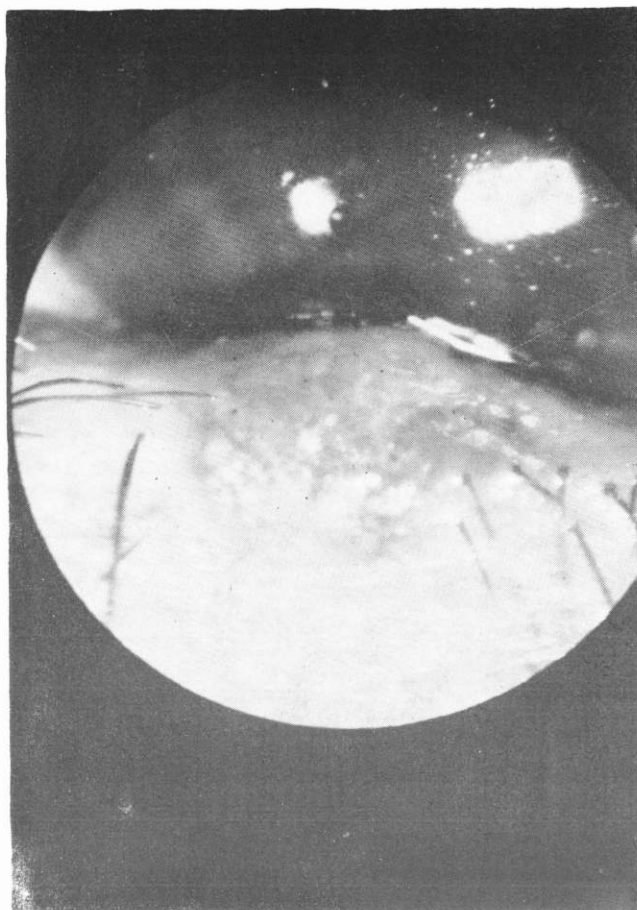
Tipične promjene na koži kod ANM - aksile i dojke



SLIKA 4.

Tipične promjene na koži kod ANM — oko umbilikusa i na bokovima

lizirana zbog opće slabosti, difuzno rasprostranjenih bolova i glavobolje. Meta u desnom hilusu perzistira. Ponovljena biopsija kože aksile opet utvrđuje ANM: broj 3579/83 — patološko-anatomska dijagnoza: Acanthosis nigricans. Isječak kože s hiperkeratotičnim i akantotičnim epidermisom i brojnim prstolikim papilama rahle strome, u kojima se nalaze pojedinačni melanofazi. Bazalni sloj epidermisa također sadrži zrnca melanina (Potpis: Dr S.



SLIKA 5.

Pigmentna tumorozna promjena iznad nivoa okolišne kože na ivici desnog donjeg kapka sa nejednako raspoređenim pigmentom

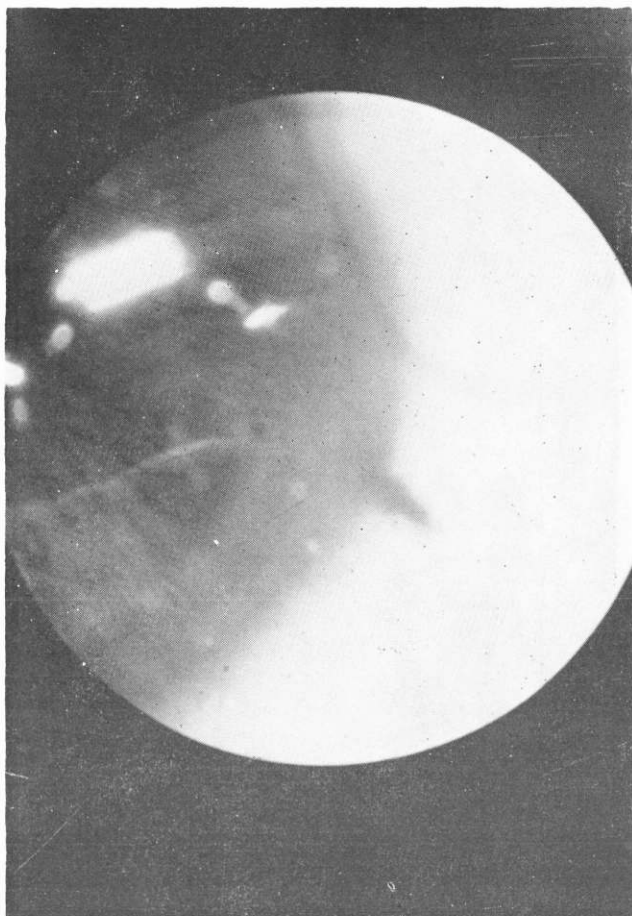Jukić iz bolnice »Dr Ozren Novosel«). Pod kliničkom slikom opće slabosti, sumnje na ekspanzivni proces desne hemisfere mozga, te sa velikim tumorom desnog hilusa i izljevom, koji obuhvaća čitavo desno pluće — umire 30. 8. 1983. godine u 26-oj godini života.

#### RASPRAVA I ZAKLJUČAK

U razdoblju od 1. 3. 1971. do 1. 9. 1983. godine na službi za urologiju Medicinskog centra Doboj liječena su 64 bolesnika zbog histološki potvrđenih tumora bubrega, uključivo 5 slučajeva Wilmsa (7,8%<sup>64/5</sup>). Kod Wilmsa, osim opisane odrasle osobe, starost se kretala između dva mjeseca i šest godina. Suprotno tipičnoj aglomeraciji tumora urotelijuma,<sup>29</sup> koji su u ovoj našoj patologiji pretežno zastupljeni (67,1%<sup>64/43</sup> odnosno 72,9%<sup>59/43</sup>), Wilmsov tumor tu osobinu nije posjedovao, kao niti Grawitzov tumor bubrežnog parenhima odraslih.

Zašto smatramo vrijednim upozoriti na naš slučaj Wilmsa u odrasle osobe?

1. Wilmsov tumor u odrasle osobe je »ekstremna rijetkost«.<sup>30</sup>
2. Uz Wilmsov tumor je postojala paraneoplastična dermatozna ANM-a.
3. Smatra se da je ANM »asocirana uvijek sa adenokarcinomom« unutrašnjih organa (želuca, pankreasa, ovarija, uterusa, prostate, dojke, pluća, ductus cysticus, ductus hepaticus, gl. thyreoideae).<sup>7</sup>



SLIKA 6.

Vretenasti pigmentni nevus na konjunktivi bulbusa  
lijevog oka

U našem slučaju induktor nije bio adenokarcinom  
nego nefroblastom.

4. Obje bolesti manifestirane su netipičnošću dobi bolesnice.
5. Simbioza tumora bubrežnog parenhima s ANM-om kod nas nije objavljena, niti nam je poznata ikoja publikacija u pristupačnoj literaturi.
6. Kratkotrajne preoperativne tegobe uz obiman lokalni nalaz.
7. Iščekavanje kožnih promjena nakon provedene kompletne terapije, te njihov recidiv s nastupom metastaze.
8. Uz pigmentaciju kože, utvrđena je pigmentacija čbica cka.

Nažalost, nalaz nije kontroliran, a pigmentacija jednjaka i rektuma nije tražena.<sup>7</sup>

9. Bolesnici je život produžen za duže od dvije godine, a bio je kvalitetan i dijelom radno sposoban.

Smatramo da ovaj slučaj pokazuje kako detaljan pregled bolesnika, uz sposobnost zapažanja i zaključivanja, može pobuditi sumnju koja vodi točnoj dijagnozi bolesti.

#### ZAHVALA

Zahvaljujemo dr P. Sredanoviću za okuliški nalaz

#### LITERATURA

1. *Cotlier E, Rose M, Moel SA.* Aniridia, Cataracs and Wilms tumor in monozygous twins. *Am J Ophthalmol* 1978; 86:129.
2. *Čačković M.* Liječ Vjesn 1916; 38:119.
3. *Dičić M, Kutlić M, Turk I.* Radioterapija tumora urotrakta dječje dobi. *Med Arh* 1980; 34:121.
4. *Fuchs E.* Lehrbuch der Augenheilkunde. F. Deuticke Verlag, Leipzig 1897.
5. *Goertchen R, Kluge W.* Malignes Nephroblastom (Wilms-Tumor) im Erwachsenenalter. *Z Urol Nephrol* 1984; 78:373.
6. *Greinacher I, Weitzel D, Spranger J.* Die Bedeutung von Stigmata für die Erkennung von Fehlbildungen Nieren und Harnwege. *Aktuell Urol* 1981; 12:190.
7. *Grmek MD.* Santorio Santorio. JAZU Zagreb 1952.
8. *Israel J, Israel W.* Chirurgie der Niere und des Harnleiters. Georg Thieme Verlag, Leipzig 1925.
9. *Kansky A.* Osobno pismeno saopćenje, Zagreb 23. 2. 1982.
10. *Kempe C, Silver HK, Brien D.* Savremena dijagnostika i liječenje u pedijatriji. Savremena administracija, Beograd 1974.
11. *Kogoj F.* Bolesti kože, II dio. JAZU, Zagreb 1971; 866.
12. *Kogoj F.* Osobno pismeno saopćenje, Zagreb 28. 2. 1982.
13. *Mardešić D, Crnojević R, Gjurčić G.* Nasljedne metabolične bolesti koje se očituju konjugiranim hiperbilirubinemijom u novorođenačkoj dobi. *Acta Medicor* 1980.
14. *Matusan J, Stipanić B, Maroević D.* Acanthosis nigricans i carcinoma ventriculi. *Med Glas* 1968; 22:103.
15. *Salvickow S.* Specijalna patološka morfologija. Grafički zavod Hrvatske, Zagreb 1959.
16. *Salvickow S.* Specijalna patološka morfologija. Grafički zavod Hrvatske, Zagreb 1959.
17. *Schwarzwald M.* Promjene na koži kod bolesti unutrašnjih organa. Zbornik radova VI kongresa liječnika Hrvatske, Zagreb 1975.
18. *Sigel A.* Lehrbuch der Kinderurologie. Georg Thieme Verlag Stuttgart 1977.
19. *Simon FA, Drutz JE, Gorriere JN.* Wilms and pigmented nevus. *J Pediat* 1977; 90:84.
20. Statistički godišnjak Jugoslavije 1980. Savezni zavod za statistiku, Beograd 1980; 418.
21. *Stergar S.* Kongenitalne anomalije uveć. U: Kongenitalne anomalije, knjiga II. Galenika, Beograd 1970.
22. *Stojimirović E.* Maligna oboljenja u pedijatriji. Savremena administracija, Beograd 1979.
23. *Salamon T, Lazović-Tepavač O.* Tumori unutrašnjih organa i kožne bolesti. Svjetlost, Sarajevo 1977.
24. *Salamon T.* Osobno pismeno saopćenje, Sarajevo 29. 3. 1982.
25. *Šarinić P.* Tumorozne promjene bubrega kod fakomatoze Bourneville. *Acta Chir Jugosl* 1965; 12:92.
26. *Šarinić P, Crnalić H.* Tumori bubrega dječje dobi. *Med Vjes (Zenica)* 1967; 1:87.
27. *Šarinić P.* Liječnički sastanci u Zagrebu. Liječ Vjesn 1966; 88:443.
28. *Šarinić P.* Karakterističan odnos tumora urotelijuma prema tumorima bubrega na dobojskoj regiji. *Med Arh* 1982; 36:193.
29. *Tiefenbach A.* Rak u djece. U: Klinička onkologija, Zbor liječnika Hrvatske, Zagreb 1977.
30. *Vlatković G.* Pedijatrijska nefrologija. Školska knjiga, Zagreb 1976.
31. *Zapp E.* Urologie des Kindesalters. Ferdinand Enke Verlag, Stuttgart 1967.

### Abstract

#### ACANTHOSIS NIGRICANS MALIGNA IN CONNECTION WITH WILMS'S TUMOR

Petar Šarinić, Željko Štenger, Azra Hadžikadunić,  
Milutin Kutlić and Radosava Spasojević

Medical Centre »23. avgust« Doboj and general  
Hospital Osijek

The paraneoplastic dermatosis acanthosis nigri-

cans maligna is sometimes found along with the tumors of inner organs (stomach, ovarium and prostatic gland). The authors describe the connection of Wilms's tumor of the kidney in a 22-year old female patient with acanthosis nigricans

Key words: acanthosis nigricans maligna, Wilms's tumor

Received: April 1, 1987